

## Você conhece esta síndrome?\*

### *Do you know this Syndrome*\*

Flávia Regina Coeli<sup>1</sup>Silmara da Costa Pereira Cestari<sup>4</sup>Danielle Mazziero Macedo<sup>2</sup>Osmar Rotta<sup>5</sup>Mariana Dias Batista<sup>3</sup>

#### RELATO DO CASO

Paciente do sexo feminino, 11 anos, negra, estudante, natural e procedente de São Paulo, com queixa de lesões hiperqueratósicas e assintomáticas desde os seis meses de vida, com episódios frequentes de infecções secundárias nas mesmas. Há dois anos apresentou amolecimento e queda dos dentes. Pais consanguíneos. Exame físico geral: sem alterações. Exame dermatológico: hiperqueratose palmo-plantar acentuada (Figuras 1 e 2), com acometimento do dorso das mãos (Figura 3) e pés, e placas eritemato-queratósicas nos joelhos (Figura 4) e cotovelos. Exame odontológico: extensa perda do osso alveolar de suporte, com reabsorção horizontal e vertical das cristas, que à radiografia panorâmica da arcada dentária evidenciou alterações ditas dentes flutuantes (Figura 5). Exames laboratoriais: normais.

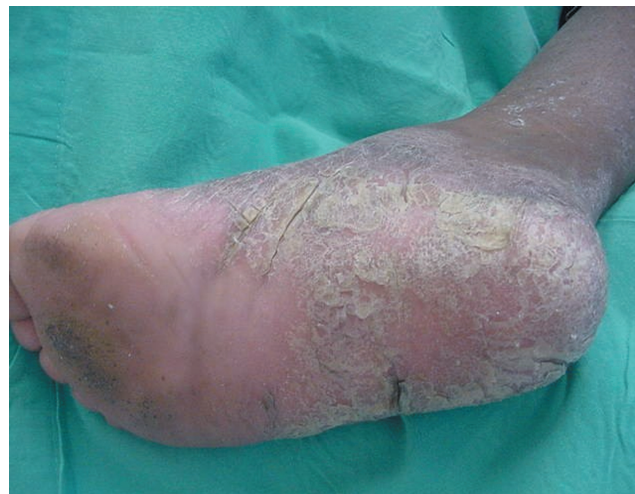

FIGURA 2: Hiperqueratose plantar

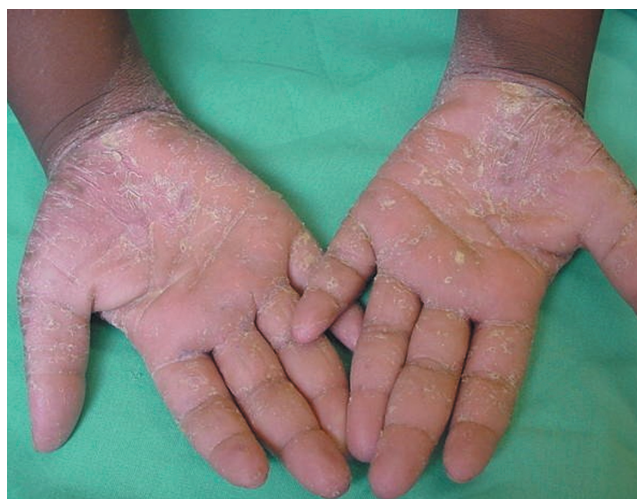

FIGURA 1: Hiperqueratose palmar bilateral com transgressão para punhos

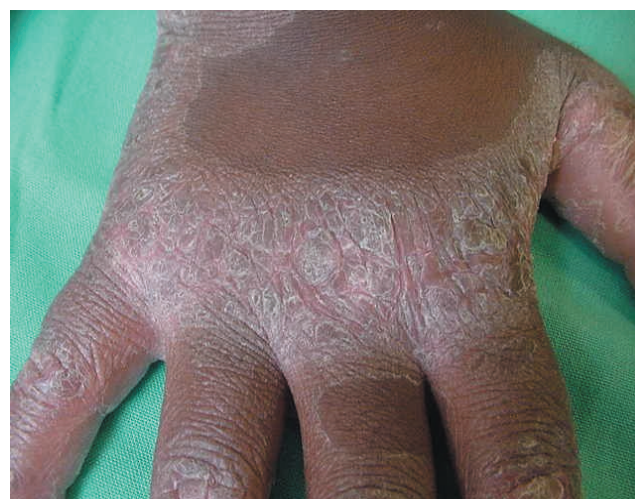

FIGURA 3: Hiperqueratose do dorso da mão direita

Aprovado pelo Conselho Editorial e aceito para publicação em 16.07.2008.

\* Trabalho acompanhado no ambulatório do Departamento de Dermatologia da Universidade Federal de São de Paulo (Unifesp) – São Paulo (SP), Brasil.

Conflito de interesse: Nenhum / Conflict of interest: None

Suporte financeiro / Financial funding: PBIC/CNPq

<sup>1</sup> Especializanda da dermatologia pediátrica do Departamento de Dermatologia da Universidade Federal de São de Paulo (Unifesp) – São Paulo (SP), Brasil.

<sup>2</sup> Residente do Departamento de Dermatologia da Universidade Federal de São de Paulo (Unifesp) – São Paulo (SP), Brasil.

<sup>3</sup> Médica voluntária da dermatologia cirúrgica do Departamento de Dermatologia da Universidade Federal de São de Paulo (Unifesp) – São Paulo (SP), Brasil.

<sup>4</sup> Professora adjunta e responsável pelo ambulatório de dermatologia pediátrica do Departamento de Dermatologia da Universidade Federal de São de Paulo (Unifesp) – São Paulo (SP), Brasil.

<sup>5</sup> Chefe do Departamento de Dermatologia da Universidade Federal de São de Paulo (Unifesp) – São Paulo (SP), Brasil.

©2008 by Anais Brasileiros de Dermatologia

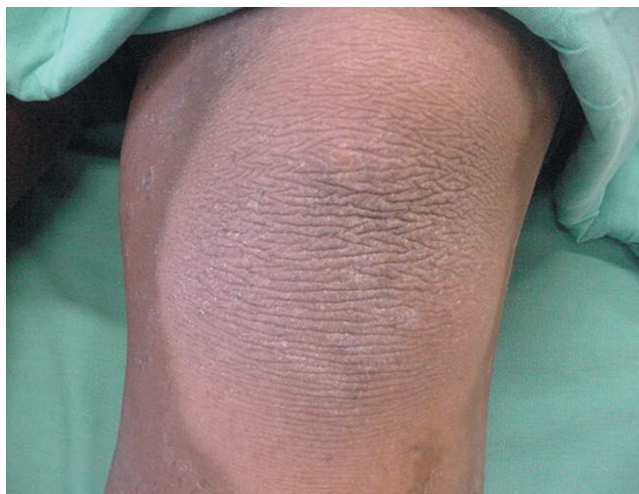

FIGURA 4: Placa queratósica no joelho esquerdo

## QUE SÍNDROME É ESTA?

### Síndrome de Papillon-Lefèvre

A síndrome de Papillon-Lefèvre ou queratoderma transgressiva com periodontopatia foi descrita por dois médicos franceses, Papillon e Lefèvre, em 1924.<sup>1</sup> É entidade rara, com prevalência estimada em 1-4:1 milhão da população, sem predominância por sexo ou raça e com consagüidade descrita em um terço dos casos. É transmitida por herança autossômica recessiva,<sup>2</sup> devido a mutação no gene que codifica a catepsina C (CTSC).<sup>3,4</sup> Catepsina C é protease lisossomal conhecida como dipeptidil-peptidase 1,<sup>5</sup> cujo gene se expressa nas regiões epiteliais comumente afetadas na síndrome de Papillon-Lefèvre, com mecanismo desconhecido, mas provável função na diferenciação epitelial. A catepsina está presente também nas células do sistema imune, incluindo leucócitos poli-

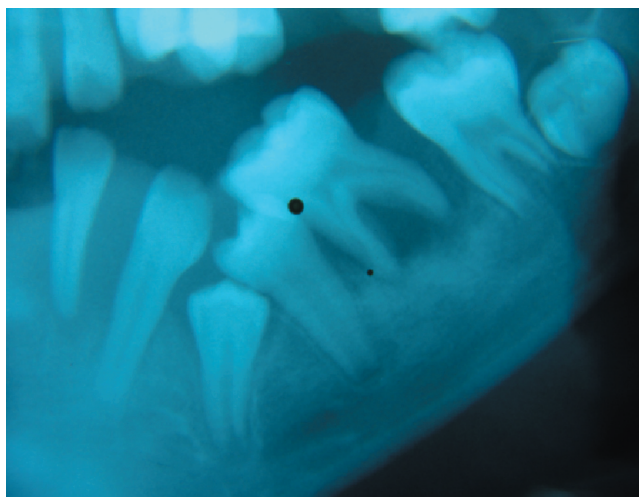


FIGURA 5: "Dentes flutuantes"

morfonucleares, macrófagos e seus precursores,<sup>1</sup> que se apresentam alterados na síndrome, com relatos de diminuição da fagocitose de neutrófilos (contra *Stafilococcus aureus* e *Escherichia coli*), na quimiotaxia de leucócitos e diminuição periférica de linfócitos T<sub>2</sub> com provável envolvimento no aumento à susceptibilidade para infecções.

Clinicamente a síndrome caracteriza-se pela combinação de queratoderma palmoplantar difusa e periodontopatia juvenil com perda prematura dos dentes decíduos e permanentes. A queratoderma palmoplantar tipicamente tem início nos primeiros quatro anos de vida, com placas queratósicas nas palmas e plantas, sendo a região plantar mais intensa e difusamente afetada do que a palmar. Algumas vezes as lesões se estendem para a superfície dorsal das mãos e pés.<sup>1</sup> Placas hiperqueratósicas eritematosas psoriasiformes podem estar presentes nos cotovelos, joelhos e troncos.<sup>2</sup> O exame histopatológico das lesões é inespecífico, com hiperqueratose, paraqueratose irregular e moderado infiltrado inflamatório perivascular, sendo o diagnóstico eminentemente clínico.<sup>6</sup> Na microscopia eletrônica encontram-se vacúolos lipídios-*símile* nos corneócitos e granulócitos, redução nos tonofilamentos e grânulos irregulares de querato-hialina.<sup>7</sup> Todas essas alterações melhoram após início da terapia com retinóides. O segundo maior sinal da síndrome é a periodontopatia grave, com perda prematura dos dentes decíduos ao redor do quarto e quinto anos de vida, e permanentes em torno do 14º ano de vida. Outras associações frequentes incluem infecções cutâneas, abscessos hepáticos, pielonefrite e hepatite,<sup>8</sup> anodontia, acroosteólise e melanoma maligno.<sup>9</sup> Podem coexistir ainda retardo mental, calcificações intracranianas (tentorial e coróide), distrofias ungueais, cabelos esparsos e hiperhidrose palmoplantar.<sup>8</sup>

O tratamento das manifestações cutâneas é usualmente feito com queratolíticos e emolientes (ácido salicílico e uréia) e retinóides sistêmicos, incluindo acitretina<sup>5</sup> e isotretinoína.<sup>10</sup> O mecanismo de ação dos retinóides na síndrome de Papillon-Lefèvre é desconhecido, mas há excelente resposta das lesões cutâneas e da cavidade oral, com diminuição do edema e eritema gengivais. O tratamento deve ser iniciado antes da erupção dos dentes permanentes (+/- cinco anos), para que se consiga sua preservação na idade adulta. A dose inicial preconizada para acitretina é 0,5mg/kg/dia<sup>5</sup> e 1,5mg/kg/dia para isotretinoína,<sup>10</sup> com posterior redução progressiva concomitante à melhora clínica do paciente. A periodontite apresenta difícil controle e o tratamento envolve extração dos dentes da dentição primária associada a antibióticos sistêmicos e limpeza adequada dos dentes permanentes.<sup>1</sup> O curso



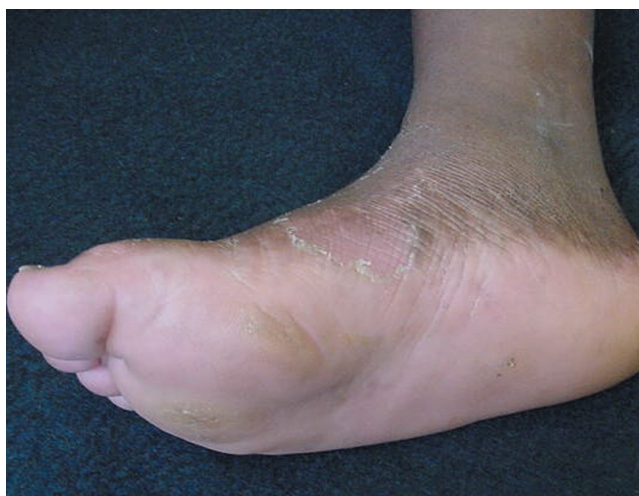

FIGURA 6: Região plantar após três meses do uso da acitretina

de antibióticos é importante no controle da periodontite ativa para preservar os dentes, mas também para prevenir bacteremias e subseqüentes abscessos hepáticos.<sup>1</sup>

No caso relatado foi iniciado tratamento odontológico adequado e tratamento dermatológico com agentes emolientes e queratolíticos (uréia e ácido salicílico) e acitretina 20mg/dia com melhora importante do quadro cutâneo após três meses (Figura 6). □

**Resumo:** A síndrome de Papillon-Lefèvre ou queratodermia transgressiva com periodontopatia é genodermatose rara, com acometimento cutâneo e dentário. As alterações aparecem por volta do primeiro ano de vida, com queratodermia transgressiva palmoplantar associada a periodontites, com perda precoce dos dentes decíduos e permanentes. É freqüentemente associada com infecções bacterianas da pele e de órgãos internos. A histopatologia é inespecífica, sendo o diagnóstico eminentemente clínico. Palavras-chave: Dipeptidil peptidase I; Periodontite; Retinóides

**Abstract:** *Papillon-Lefèvre syndrome, or palmoplantar keratoderma with periodontitis, is a rare genodermatosis with cutaneous and dental repercussions. The condition appears at around the first year of life, with transgressive palmar-plantar keratoderma associated with periodontitis, early loss of both deciduous and permanent teeth. It is frequently associated with pyogenic infection of the skin and internal organs. Histopathology is nonspecific, the diagnosis being eminently clinical.*

**Keywords:** *Dipeptidyl peptidase I; Periodontitis; Retinoids*

## REFERÊNCIAS

1. Janjua SA, Khachemoune A. Papillon-Lefèvre syndrome: case report and review of the literature. *Dermatol Online J.* 2004;10:13.
2. Dhadke SV, Kulkarni PM, Dhadke VN, Deshpande NS, Wattamwar PR. Papillon-Lefèvre syndrome. *J Assoc Physicians India.* 2006;54:167-9.
3. Ullbro C, Tvetman S. Review paper: dental treatment for patients with Papillon-Lefèvre syndrome (PLS). *Eur Arch Paediatr Dent.* 2007;8:4-11.
4. Toomes C, James J, Wood AJ, Wu CL, McCormick D, Lench N. Loss-of function mutations in the cathepsin C gene result in periodontal disease and palmoplantar keratosis. *Nat Genet.* 1999; 23:421-4.
5. Lee MR, Wong LC, Fischer GO. Papillon-Lefèvre syndrome treated with acitretin. *Australas J Dermatol.* 2005;46:199-201.
6. Vrahopoulos TP, Barber P, Liakoni H, Newman HN. Ultrastructure of the periodontal lesion in a case of Papillon-Lefèvre syndrome (PLS). *J Clin Periodontol.* 1988;15:17-26.
7. Nazzano V, Blanchet-Bardon C, Mimos C. Papillon-Lefèvre syndrome: ultrastructural study and successful treatment with acitretin. *Arch Dermatol.* 1988;124:533-9.
8. Mansur AT, Goktay F, Demirok N. A case of Papillon-Lefèvre syndrome associated with xanthogranulomatous pyelonephritis and hepatitis. *J Dermatol.* 2006;33:59-63.
9. Hacham-Zadel S, Goldberg L. Malignant melanoma and Papillon-Lefèvre syndrome. *Arch Dermatol.* 1982;118:2.
10. Sethuraman G, Malhotra AK, Khaitan BK, Sharma VK. Effectiveness of isotretinoin in Papillon-Lefèvre syndrome. *Pediatr Dermatol.* 2005;22:378-9.

ENDEREÇO PARA CORRESPONDÊNCIA / MAILING ADDRESS:

Flávia Regina Coeli  
Rua Wolstein, 52, Vila Vera,  
03623010 São Paulo - SP  
Tel./Fax: 85888675 26531250  
e-mail f.coeli@terra.com.br

Como citar este artigo / *How to cite this article:* Coeli FR, Macedo DM, Batista MD, Cestari SCP, Rotta O. Você conhece essa síndrome? Síndrome de Papillon-Lefèvre. *An Bras Dermatol.* 2008;83(4):375-7.