

## Dermatoses neutrofílicas – Parte II<sup>\*</sup>

### Neutrophilic dermatoses – Part II

Fernanda Razera<sup>1</sup>  
Renan Rangel Bonamigo<sup>3</sup>

Gislaine Silveira Olm<sup>2</sup>

**Resumo:** Neste artigo são abordadas as dermatoses neutrofílicas, complementando o artigo anterior (parte I). São apresentadas e comentadas as seguintes dermatoses: pustulose subcórnea de Sneddon-Wilkinson, dermatite crural pustulosa e atrófica, pustulose exantemática generalizada aguda, acrodermatite contínua de Hallopeau, pustulose palmoplantar, acropustulose infantil, bacteríde pustular de Andrews e foliculite pustulosa eosinofílica. Uma breve revisão das dermatoses neutrofílicas em pacientes pediátricos também é realizada.

**Palavras-chave:** Dermatopatias; Infiltração de neutrófilos; Pediatria

**Abstract:** This article addresses neutrophilic dermatoses, thus complementing the previous article (part I). The following dermatoses are introduced and discussed: subcorneal pustular dermatosis (Sneddon-Wilkinson disease), dermatitis cruris pustulosa et atrophicans, acute generalized exanthematous pustulosis, continuous Hallopeau acrodermatitis, palmoplantar pustulosis, infantile acropustulosis, Andrews' pustular bacterioid and eosinophilic pustular folliculitis. A brief review of neutrophilic dermatoses in pediatric patients is also conducted.

**Keywords:** Neutrophil infiltration; Pediatrics; Skin diseases

#### PUSTULOSE SUBCÓRNEA DE SNEDDON-WILKINSON

A pustulose subcórnea de Sneddon-Wilkinson ou dermatose pustular subcórnea ou doença de Sneddon-Wilkinson (DSW) foi descrita pela primeira vez em 1956.<sup>1</sup> Doença rara, crônica, caracterizada por lesões pustulares flácidas, recorrentes, coalescentes, originando lesões anulares, circinadas ou serpiginosas. É uma condição benigna, mas pode estar associada a doença neoplásica (relaciona-se a um prognóstico pior).<sup>2</sup>

Sua etiopatogenia ainda é desconhecida. Fatores quimiotáticos para neutrófilos, como fator de

necrose tumoral alfa, interleucina-8, fração complemento C5a, imunoglobulina A, foram identificados no sangue e no fluido das vesicopústulas. Contudo, o estímulo que ocorre no início do processo ainda é desconhecido.<sup>2-6</sup>

#### Quadro clínico, aspectos histopatológicos e avaliação complementar

A doença é mais comum em mulheres entre 40 e 50 anos. As lesões vesicopustulosas são pequenas e caracterizadas pela presença de conteúdo "meio a

Aprovado pelo Conselho Editorial e aceito para publicação em 07.5.2010.

<sup>\*</sup> Trabalho realizado nos Serviços de Dermatologia da Universidade Federal de Ciências da Saúde de Porto Alegre (UFCSPA) e do Hospital Mãe de Deus – Porto Alegre (RS), Brasil.

Conflito de interesse: Nenhum / *Conflict of interest: None*

Suporte financeiro: Nenhum / *Financial funding: None*

<sup>1</sup> Mestre em Epidemiologia pela Universidade Federal do Rio Grande do Sul (UFRGS); doutoranda do Programa de Patologia da Universidade Federal de Ciências da Saúde de Porto Alegre (UFCSPA); preceptora do Serviço de Dermatologia da Universidade Federal de Ciências da Saúde de Porto Alegre (UFCSPA); dermatologista do Serviço de Dermatologia do Hospital Mãe de Deus – Porto Alegre (RS), Brasil.

<sup>2</sup> Mestranda em Hepatologia pela Universidade Federal de Ciências da Saúde de Porto Alegre (UFCSPA); dermatologista do Serviço de Dermatologia do Hospital Mãe de Deus – Porto Alegre (RS), Brasil.

<sup>3</sup> Doutor em Ciências Médicas pela Universidade Federal do Rio Grande do Sul (UFRGS); professor adjunto de Dermatologia; professor do Programa de Pós-Graduação em Patologia e chefe do Serviço de Dermatologia da Universidade Federal de Ciências da Saúde de Porto Alegre (UFCSPA); vice-diretor do curso de Medicina da Universidade Federal de Ciências da Saúde de Porto Alegre (UFCSPA) – Porto Alegre (RS), Brasil.

meio" (porção purulenta localizada na região inferior e porção límpida na região superior). A base da lesão é composta de pele normal ou levemente eritematosa. As lesões coalescem, formando lesões anulares ou serpiginosas. Com a ruptura das lesões, formam-se áreas de descamação superficial, crostas e hiperpigmentação.<sup>2</sup> Localizam-se, preferentemente, no tronco, nas áreas intertriginosas e na região flexora dos membros. Podem acometer palmas e plantas e poupam face e mucosas.<sup>2</sup>

Pacientes podem apresentar sintomas de prurido e irritação pouco intensos. Não há outra sintomatologia associada.<sup>3</sup>

Diversas doenças já foram descritas em associação com a DSW. Dentre elas destacam-se as gamopatas monoclonal IgA e IgG, além de doenças mieloproliferativas, especialmente o mieloma múltiplo.<sup>7,8,9</sup> O surgimento dessas doenças pode ocorrer após anos, justificando o acompanhamento prolongado desses pacientes.

Entre outras doenças também descritas estão o pioderma gangrenoso, a artrite reumatoide, o hipertireoidismo, a síndrome de Sjögren, a doença de Crohn, a esclerose múltipla, a síndrome SAPHO (sinovite, acne, pustulose, hiperostose e osteíte), o mieloma IgA, a leucemia linfocítica crônica, o timoma, o apudoma e o carcinoma epidermoide de pulmão.<sup>10,22</sup>

Na histopatologia, encontra-se pústula exclusivamente subcórnea, com neutrófilos e raros eosinófilos, não patognomônica. A epiderme possui alterações mínimas. Na derme, pode haver infiltrado perivascular.<sup>2,3</sup>

As imunofluorescências direta e indireta são, geralmente, negativas. O achado de deposição intercelular de IgA na epiderme, na camada granular ou abaixo da zona subcórnea ainda gera discussão sobre ser apenas uma variante da DSW ou uma nova entidade denominada pênfigo IgA subcórneo.<sup>2,3</sup>

Um exame que deve ser realizado na investigação complementar é o proteinograma, no momento do diagnóstico e periodicamente, durante o acompanhamento.<sup>2</sup>

O diagnóstico diferencial deve ser realizado com pênfigo foliáceo, psoríase pustulosa (formas localizada e generalizada), pustulose exantemática generalizada aguda, impetigo, dermatofitose, dermatite herpetiforme e eritema migratório necrolítico.<sup>3</sup>

### Manejo

A dapsona é o medicamento de primeira escolha, com doses que variam de 50-200mg, com redução gradual após controle dos sintomas.<sup>3</sup> Corticosteróides sistêmicos ou tópicos, associados ou não à dapsona, também podem ser utilizados.

O uso de retinoides fica reservado ao acitretin e

ao etretinato. A fototerapia com ultravioleta B e o psoraleno com ultravioleta A também podem ser empregados.<sup>2</sup> Medicações imunobiológicas, como infliximab e etarnecept, têm apresentado bons resultados.<sup>21,22,23</sup>

### Dermatite crural pustulosa e atrófica

A dermatite crural pustulosa e atrófica (DCPA) é uma doença crônica, que se distingue pelo quadro de foliculite com topografia simétrica e limitada aos membros inferiores, em geral.<sup>24</sup>

A patogênese da doença ainda não é completamente compreendida. O *Staphylococcus aureus* foi isolado das lesões, porém alguns autores o consideram apenas um contaminante. O emprego de agentes oclusivos nos membros inferiores (com substâncias oleosas, como o óleo de coco) pode ser um dos fatores etiológicos, embora nem sempre seja identificado na história clínica dos pacientes.<sup>24,25,26</sup> Pela cronicidade do quadro, estuda-se a possibilidade da participação de alterações imunológicas, como hipergamaglobulinemia, anormalidades funcionais dos polimorfonucleares e diminuição de C<sub>3</sub>; entretanto, o papel dos fatores imunológicos ainda não está definido.<sup>27</sup>

### Quadro clínico, aspectos histopatológicos e avaliação complementar

A DCPA é uma doença com maior incidência em regiões de clima tropical, especialmente, nos continentes asiático e africano.<sup>24</sup> Atinge com mais frequência jovens do sexo masculino na segunda e terceira décadas de vida. Os estudos relatam prevalência entre 0,4% e 4,8% dos pacientes ambulatoriais dos países mais afetados.<sup>25,27</sup>

O quadro clínico caracteriza-se pela presença de pústulas foliculares e pruriginosas, edema, descamação, superfície cutânea brilhante (fibrose), alopecia e, por fim, atrofia cutânea em ambas as pernas, principalmente, na porção anterior das mesmas.<sup>25,27</sup> As margens da lesão são bem delimitadas.<sup>24,25</sup> O quadro costuma ser simétrico, envolvendo a região anterior das pernas, entre os joelhos e os tornozelos, entretanto pode acometer face, antebraços e couro cabeludo.<sup>27</sup> Não costuma deixar hipopigmentação ou hiperpigmentação residual.<sup>27</sup> Não há sintomas sistêmicos.

O exame anatomopatológico das lesões indica pústula intraepidérmica e infiltrado inflamatório dérmico composto de neutrófilos e eosinófilos.<sup>24,28</sup> Bens et al. sugerem a possibilidade de a DCPA ser uma variante da paniculite eosinofílica, devido ao encontro de figuras em chama (*flame figure*), típicas desta última.<sup>24</sup>

### Manejo

Quanto ao tratamento, existe relato de sucesso terapêutico com o uso de antissépticos,<sup>25</sup> sulfametoxazol-trimetropim,<sup>29</sup> Puva em combinação com antibiоти-

coterapia<sup>30</sup> e mupirocina tópica.<sup>31</sup> Contudo, a doença pode ser refratária a diversas modalidades de tratamento, inclusive a uma combinação das mesmas, sendo inevitável a progressão para atrofia.<sup>27</sup>

### PUSTULOSE EXANTEMÁTICA GENERALIZADA AGUDA

O termo pustulose exantemática generalizada aguda (PEGA ou AGEP, de *acute generalized exantematic pustulosis*) foi proposto pela primeira vez em 1980. Até então, essa erupção era descrita por diversos nomes, sendo considerada uma variante de psoríase.<sup>32</sup> Entretanto, devido a suas características clínicas peculiares, como instalação abrupta de numerosas pústulas foliculares sobre exantema acompanhada de febre, história frequente de uso de medicações, diferenças histopatológicas e rápida resolução espontânea, os autores consideraram tratar-se de entidade diversa da psoríase. Alguns estudiosos reconhecem que a psoríase pustulosa e a AGEP podem compartilhar um *background* genético que levaria à atração de neutrófilos.<sup>32-35</sup>

As causas mais comuns da AGEP são as reações às infecções agudas (enterovírus), às drogas e ao mercúrio.<sup>34</sup>

Embora ainda haja controvérsia sobre a etiologia da AGEP pelas infecções,<sup>32,36</sup> existem relatos de pacientes com lesões cutâneas compatíveis com AGEP em vigência de processo infeccioso e ausência do uso de qualquer medicação.<sup>34,35,37</sup>

Aproximadamente 90% dos casos são provocados por medicamentos.<sup>34,38</sup> Dentre as medicações geralmente envolvidas no surgimento da AGEP destacam-se os antibióticos (macrolídeos e betalactâmicos), antifúngicos e, de outras classes de medicações, os bloqueadores dos canais de cálcio, a carbamazepina, o paracetamol, os antimaláricos, entre outras.<sup>33,36</sup> Vale ressaltar que o espectro de agentes causadores envolvidos na síndrome de Stevens-Johnson/necrólise epidérmica tóxica difere das medicações associadas à AGEP.<sup>35</sup>

O estudo multicêntrico *EuroScar* demonstrou algumas medicações com maior razão de chance de levar ao desenvolvimento de AGEP (Tabela 1).<sup>35</sup>

A fase de sensibilização ainda não é bem entendida, mas acredita-se que células apresentadoras de antígenos ativem células T apresentando a droga no linfonodo. Linfócitos CD<sub>4</sub> e CD<sub>8</sub> “drogas específicos” multiplicam-se e migram para a derme e a epiderme. Nesta última ocorre destruição tecidual pela morte de queratinócitos, processo no qual estão envolvidos perfurina/granzima B e Fas/Fas-lingante. Essa destruição leva à formação de vesícula, inicialmente preenchida por linfócitos T, os quais secretam citocinas (interleucina-8 (CXCL8), interferon gama, fator de necrose tumoral, fator estimulador de crescimento de colônias de granulócitos, interleucina-5 e outras), que

TABELA 1: Medicações fortemente associadas a PEAG<sup>35</sup>

Medicação	Razão de Chance (Intervalo de confiança)
Macrolídeos	11 (2.7-48)
Aminopenicilinas (ampicilina e amoxicilina)	23 (10-54)
Quinolonas	33 (8.5-127)
Anti-maláricos	39 (8-191)
Sulfonamida*	7.1
Terbinafina*	7.1
Diltiazem	15 (5-48)
AINES (oxicam)	8.4 (1.7-42)
Anti-epiléticos (exceto ácido valpróico)	7.6 (1.6-36)

atraem neutrófilos e eosinófilos, os quais formarão as pústulas.<sup>39,40</sup> Dessa forma, a AGEP parece ser um modelo de doença em que há interação entre linfócitos T e polimorfonucleares.

A positividade no *patch test*, mesmo após a resolução do quadro cutâneo, classifica a reação de hipersensibilidade envolvida na patogênese da AGEP como uma reação tardia tipo IV, na classificação de Gell e Coombs. Entretanto, outras alterações endoteliais também podem estar envolvidas, levando à expressão alterada de citocinas e à quimiotaxia de eosinófilos, neutrófilos e linfócitos.<sup>36</sup>

Ainda que raramente, a AGEP pode ser consequência de picadas de aranha. O veneno do inseto levaria à liberação de interleucina-8 e de fator estimulador de colônia de granulócitos-macrófagos, o que explicaria o surgimento das lesões cutâneas.<sup>41</sup>

### Quadro clínico, aspectos histopatológicos e avaliação complementar

A incidência da AGEP é estimada entre um e cinco casos por milhão de pacientes por ano, podendo ocorrer em qualquer faixa etária.<sup>33</sup> Estudos demonstram não haver predileção por sexo,<sup>33</sup> mas o *EuroScar* demonstrou leve predominância feminina (razão homens/mulheres: 0,86).<sup>35</sup>

O quadro clínico da AGEP é caracterizado pelo surgimento abrupto de eritema e edema em áreas intertriginosas ou face, com disseminação craniocaudal e aparecimento de centenas de pústulas pequenas e não foliculares (Figura 1). A doença pode ser precedida ou acompanhada de febre e prurido. A média de duração das pústulas é de nove dias (entre 4-14 dias), seguindo-se a resolução espontânea com a suspensão da medicação e descamação.<sup>33,36</sup> É possível ocorrer polimorfismo das lesões, podendo-se encontrar lesões tipo eritema multiforme, edema de face e mãos e lesões purpúricas.<sup>33,36</sup> Também pode haver envolvimento de mucosas (em geral, de apenas uma), sendo menos pronunciado

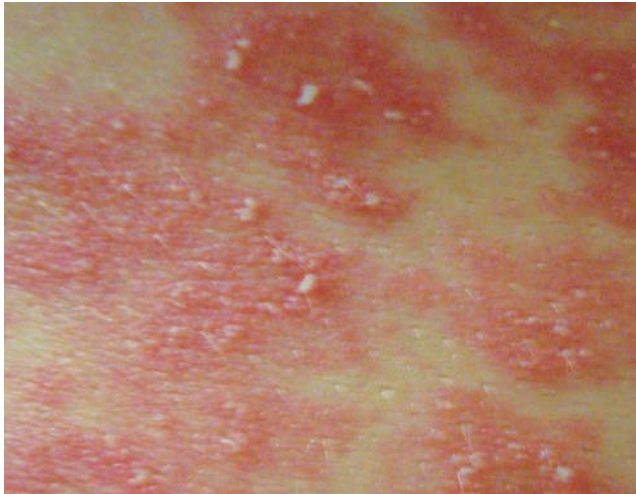


FIGURA 1: Pustulose exantemática aguda generalizada

do que na necrólise epidérmica tóxica.<sup>33,35,36</sup>

Há casos em que o tempo entre a administração da medicação e o surgimento das lesões pode ser de menos de 24 horas.<sup>34</sup> Alguns autores sugerem que esse período é, em média, menor após o uso de antibacterianos.<sup>33,35,36</sup> Nos casos em que não há sensibilização prévia ou quando a droga envolvida pertence a classes de medicação não antibiótica, o intervalo de tempo entre o início do uso e o surgimento das lesões é de uma a três semanas.<sup>33,35,36</sup>

O prognóstico da AGEP é bom, em geral, exceto nos casos de febre alta em pacientes idosos e de infecção secundária das lesões.<sup>33,35</sup>

O exame histopatológico indica espongiose e pústulas subcórneas ou intradérmicas. Há edema da papila dérmica, infiltrado perivascular de neutrófilos e eosinófilos e, algumas vezes, vasculite leucocitoclásica.<sup>32,36</sup> Encontra-se, também, necrose focal de queratinócitos.<sup>33,36</sup> A imunofluorescência direta mostra depósitos de C3 e, ocasionalmente, IgM na parede vascular.<sup>32</sup>

Na avaliação complementar, pode haver leucocitose no hemograma, à custa de neutrófilos e eosinófilos, perda transitória da função renal e aumento de até duas vezes o limite das aminotransferases.<sup>36</sup> O exame bacteriológico das pústulas é negativo (exceto se há contaminação sobreposta).

O resultado do *patch test* costuma ser mais frequentemente positivo do que em outras farmacodermias, com formação de lesões semelhantes às da AGEP.<sup>33,36,38</sup>

Poder-se-ia utilizar o teste de transformação de linfócitos (TTL) para mensurar a proliferação dos linfócitos T estimulados por uma droga e indicar sensibilização, porém esse é um exame de difícil execução, que possui graus variáveis de sensibilidade e especificidade.<sup>42</sup>

Na tabela 2 encontra-se proposta de escore para diagnóstico de Agep.

Entre as dermatoses que devem ser consideradas no diagnóstico diferencial estão:

- psoríase pustulosa (Tabela 3);
- necrólise epidérmica tóxica (maior envolvimento de mucosas; no exame anatomopatológico observa-se necrose e destacamento de toda a epiderme, com esparsos infiltrados inflamatórios). Há relatos de sobreposição clínica e histopatológica em alguns casos;<sup>33</sup>
- síndrome da pele escaldada estafilocócica (pústulas confluentes e sinal de Nikolski positivo);
- septicemia por *Staphylococcus aureus*, *Neisseria meningitidis* e *Neisseria gonorrhoeae*;
- doença de Sneddon-Wilkinson (surgimento menos agudo que AGEP, bolhas maiores e tensas);
- erupções foliculares (foliculite bacteriana, furunculose, acne);
- eritema migratório necrolítico (glucagonoma);
- erupção variceliforme de Kaposi;
- síndrome de hipersensibilidade a drogas (DRESS – *drug rash with eosinophilia and systemic symptoms*; – o componente pustular é menos pronunciado e há envolvimento sistêmico, como pneumonite, hepatite, nefrite e miocardite).

#### Manejo

A primeira medida é a suspensão da medicação suspeita, o que, em geral, leva à resolução dos sintomas. Podem-se utilizar medicações sintomáticas como antipiréticos, quando não associados à erupção. Antibióticos só devem ser usados quando o diagnóstico de infecção está claro e bem documentado.<sup>33</sup> Corticosteroides podem não ser necessários, devido ao caráter autolimitado das lesões.<sup>33</sup> Outras opções têm sido relatadas no caso de pacientes com lesões mais graves ou resistentes. O uso da ciclosporina, medicação com efeito inibitório nas células T, e do etanercept, inibidor do receptor do TNF-alfa, está justificado e relatado com sucesso na literatura.<sup>43,44,45</sup>

#### ACRODERMATITE CONTÍNUA DE HALLOPEAU

A acrodermatite contínua de Hallopeau (ACH) é uma doença crônica, recorrente e de etiologia desconhecida. Apresenta como característica principal lesões pustulosas nas regiões ungueal e periungueal. É considerada por alguns autores uma variante da psoríase.<sup>46-49</sup>

#### Quadro clínico, aspectos histopatológicos e avaliação complementar

A ACH predomina em mulheres adultas.<sup>47,48,50</sup> A maioria dos pacientes relata início dos sintomas após pequenos traumas ou infecções.<sup>47</sup>

A fase aguda caracteriza-se por episódios recorrentes, de lesões eritematosas com pústulas coalescentes, muitas vezes dolorosas. Envolve região periun-

TABELA 2 – Escore para diagnóstico de AGEP (proposto pelo grupo EuroScar)

	Morfologia	Escore
Pústulas:	Típicas	+2
	Compatíveis	+1
	Insuficientes	0
Eritema:	Típicas	+2
	Compatíveis	+1
	Insuficientes	0
Distribuição:	Típicas	+2
	Compatíveis	+1
	Insuficientes	0
Descamação pós-pustular:	Sim	+1
	Não/insuficiente	0
	Curso	Escore
Envolvimento de mucosas:	Sim	-2
	Não	0
Início agudo (<10 dias):	Sim	0
	Não	-2
Resolução ≤ 15 dias:	Sim	0
	Não	-4
Febre ≥ 38°C:	Sim	+1
	Não	0
PMN > 7.000/mm <sup>3</sup>	Sim	+1
	Não	0
	Histopatologia	Escore
Outras doenças		-10
Não significativa/sem exame anatomopatológico		0
Exocitose de polimorfonucleares		+1
Sem espongiose subcorneana e/ou intraepidérmica ou não especificada, pústula(s) com edema papilar ou espongiose subcórnea e/ou intraepidérmica ou não especificado, pústula(s) sem edema papilar		+2
Pústula espongiiforme subcórnea e/ou intraepidermal com edema papilar		+3

Interpretação (escore/pontuação):

0: não é AGEP;

1-4: AGEP é possível;

5-7: AGEP é provável;

8-12: AGEP está definida.

\* Típico: morfologia típica. \*\* Compatível: morfologia não típica, mas fortemente sugestiva.

\*\*\* Insuficiente: lesões não podem ser julgadas (devido à fase adiantada de desenvolvimento)

Fonte adaptada: Sideroff et al.<sup>33</sup>

TABELA 3: Diferenças entre AGEP e psoríase pustulosa

	AGEP	Psoríase pustulosa
História de psoríase	Possível	Maioria dos pacientes
Distribuição das lesões	Predomínio em dobras	Generalizada
Duração das pústulas	Menor	Maior
Duração da febre	Menor	Maior
Uso recente de medicações	Muito frequente	Raro
Histopatologia	Pústulas espongiiformes subcórneas ou intraepidérmicas, edema na derme papilar, vasculite, exocitose de eosinófilos, necrose de queratinócitos	Pústulas subcórneas ou intraepidérmicas, acantose e papilomatose

Fonte adaptada: Sideroff et al.<sup>33</sup>

gueal e subungueal e, eventualmente, a região dorsal dos dedos.<sup>51</sup> Inicia-se nas porções distais das falanges, podendo haver disseminação proximal.<sup>47</sup> Na maioria dos casos (80%), acomete apenas um dos artelhos e, mais frequentemente, o primeiro dedo das mãos.<sup>52</sup> O exame anatomopatológico, nessa fase, demonstra infiltrado dérmico superficial linfo-histiocitário com poucos neutrófilos, circundando vasos moderadamente dilatados e alguns eritrócitos extravasados. Há leve hiperplasia epidérmica e pústulas com neutrófilos espongiiformes abaixo da lâmina ungueal.<sup>51</sup>

A fase crônica caracteriza-se por eritema e descamação da região periungueal e hemorragia no leito ungueal (Figura 2).<sup>51</sup> Com a recorrência das lesões pustulares, pode haver onicólise, onicodistrofia e anoníquia.<sup>47,51</sup> Além disso, esclerose de partes moles subjacentes às lesões e osteólises também foram descritas.<sup>47</sup> Na fase crônica, observa-se ao exame anatomopatológico: edema de papila dérmica com infiltrado superficial de linfócitos, histiócitos e neutrófilos circundando vasos dilatados e tortuosos e extravasamento de eritrócitos. O epitélio do leito ungueal mostra hiperplasia psoriasiforme, hiperkeratose paraceratótica, pústulas de aspecto espongiiforme com neutrófilos. Focos de hemorragia com eritrócitos e hemossiderina são também visualizados no leito ungueal.<sup>51</sup>

Não existem achados característicos em exames laboratoriais.<sup>49</sup> Os exames bacteriológicos e micológicos são negativos.<sup>51</sup> Os exames radiológicos dos artelhos podem demonstrar osteólises.

### Diagnóstico diferencial

O diagnóstico diferencial deve ser feito com: paroníquia (bacteriana e fúngica),<sup>47</sup> eczema pustular disidrótico,<sup>47</sup> dermatite de contato com infecção secundária,<sup>47</sup> psoríase<sup>52</sup> e dermatite atópica.<sup>52</sup>

Entre os aspectos que diferem a ACH da psoríase destacam-se: dor nas lesões, trauma local como fator desencadeante, comprometimento quase exclusivo da extremidade distal (ausência de lesões de psoríase em outras localizações, não acometimento de região central palmoplantar), acometimento precoce do aparato ungueal que pode ocasionar a perda da lâmina ungueal, comprometimento ósseo que pode resultar em mutilação, ausência de antecedentes familiares, ausência de associação com os HLA- B13, B17 e BW37 e pouca resposta às medicações comumente utilizadas para o tratamento da psoríase.<sup>48,52</sup>

### Manejo

A ACH é uma doença de difícil manejo. Em geral, o tratamento não é satisfatório.<sup>47,49</sup> Em uma série de casos, 20 pacientes foram acompanhados por cinco anos e nenhum apresentou remissão completa dos sintomas.<sup>50</sup>

Existem diversos relatos de casos ou série de casos utilizando diferentes medicações, entretanto, pela raridade da doença, não existem ensaios clínicos randomizados para avaliar as opções terapêuticas. Destas, as relatadas na literatura estão listadas na tabela 4.<sup>49,53-58</sup>

### PUSTULOSE PALMOPLANTAR

A pustulose palmoplantar (PPP) é uma doença que se distingue pela presença de pústulas estéreis na camada córnea de palmas e plantas. Em geral, é persistente e dolorosa, o que provoca prejuízo funcional para os pacientes.<sup>59-62</sup> Como há características comuns à psoríase pustulosa, alguns autores a consideram como forma localizada dessa doença. Sua patogênese definitiva ainda é desconhecida, mas acredita-se que seja multifatorial.

Encontrou-se maior prevalência de HLA-B8 em pacientes caucasianos e HLA-DR9 em pacientes japo-

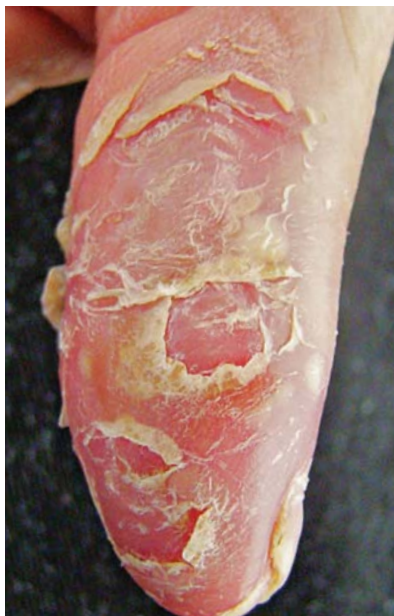

FIGURA 2: Acrodermatite contínua de Hallopeau. Fase crônica com predominio de descamação

neses.<sup>63-65</sup> A presença do HLA-DR9 está associada ao polimorfismo gênico dos fatores de necrose tumoral beta, com maior frequência do alelo tipo 2 nos pacientes com PPP.<sup>65</sup> Não se observou associação com o gene do TNFA.<sup>66</sup> Variações nos genes que determinam a subfamília das citocinas da interleucina 19 (IL-19) poderiam influenciar a susceptibilidade à pustulose palmoplantar.<sup>67</sup>

O tabagismo é considerado um fator precipitante e agravante da PPP. O início do quadro clínico é significativamente associado ao hábito de fumar e a prevalência nos portadores de PPP pode alcançar 95%, estando seu início fortemente relacionado a esse hábito. O risco de mulheres tabagistas desenvolverem a

doença é 74 vezes maior do que em mulheres não fumantes.<sup>60-62,68</sup> Dados semelhantes foram encontrados em estudo realizado no estado de São Paulo.<sup>69</sup>

A sudorese e o aparato glandular parecem desempenhar um importante papel na patogênese da PPP.<sup>70</sup> Alguns estudos demonstram a presença de uma porção anormal do acrosiringio na epiderme de pacientes com PPP, sugerindo sua participação no processo etiopatogênico de formação da pústula.<sup>60</sup> Além disso, a expressão dos receptores nicotínicos está alterada na epiderme de pacientes com PPP e a nicotina levaria a uma resposta inflamatória com alteração da expressão da acetilcolinesterase (enzima degradadora da acetilcolina), resultando nas lesões de PPP.<sup>70</sup> O mecanismo desencadeante da inflamação é desconhecido.<sup>71</sup>

Parece haver papel de contactantes na etiopatogênese da PPP, embora a prevalência de positividade ao *patch test* seja variada. Entre os alérgenos encontrados estão: as fragrâncias (fragrância-mix, aldeído cinâmico e bálsamo do peru) e diferentes metais (níquel, cobre, cromo, alumínio, ouro, ferro, prata e zinco).<sup>72,73</sup>

A presença de infecções focais também é considerada um fator desencadeante da PPP.<sup>74</sup> Entre as infecções já associadas com a PPP estão a tonsilite, a periodontite e a infecção pelo *Helicobacter pylori*.<sup>61,75,76</sup> A tonsilectomia e a erradicação do *Helicobacter pylori* levam à melhora dos sintomas da dermatose e dos sintomas osteoarticulares, quando presentes.<sup>75,76,77</sup>

O mecanismo envolvido na estimulação de lesões cutâneas por infecções crônicas é desconhecido.<sup>75,77</sup> Estudos avaliam a participação de linfócitos T (CD4 e CD28), antígenos (antígenos associados a linfócitos cutâneos – CLA) e proteínas (proteínas de choque de calor – *heat shock protein*), que levariam à formação de citocinas (interleucinas 6 e 8, C5a, fator ativador de plaquetas, interferon gama e fator de necrose tumoral alfa), as quais seriam responsáveis pela quimiotaxia dos neutrófilos, formação das pústulas e desencadeamento das lesões cutâneas.<sup>73,75,77-79</sup>

Outro fator desencadeante relatado é o uso das terapias biológicas anticorpo monoclonal contra o fator de necrose tumoral alfa (infiximab), utilizado no tratamento de doenças como artrite reumatoide, espondilite anquilosante, doença de Crohn, artrite psoriática e até mesmo psoríase em placa.<sup>80,81</sup> O mecanismo envolvido nessa piora clínica ainda é desconhecido.<sup>79</sup>

#### Quadro clínico, aspectos histopatológicos e avaliação complementar

A PPP é uma doença relativamente rara: sua prevalência é de 0,01% a 0,05%.<sup>59</sup> Acomete mais mulheres, com idades entre 30 e 50 anos. É mais comum em lugares de clima quente e úmido.<sup>59-61</sup> A prevalência de pacientes que apresentam PPP e psoríase clássica é de aproximadamente 10%.<sup>50</sup>

TABELA 4: Opções terapêuticas para ACH

Tratamento tópico	Tratamento sistêmico
Calcipotriol	Colchicina
Corticosteroides	Corticosteroides
Ditranol	Ciclosporina A
Fluorouracil	Dapsona
Tacrolimus	Infiximab
Tar	Metotrexato
8-metoxipsoralen +	Nimesulida
	UVB <i>narrow band</i>
	Puva
	Retinoides (acitretin, etretinato)
	Sulfonas
	Tetraciclina
	Etarnecept
	Efalizumab
	Adalimumab

As lesões caracterizam-se pela presença de pústulas estéreis em região palmoplantar sobre pele aparentemente normal ou com algum eritema e descamação (Figura 3). Algumas vezes, pode haver pequenas lesões eritematodescamativas nas pernas, entretanto a extensão para a região do dorso das mãos e dos pés é rara.<sup>60</sup> Pode ocorrer fenômeno de Köebner tanto em região palmoplantar como em outras localizações.<sup>79</sup> Com o tempo, as pústulas tornam-se amarelo-acastanhadas.<sup>82</sup> Prurido nem sempre está presente.<sup>60,83</sup>

As unhas podem ser acometidas em um terço dos pacientes.<sup>62</sup> Entre as lesões encontradas estão as pústulas subungueais, a onicólise, o pitting e a destruição da lâmina ungueal. Diferentemente das lesões da psoríase, as lesões da PPP não alteram o crescimento ungueal.<sup>62</sup>

Pode acontecer piora dos sintomas em períodos úmidos e em momentos de estresse.<sup>60,83</sup> Os pacientes com PPP apresentam maior ansiedade em nível fisiológico (relacionada à resposta do sistema nervoso autônomo) e cognitivo.<sup>83</sup> Esse achado pode estar associado ao curso da doença e à qualidade de vida desses pacientes, sugerindo a necessidade de investigação dos mesmos.<sup>83</sup>

Sintomas osteoarticulares foram verificados em 9,4% dos pacientes portadores de PPP. Essa associação é uma das formas clínicas da SAPHO,<sup>84</sup> síndrome que engloba outras manifestações cutâneas, como acne conglobata, psoríase pustular, doença de Behçet, pioderma gangrenoso e síndrome de Sweet.

Na PPP, o acometimento mais comum é na articulação costosternoclavicular (manúbrio-esternal, clavicular e costesternal), podendo haver dor, edema e alterações radiológicas, como ossificação anormal, hipertrofia tipo-osteomielite e alterações erosivas ou escleróticas em articulação manúbrio-clavicular.<sup>85</sup> O curso clínico da doença articular costuma ser crônico, com períodos de remissão.<sup>86</sup> O quadro cutâneo pode ser encontrado concomitantemente com o quadro articular, mas é possível observá-lo antes ou depois do surgimento dos sintomas articulares.<sup>86</sup> A ausência de manifestações cutâneas não exclui o diagnóstico de SAPHO. Identificou-se maior frequência de HLA-DR9 em portadores de PPP e osteoartrite. A SAPHO é considerada por alguns autores como uma das doenças do grupo das espondiloartropatias soronegativas.<sup>87</sup>

O exame histológico demonstra pústula intraepidérmica, com polimorfonucleares na periferia, além de alterações espongiiformes.<sup>82</sup> Há evidências de mastócitos e eosinófilos abaixo da pústula, entretanto, no interior da mesma, encontram-se neutrófilos e eosinófilos.<sup>60,71</sup>

Fatores já reconhecidos como prováveis desencadeantes ou perpetuadores do quadro de pustulose palmoplantar, como processos alérgicos ou infecciosos, devem ser investigados e tratados adequadamente.

te.<sup>72</sup> Além disso, existem evidências de que pacientes femininas portadoras de PPP apresentam menores índices de densidade óssea mineral, com risco de osteoporose. Esse fato parece não estar associado apenas ao uso prolongado de corticosteroides, mas também a fatores patogênicos específicos da PPP.<sup>88</sup>

Pacientes com PPP apresentam doenças autoimunes da tireoide com maior frequência; portanto, deve haver mensuração dos autoanticorpos contra a glândula e seus hormônios T<sub>3</sub> e T<sub>4</sub>.<sup>89</sup>

A associação de PPP com doença celíaca ainda está pouco definida, assim como a dosagem do anticorpo antigliadina.<sup>90,91</sup>

Em síntese, alguns achados clínicos e laboratoriais são diferentes entre a PPP e a psoríase, o que leva alguns autores a considerar essas doenças como entidades distintas.<sup>87</sup> Entre essas diferenças estão:

- nenhum dos alelos do locus PSORS1, principal fator genético associado à psoríase vulgar, foi relacionado ao surgimento de pustulose palmoplantar;<sup>92</sup>
- a incidência de HLA B<sub>13</sub>, BW<sub>17</sub> ou BW<sub>35</sub> não se apresenta aumentada em pacientes com pustulose palmoplantar, comparados com os controles (diferentemente do que ocorre na psoríase);<sup>63</sup>
- a PPP tem sido associada ao polimorfismo genético do fator de necrose tumoral B (TNFB) e a psoríase, ao polimorfismo do gene do TNFA;<sup>66</sup>
- o acometimento da articulação esternoclavicular é mais comum na PPP;<sup>87</sup>
- na PPP, o acometimento articular costuma ser monoarticular ou oligoarticular, enquanto que, na psoríase, ele é poliarticular;<sup>87</sup>
- as entesites são encontradas com maior frequência na psoríase;<sup>87</sup>
- alterações radiológicas do tipo erosivo são mais comuns na psoríase, enquanto que na PPP se encontra mais frequentemente a ossificação.<sup>87</sup>

### Tratamento e evolução

O tratamento, em geral, permite apenas curtos períodos de remissão.<sup>82</sup> Diversos tratamentos têm sido utilizados para PPP, mas nenhum é aceito como realmente efetivo.<sup>93</sup>

Apesar do pequeno número de pacientes estudados, parece haver melhora clínica significativa com a suspensão do tabagismo.<sup>94</sup>

Entre as opções terapêuticas com melhores resultados destacam-se: corticosteroides tópicos, retinoides, fototerapia UVA com psoraleno (tópico ou oral) e ciclosporina em pequenas doses (1-2,5mg/kg/dia).<sup>93</sup>

Em pacientes que apresentam lesões concomitantes de psoríase, o metotrexato parece apresentar algum benefício.<sup>93</sup>

Recentemente, iniciou-se a utilização de medi-



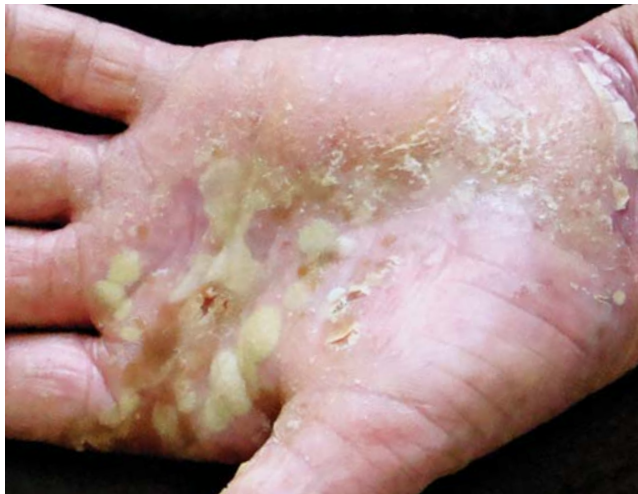

FIGURA 3: Pustulose palmoplantar. Pústulas confluentes, eritema e descamação palmares

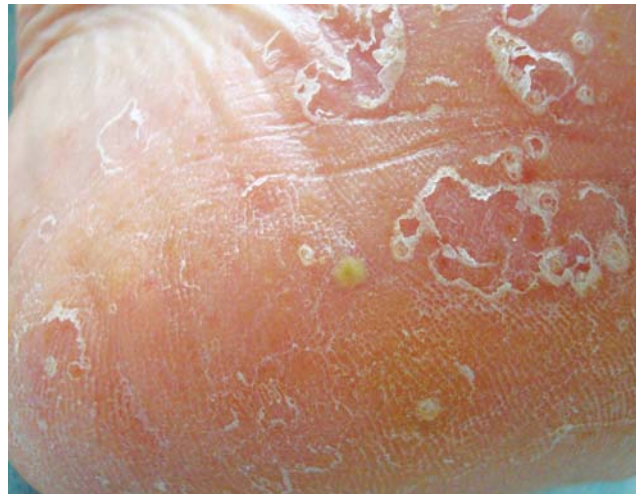


FIGURA 4: Acropustulose infantil. Pústulas em região plantar

cações biológicas como alefacept (que bloqueia ativação de células T e leva à apoptose das células T de memória) e etarnecept (inibidor do TNF), com relatos de bons resultados na melhora clínica das lesões.<sup>95,96</sup>

#### ACROPUSTULOSE INFANTIL

A acropustulose infantil (API), descrita pela primeira vez em 1979 simultaneamente por Kahn e Rywlin e por Jarret e Ramsdell, é uma erupção vesicopustular recorrente e pruriginosa que compromete as palmas e plantas de crianças nos primeiros anos de vida.<sup>97-99</sup>

A etiopatogênese permanece desconhecida; supõe-se que a API represente uma reação de hipersensibilidade cutânea cíclica contra componentes antigênicos ou antígenos associados a infecção prévia pelo *Sarcoptes scabiei*.<sup>100</sup>

#### Quadro clínico, histopatologia e avaliação complementar

A doença inicia-se no primeiro ano de vida, podendo estar presente ao nascimento.<sup>101</sup> Os primeiros relatos demonstravam predominância em crianças negras do sexo masculino. Séries de casos maiores têm indicado igual distribuição em todas as raças e em ambos os sexos.<sup>97,102,103</sup>

As lesões iniciais são pápulas intensamente pruriginosas que, após 24-48 horas, se transformam em vesículas e pústulas de 1-4mm (Figura 4). Acometem principalmente as palmas e plantas, podendo ocorrer, com menor frequência, no dorso das mãos e dos pés, no tronco e na face. Persistem por 7-14 dias, com reaparecimento a cada 2-4 semanas.<sup>97,101,104</sup>

Os primeiros episódios apresentam maior número de lesões, diminuindo nos surtos subsequentes até a resolução completa ao final do segundo ou

terceiro ano de vida.<sup>97,105</sup> Apesar de ser uma doença exclusivamente cutânea e autolimitada, pode ocasionar distúrbios do sono, irritação e inapetência.<sup>97,98,101</sup>

O exame citológico da pústula demonstra uma grande quantidade de neutrófilos e alguns eosinófilos.<sup>98</sup> A histopatologia é caracterizada por vesícula intraepidérmica contendo neutrófilos e ocasionalmente eosinófilos, degeneração focal dos queratinócitos e, em alguns casos, edema dérmico. A imunofluorescência direta da pele é negativa. Ocasionalmente, há eosinofilia periférica.<sup>106</sup>

No período neonatal, a API tem como diagnóstico diferencial o eritema tóxico, a melanose pustulosa transitória, a candidíase cutânea congênita e a pustulose estafilocócica. O eritema tóxico e a melanose pustulosa transitória neonatal apresentam curta duração e são assintomáticos. O esfregaço negativo com solução de hidróxido de potássio e exame cultural negativo para bactérias auxiliam na diferenciação entre a candidíase cutânea congênita e a pustulose estafilocócica, respectivamente.<sup>98,101,102</sup>

A disidrose acomete, principalmente, adultos e crianças maiores; as lesões predominam nas laterais dos quirodactilos e não se identifica pústula subcórnea na histopatologia.<sup>98</sup> A psoríase pustulosa revela-se mais tardiamente e tem evolução prolongada.<sup>101</sup> O impetigo apresenta pústulas maiores e a cultura bacteriana identifica o agente causador.<sup>98</sup>

A escabiose é uma das doenças em que a diferenciação com a API é mais difícil, pois esta se localiza nas palmas e plantas, é intensamente pruriginosa e torna-se pustular rapidamente.<sup>102</sup> É importante a realização do raspado das lesões para descartar infestação ativa.<sup>98</sup>

## Manejo

O uso de corticosteroides tópicos de média a alta potência tem demonstrado benefício no controle da enfermidade.<sup>99, 100</sup>

Os anti-histamínicos orais, quando administrados em altas doses, podem aliviar o prurido, sugerindo que a sedação possa ser importante para a eficácia.<sup>99,102</sup> Antibióticos macrolídeos (eritromicina 40mg/kg/dia) podem ser utilizados devido aos seus efeitos anti-inflamatórios.<sup>97,100</sup> Dapsone (1-2mg/kg/dia) tem seu uso reservado para casos graves e resistentes a outras terapias, devido aos seus potenciais efeitos adversos.<sup>97,101,102</sup>

## BACTERIDE PUSTULAR DE ANDREWS

A bacteride pustular de Andrews é uma dermatose que foi descrita por Andrews em 1935. Distingue-se pelo surgimento de quadros agudos de lesões vesiculares ou pustulares, simétricas, em palmas e plantas, com pequenos pontos hemorrágicos entre as pústulas. Inicia-se, em geral, nas regiões mediais, podendo estender-se e cobrir regiões flexoras de mãos e pés.<sup>107</sup> Diferentemente da tinha plantar, os espaços interdigitais são poupados.<sup>108</sup> Em geral, o quadro cutâneo está associado a um foco infeccioso (na orofaringe), o que se resolve com o tratamento do foco.<sup>107,109</sup> Há relato, também, da associação do quadro com episódios graves de artrite.<sup>110</sup>

Em períodos de exarcebação, pode haver leucocitose com predomínio de polimorfonucleares.<sup>108</sup>

Alguns autores contestam a individualidade da bacteride pustular de Andrews e, dessa forma, essa dermatose é muitas vezes inserida nas pustuloses palmo-plantares.

## FOLICULITE PUSTULOSA EOSINOFÍLICA

A foliculite pustulosa eosinofílica (FPE), originalmente descrita por Ofuji em 1965, é uma erupção cutânea pruriginosa, caracterizada por pápulas ou pústulas foliculares, predominantemente localizadas na face, no pescoço e no tórax. As três variantes da FPE incluem: a forma clássica, a associada à imunossupressão e a variante infantil.<sup>111-114</sup>

## Etiopatogênese

A etiologia e a patogênese exata da FPE permanecem desconhecidas. Ainda que a expressão de moléculas de adesão e a produção de citocinas e de fatores quimiotáticos sejam evidências de ativação da unidade folicular sebácea, o estímulo que desencadeia essas alterações ainda é incerto.<sup>115</sup>

Fatores que parecem induzir a FPE incluem reações de hipersensibilidade, ácaros, infecções fúngicas, alteração da função de eosinófilos ou linfócitos T, disfunção imune provocada pelo vírus da imunodeficiência

adquirida humana (HIV) e a reconstituição da função imunológica em pacientes tratados para o HIV.<sup>111</sup> Nessa forma de imunossupressão, a resposta imune anormal  $T_H2$  a um antígeno folicular pode estar relacionada à patogênese da doença.<sup>113,116</sup>

## Quadro clínico, histopatologia e avaliação complementar

### Forma clássica:

A forma clássica é identificada principalmente no Japão, com pico de incidência entre a terceira e a quarta décadas de vida.<sup>111</sup> A taxa de acometimento homem/mulher é aproximadamente 5:1.<sup>113</sup> Clinicamente, é caracterizada por papulopústulas estéreis, entre 1-2mm de diâmetro, foliculares, pruriginosas, crônicas e recorrentes, com extensão centrífuga e clareamento central (Figura 5). Apresentam duração de 7-10 dias, com recidiva a cada 3-4 semanas. Acometem principalmente a face e o tronco. Com frequência menor, pode comprometer as extremidades, palmas e plantas.<sup>113</sup>

### Forma associada à imunossupressão:

Esta é a variante mais comum, sendo relacionada, na maioria dos casos, à infecção pelo HIV. Ocorre em indivíduos com infecção em estágio tardio e/ou com contagem de linfócitos CD4 abaixo de 250-300 células/mm<sup>3</sup>.<sup>111,113</sup> Outras formas de imunossupressão incluem: disfunção imunológica, linfomas, leucemia, doenças hematológicas e transplante de medula óssea.<sup>113</sup>

Essa variante apresenta diferenças clínicas em relação à clássica, com lesões papulosas, eritematosas, urticariformes, de maior diâmetro e intensamente pruriginosas que se localizam, principalmente, no tronco, na região da cabeça e pescoço e nas extremidades proximais.<sup>111,113</sup>

### Forma infantil:

A variante infantil inicia-se entre os dois e os dez meses de vida. Apresenta lesões papulopustulosas seme-

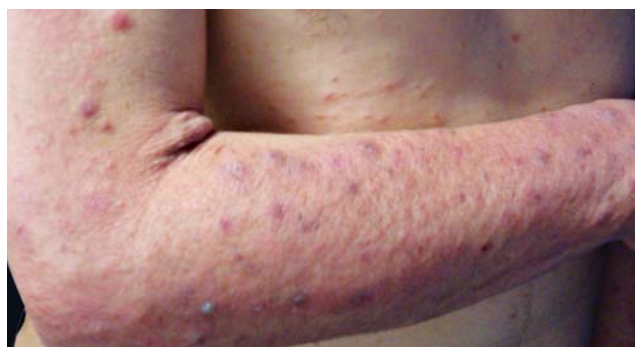

FIGURA 5: Foliculite eosinofílica. Pápulas eritematosas em antebraço

lhantes às encontradas na forma clássica. Entretanto, estas são quase que exclusivamente vistas no couro cabeludo e sem o padrão anular característico.<sup>113,117-119</sup>

Mais de uma doença tem sido descrita com termo FPE infantil. Questiona-se se essa forma de folliculite pode ser qualificada como uma doença cutânea inflamatória distinta.

Além das três variantes clínicas, há casos de FPE associados às seguintes condições: preenchimento tecidual com silicone, gestação, infecção pelo vírus da hepatite C e uso medicações (carbamazepina, minociclina, alopurinol, timepidínio de bromídeo).<sup>111,116,120-122</sup>

O exame histopatológico da FPE é caracterizado por um infiltrado inflamatório de linfócitos e eosinófilos no istmo folicular. Raramente ocorre destruição completa do folículo. Em pacientes com FPE relacionada à infecção pelo HIV, estudos imunofenotípicos demonstram uma predominância de linfócitos T CD8+.<sup>113,123</sup>

Os achados laboratoriais incluem leucocitose leve a moderada na forma clássica. Em indivíduos soropositivos pelo HIV, ocorre linfopenia com contagem de células CD4 abaixo de 250-300 células/mm<sup>3</sup>. Em todas as variantes pode haver eosinofilia relativa ou absoluta, além de elevação da imunoglobulina E sérica.<sup>113,116,123</sup>

A tabela 5<sup>112,119</sup> apresenta uma síntese das características principais das três formas da FPE.

### Manejo

A incerteza da etiopatogenia da FPE é demonstrada pelos diferentes tratamentos propostos. Um grande número de opções tem sido utilizado com resultados variáveis. Além disso, a eficácia de determi-

nadas terapias depende da variante clínica.<sup>113,116,120,124</sup>

O uso de corticosteroides tópicos costuma ser o tratamento de primeira escolha em todas as formas de FPE, com resposta satisfatória em adultos e crianças.<sup>113</sup> Eventualmente, podem-se utilizar corticosteroides orais. Na decisão do uso dessa medicação, é preciso levar em conta os efeitos adversos do seu uso prolongado, especialmente em pacientes imunossuprimidos.<sup>113,116</sup>

Na forma clássica, a indometacina tende a ser o tratamento oral de escolha, embora as recidivas sejam frequentes.<sup>111,116,125</sup> O tacrolimo e o pimecrolimo tópicos também têm demonstrado benefício no tratamento dessa variante.<sup>100,107</sup> Em casos resistentes, interferon gama e ciclosporina são opções terapêuticas.<sup>116,125</sup>

Anti-histamínicos, isotretinoína sistêmica e fototerapia são opções de tratamento para a variante clássica e para a associada ao HIV. Em relação aos anti-histamínicos, a ciproheptadina e a cetirizina parecem ser mais eficazes, sendo esta última preferida por sua propriedade antieosinofílica.<sup>111,113,121</sup> O benefício do uso da isotretinoína pode estar relacionado à inibição de fatores quimiotáticos de eosinófilos presentes nos lipídeos da glândula sebácea e no estrado córneo de pacientes com FPE.<sup>111,121</sup> Fototerapia com UVB e UVB de banda estreita tem-se mostrado eficaz em algumas séries e relatos de casos. A Puva (psoralênico + UVA) tem sido menos utilizada, pelo maior risco de efeitos adversos.<sup>111,126</sup> Outras opções terapêuticas que apresentam resultados variáveis incluem: minociclina, doxiciclina, sulfametoxazol/trimetopim, eritromicina, dapsona, colchicina e clofazimina.<sup>111,115</sup>

TABELA 5: Características gerais da FPE

	Clássica	Com imunossupressão	Infantil
Sexo	5 homens: 1 mulher	Mais comum masculino	Mais comum masculino
Idade	3ª e 4ª décadas	3ª à 7ª décadas	Primeiro ano de vida
Raça	Asiáticos	Qualquer	Branca
Clínica	Papulopústulas foliculares estéreis, com crescimento centrífugo e clareamento central	Lesões papulosas, eritematosas, urticariformes de maior diâmetro e com prurido intenso	Papulopústulas sem o padrão anular
Localização principal	Face (85%) e tronco (59%)	Tronco (100%), cabeça e pescoço (85%)	Couro cabeludo
Diagnóstico diferencial	Foliculite fúngica e bacteriana, psoríase pustulosa, farmacodermia, dermatofitose	Acne, foliculite, infecções oportunistas, urticária, farmacodermia	Eritema tóxico neonatal, melanose pustulosa transitória, acne neonatal, acropustulose

Em pacientes infectados pelo HIV, outros tratamentos descritos em relatos e séries de casos incluem: itraconazol, metronidazol e permetrina tópica.<sup>111,121</sup> Quanto aos efeitos da terapia antirretroviral na FPE, publicações têm sugerido que o uso desse tratamento pode ser benéfico, devido à restauração da resposta imune T<sub>H</sub>1.<sup>113,116,127</sup> Há relatos de surgimento da FPE de dois a seis meses após o início da terapia antirretroviral, decorrente da síndrome da reconstituição imune.<sup>116,127</sup>

O curso da FPE apresenta tendência à recorrência e à cronicidade, embora possa ocorrer remissão em alguns casos.<sup>116</sup>

### DERMATOSES NEUTROFÍLICAS EM CRIANÇAS

As dermatoses neutrofílicas são doenças bastante raras em crianças. Compartilham aspectos clínicos e comorbidades associadas com pacientes adultos. Assim sendo, destacar-se-ão algumas peculiaridades de dermatoses abordadas em artigo anterior e dermatoses neutrofílicas específicas da infância.

#### Síndrome de Sweet

Os achados clínicos e patológicos da síndrome de Sweet (SS) na infância são semelhantes aos encontrados na idade adulta.<sup>128</sup>

Em revisão dos casos da literatura a partir de 2003, encontraram-se apenas 64 casos de crianças com SS, das quais 21% não apresentavam doenças associadas, 22% apresentavam doenças transitórias, como infecções (especialmente infecções respiratórias), 33% apresentavam doenças inflamatórias (doenças autoimunes, imunodeficiências) e 25% apresentavam doenças neoplásicas (leucemia, anemia de Fanconi e síndrome mielodisplásica).<sup>129</sup>

#### Pioderma gangrenoso

Pioderma gangrenoso (PG) em crianças tem aspectos clínicos similares aos verificados nos adultos. Predomina em membros inferiores; entretanto, a frequência de PG na região da cabeça e do pescoço é maior em pacientes pediátricos.<sup>130</sup> É comum a história de trauma precedendo o início das lesões.<sup>6</sup> Pacientes menores de 2 anos apresentam mais lesões genitais e perianais.<sup>130,131</sup> Nessa faixa etária, as doenças mais comumente associadas com PG (colite ulcerativa, doença de Crohn e doenças mieloproliferativas) não são encontradas.<sup>131</sup>

#### Doença de Behçet

A doença de Behçet (DB) é uma dermatose rara em crianças. Seu espectro clínico é semelhante ao encontrado em pacientes adultos.<sup>132,133</sup> Entretanto, crianças apresentam menor incidência de úlceras genitais e trombose vascular e maior incidência de sintomas gastrointestinais inespecíficos, sintomas neurológicos e artralgia.<sup>132</sup> A doença em crianças tem curso menos grave que em adultos e a frequência de casos familiares é maior.<sup>132,133</sup>

#### Hidradenite écrina palmoplantar

A hidradenite écrina palmoplantar também é conhecida como hidradenite écrina neutrofílica, da qual existem três variantes: a clássica (associada a neoplasias e quimioterapia), a associada a infecções por pseudomonas e a pediátrica idiopática.<sup>128</sup> Caracteriza-se pela presença de nódulos e placas eritematosos, dolorosos, de surgimento abrupto, principalmente, palmoplantar. As lesões ocorrem após atividade física e a hiperidrose parece ser um dos fatores predisponentes. Os pacientes costumam ser hígidos, há ausência de febre e de uso de medicações previamente ao início dos sintomas. Exame físico normal, exames laboratoriais sem alterações.<sup>128,134</sup>

O principal achado histológico é a presença de infiltrado neutrofílico nas glândulas écrinas e ao redor delas. O quadro clínico é autolimitado, regredindo em alguns dias. Alguns autores<sup>134</sup> sugerem repouso absoluto e retorno gradual às atividades.

#### Osteomielite multifocal recorrente crônica

É crescente na literatura a descrição de quadros de osteomielite estéril, chamada de osteomielite multifocal recorrente crônica (OMRC), associada com dermatoses neutrofílicas em crianças.<sup>135</sup>

A OMRC é uma desordem quase exclusiva em pacientes pediátricos. É insidiosa, com períodos de remissão e exacerbação de dor e edema sobre os ossos afetados. Acomete com maior frequência as metáfises dos ossos longos. Entre as anormalidades nos exames laboratoriais encontram-se leve aumento na velocidade de hemossedimentação e, algumas vezes, leve leucocitose. O raio X indica lesões líticas com esclerose progressiva. A biópsia óssea mostra predomínio inicial de neutrófilos e as culturas são negativas.<sup>86,135</sup>

Alguns autores consideram que a OMRC é a manifestação pediátrica da SAPHO, mas permanece a controvérsia quanto a serem essas doenças parte do mesmo espectro.<sup>86,135</sup> □

## REFERÊNCIAS

1. Sneddon IB, Wilkinson DS. Subcorneal pustular dermatosis. *Br J Dermatol*. 1956;68:385-94.
2. Cheng S, Edmonds E, Ben-Gashir M, Yu RC. Subcorneal pustular dermatosis: 50 years on. *Clin Exp Dermatol*. 2008;33:229-33. Epub 2008 Mar 18.
3. Reed J, Wilkinson J. Subcorneal pustular dermatosis. *Clin Dermatol*. 2000;18:301-13.
4. Grob JJ, Mege JL, Capo C, Jancovicci E, Fournier JR, Bongrand P, et al. Role of tumor necrosis factor-alpha in Sneddon-Wilkinson subcorneal pustular dermatosis. A model of neutrophil priming in vivo. *J Am Acad Dermatol*. 1991;25:944-7.
5. Tagami H, Iwatsuki K, Iwase Y, Yamada M. Subcorneal pustular dermatosis with vesiculo-bullous eruption. Demonstration of subcorneal IgA deposits and a leukocyte chemotactic factor. *Br J Dermatol*. 1983;109:581-7.
6. Takematsu H, Tagami H. Quantification of chemotactic peptides (C5a anaphylatoxin and IL-8) in psoriatic lesional skin. *Arch Dermatol*. 1993;129:74-80.
7. Lutz ME, Daoud MS, McEvoy MT, Gibson LE. Subcorneal pustular dermatosis: A clinical study of ten patients. *Cutis*. 1998;61:203-8.
8. Takata M, Inaoki M, Shodo M, Hirone T, Kaya H. Subcorneal pustular dermatosis associated with IgA myeloma and intraepidermal IgA deposits. *Dermatology*. 1994;189(Suppl1):111-4.
9. Kasha EE, Epinette WW. Subcorneal pustular dermatosis in association with a monoclonal IgA gammopathy. A report and review of the literature. *J Am Acad Dermatol*. 1988;19:854-8.
10. Butt A, Burge SM. Sneddon-Wilkinson disease in association with rheumatoid arthritis. *Br J Dermatol*. 1995; 132:313-5.
11. Taniguchi S, Tsuruta D, Kutsuna H, Hamada T. Subcorneal pustular dermatosis in a patient with hyperthyroidism. *Dermatology*. 1995;190:64-6.
12. Tsuruta D, Matsumura-Oura A, Ishii ML. Subcorneal pustular dermatosis and Sjogren's syndrome. *Int J Dermatol*. 2005;44:55-7.
13. Delaport E, Colombel JF, Nguyen-Malifer C, et al. Subcorneal pustular dermatosis in a patient with Crohn's disease. *Acta Derm Venereol (Stockh)* 1992;72:301-2.
14. Kohler LD, Mohrenschlager M, Worret WI, Ring J. Subcorneal pustular dermatosis (Sneddon-Wilkinson disease) in a patient with multiple sclerosis. *Dermatology* 1999; 199:69-70.
15. Scarpa R, Lubrano E, Cozzi R et al. Subcorneal pustular dermatosis (Sneddon-Wilkinson disease). Another cutaneous manifestation of SAPHO syndrome? *Br J Rheum*. 1997;36:602-3.
16. Atukoral DN, Joshi RK, Abanmi A, Jeha MT. Subcorneal pustular dermatosis and IgA myeloma. *Dermatology*. 1993;187: 124-6.
17. Brown SJ, Barrett PD, Hendrick A, Langtry JAA. Subcorneal pustular dermatosis in association with chronic lymphocytic leukaemia. *Acta Derm Venereol* 2003; 83: 306-7.
18. Agarwal A, Shivaswamy KN, Barani R, Thappa DM, Verma SK. Subcorneal pustular dermatosis and thymoma: an association or a coincidence? *Indian J Dermatol* 2006; 51: 272-4.
19. Villey MC, Ehrsam E, Marrakchi S, COLOMBEL JF, THOMAS P. Apudoma and subcorneal pustular dermatosis (Sneddon-Wilkinson disease). *Dermatology* 1992;185: 269-71.
20. Buchet S, Humbert P, Blanc D, Derancourt C, Beckerich D, Ranfaing E, Agache P et al. Subcorneal pustular dermatosis associated with epidermoid carcinoma of the lung. *Ann Dermatol Venereol*. 1991;118:125-8.
21. Voigtlander C, Lu ftl M, Schuler G, Hertl M. Infliximab (antitumor necrosis factor alpha antibody). A novel, highly effective treatment of recalcitrant subcorneal pustular dermatosis (Sneddon-Wilkinson disease). *Arch Dermatol*. 2001;137:1571-4.
22. Bonifati C, Trento E, Cordiali Fei P, Muscardin L+, Amantea A, Carducci M. Early but not lasting improvement of recalcitrant subcorneal pustular dermatosis (Sneddon-Wilkinson disease) after infliximab therapy: relationships with variations in cytokine levels in suction blister fluids. *Clin Exp Dermatol* 2005; 30: 662- 5.
23. Berk DR, Hurt MA, Mann C, Sheinbein D. Sneddon-Wilkinson disease treated with etanercept: report of two cases. *Clin Exp Dermatol*. 2009; 34(3):347-51.
24. Bens G, Franck F, Diatto G, Preney L, Darie H, Géniaux M. Dermatitis cruris pustulosa et atrophicans - a frequent but poorly understood tropical skin condition - a case report from Burkina Faso. *Int J Dermatol*. 2008;47:473-5.
25. Harman Rrm. Dermatitis Cruris Pustulosa Et Atrophicans, The Nigerian Shin Disease. *Br J Dermatol*. 1968;80:97-107.
26. Jacyk WK. Clinical and pathologic observations in dermatitis cruris pustulosa et atrophicans. *Int J Dermatol*. 1978;17:802-7.
27. Kaimal S, D'Souza M, Kumari R. Dermatitis cruris pustulosa et atrophicans: A review. *Indian J Dermatol Venereol Leprol* 2009;75:348-55.
28. Tiwari VD, Ramji C, Tutakne MA, Singh G, Dutta RK. Dermatitis Cruris Pustulosa Et Atrophicans. *Indian J Dermatol Venereol Leprol* 1987;53:116-7.
29. Shenoy K, Srinivas CR, Sharma S, Shivananda PG, Shetty JN. Efficacy of cotrimoxazole and PUVA for the management of chronic folliculitis of legs. *Indian J Dermatol Venereol Leprol* 1990;56:223-5.
30. Das J, Gogoi J. The efficacy of PUVA therapy in dermatitis cruris pustulosa et atrophicans. *Indian Journal of Dermatology*. 1999;44:179-82.
31. Kumar B, Muralidhar S. Mupirocin in folliculitis cruris pustulosa et atrophicans. *Indian J Dermatol Venereol Leprol* 1998;64:207-8.
32. Beylot C, Bioulac P, Doutré MS. Acute generalized exanthematic pustuloses (four cases). *Ann Dermatol Venereol*. 1980;107:37-48.
33. Sidoroff A, Halevy S, Bavincq JNB, Vaillant L, Roujeau J-C. Acute generalized exanthematic pustulosis (AGEP) - A clinical reaction pattern. *J Cutan Pathol*. 2001;28: 113-9. C Munksgaard 2001.
34. Roujeau JC, Bioulac-Sage P, Bourseau C, Guillaume JC, Bernard P, Lok C, et al. Acute generalized exanthematic pustulosis. Analysis of 63 cases. *Arch Dermatol*. 1991;127:1333-8.
35. Sidoroff A, Dunant A, Viboud C, Halevy S, Bouwes Bavincq JN, Naldi L, et al. Risk factors for acute generalized exanthematic pustulosis (AGEP)-results of a multinational case-control study (EuroSCAR). *Br J Dermatol*. 2007;157:989-96.
36. Birni E A.J. , Littlewood S.M. Acute generalized exanthematic pustulosis does not always have a drug-related cause. *Br J Dermatol*. 2008 May 22. [Epub ahead of print].
37. Beylot C, Doutré MS, Beylot-Barry M. Acute Generalized Exanthematic Pustulosis. *Semin Cutan Med Surg*. 1996;15:244-9.
38. Wolkenstein P, Chosidow O, Fléchet ML, Robbiola O, Paul M, Dumé L, et al. Patch testing in severe cutaneous adverse drug reactions, including Stevens-Johnson syndrome and toxic epidermal necrolysis. *Contact Dermatitis*. 1996;35:234-6.
39. Britschgi M, Pichler WJ. Acute generalized exanthematic pustulosis, a clue to neutrophil mediated inflammatory processes orchestrated by T cells. *Curr Opin Allergy Clin Immunol*. 2002;2:325-31.
40. Schmid S, Kuechler PC, Britschgi M, Steiner UC, Yawalkar N, Limat A, et al. Acute Generalized Exanthematic Pustulosis: Role of Cytotoxic T Cells in Pustule Formation. *Am J Pathol*. 2002;161:2079-2086.
41. Pippirs U, Mehlhorn H, Antal AS, Schulte KW, Homey B. Acute generalized exanthematic pustulosis following a *Loxosceles* spider bite in Great Britain. *Br J Dermatol*. 2009;161:208-9. Epub 2009 May 12.
42. Pichler WJ, Tilch J. The lymphocyte transformation test in the diagnosis of drug hypersensitivity. *Allergy*. 2004;59:809-20.
43. Di Lernia V, Grenzi L, Guareschi E, Ricci C. Rapid clearing of acute generalized exanthematic pustulosis after administration of ciclosporin. *Clin Exp Dermatol*. 2009;34:e757-9. Epub 2009 Jul 29.
44. Sadigha A. Etanercept in the treatment of a patient with acute generalized exanthematic pustulosis/toxic epidermal necrolysis: definition of a new model based on translational research. *Int J Dermatol*. 2009;48:913-4.
45. Gencoglan G, Tosun M, Aktepe F. The molecular mechanism of etanercept, an anti-tumour necrosis factor-alpha receptor-fusion protein, in the treatment of acute generalized exanthematic pustulosis. *J Dermatolog Treat*. 2009;20:241-5.
46. Griffiths CE, Christophers E, Barker JN, Chalmers RJ, Chimenti S, Krueger GG, et al. A classification of psoriasis vulgaris according to phenotype. *Br J Dermatol*. 2007;156:258-62.
47. Yerushalmi J, Grunwald MH; Dafna Hallel-Halevy D, Avinoach I, Halevy S. Chronic Pustular Eruption of the Thumbs. *Arch Dermatol*. 2000;136:925-30.
48. Nikkels AF, Nikkels-Tassoudji N, Piérard GE. Breaking the relentless course of Hallopeau's acrodermatitis by dapsone. *Eur J Dermatol*. 1999;9:126-8.
49. Brill TJ, Schmidt TE, Valesky EM, Kaufmann R, Taçi D. Successful Treatment of Acrodermatitis Continua of Hallopeau with Sequential Combination of Calcipotriol and Tacrolimus Ointments. *Dermatology*. 2005;211:351-5.
50. Piraccini BM, Fanti PA, Morelli R, Tosti A. Hallopeau's acrodermatitis continua of the nail apparatus: a clinical and pathological study of 20 patients. *Acta Derm Venereol*. 1994;74:65-7.
51. Piraccini BM, Tosti A, Lorizzo Misciali C. Pustular psoriasis of the nails: treatment and long-term follow-up of 46 patients. *Br J Dermatol*. 2001;144:1000-5.
52. Marin MA, Pachecp ES, Castellanos Posse MF, Rodríguez MN. Acrodermatitis continua de Hallopeau / Continued acrodermatitis of Allopean. *Rev Argent Dermatol*. 74:97-104, jul.-set. 1993.
53. Tosti A, Fanti PA, Morelli R, Bardazzi F. Psoriasiform acral dermatitis. Report of three cases. *Acta Derm Venereol*. 1992;72:206-7.
54. Thielens AM, Barde C, Marazza G, Saurat JH. Long-Term Control with Etanercept (Enbrel) of a Severe Acrodermatitis Continua of Hallopeau Refractory to Infliximab (Remicade). *Dermatology*. 2008;217:137-9.
55. Durmazlar SP, Akpinar H, Eren C, Eskioğlu F, Tatlican S. Treatment of acrodermatitis continua with topical 8-methoxypsoralen plus local narrowband ultraviolet B phototherapy. *Eur J Dermatol*. 2009;19:478-80.
56. Balato N, Gallo L, Balato A, La Bella S, Ayala F. Acrodermatitis continua of Hallopeau responding to efalizumab therapy. *J Eur Acad Dermatol Venereol*. 2009;23:1329-30. Epub 2009 Feb 23.
57. Ryan C, Collins P, Kirby B, Rogers S. Treatment of acrodermatitis continua of Hallopeau with adalimumab. *Br J Dermatol*. 2009;160:203-5.

58. Rubio C, Martin MA, Arranz Sánchez DM, Vidaurrazaga C, Casado M. Excellent and prolonged response to infliximab in a case of recalcitrant acrodermatitis continua of Hallopeau. *J Eur Acad Dermatol Venereol.* 2009;23:707-8.
59. Helligren L, Mobacken H. Pustulosis palmaris et plantaris. Prevalence, clinical observations and prognosis. *Acta DermVenereol.* 1971;51:284-8.
60. Eriksson MO, Hagforsen E, Lundin IP, Michaelsson G. Palmoplantar pustulosis: A clinical and immunohistological study. *Br J Dermatol.* 1998;138:390-8.
61. Akiyama T, Seishima M, Watanabe H, Nakatani A, Mori S, Kitajima Y. The relationships of onset and exacerbation of pustulosis palmaris et plantaris to smoking and focal infections. *J Dermatol.* 1995;22:930-4.
62. Burden AD, Kemmett D. The spectrum of nail involvement in palmoplantar pustulosis. *Br J Dermatol.* 1996;134:1079-82.
63. Ward JM, Barnes RMR. HLA antigens in persistent palmoplantar pustulosis and its relationship to psoriasis. *Br J Dermatol.* 1978;99:477-83.
64. Torii H, Nakagawa H, Ishibashi Y, Tokunaga K, Juji T. Genetic polymorphisms in HLA-A, -B, -C and -DR antigens in Japanese patients with palmoplantar pustulosis. *Dermatol.* 1994;188:290-2.
65. Hashigucci K, Yokoyama M, Niizeki H, Yamasaki Y, Akiya K, Tojo T et al. Polymorphism in the tumor necrosis B gene is associated with Palmoplantar pustulosis. *Tissue Antigens.* 1999;54:288-90.
66. H. Niizeki H, Naruse T, Hashigucci K, Yokoyama M, Yamasaki Y, Akiya K, et al. Polymorphisms in the TNFA promoter region is not associated with palmoplantar pustulosis. *Tissue Antigens* 2000;56:162-5.
67. Kingo K, Mossner R, Koks S, Ratsep R, Kruiger U, Vasar E, et al. Association analysis of IL19, IL20 and IL24 genes in palmoplantar pustulosis. *Br J Dermatol.* 2007;156:646-52.
68. Hagforsen E, Michaelsson K, Lundgren E, Olofsson H, Petersson A, Lagumdzija A, et al. Women with palmoplantar pustulosis have disturbed calcium homeostasis and a high prevalence of diabetes mellitus and psychiatric disorders: a case control study. *Acta Derm Venereol.* 2005;85:225-32.
69. Miot HA, Miot LD, Lopes PS, Haddad GR, Marques SA. Association between palmoplantar pustulosis and cigarette smoking in Brazil: a case-control study. *J Eur Acad Dermatol Venereol.* 2009 Apr 23. [Epub ahead of print]
70. Hagforsen E, Edvinsson M, Nordlind K, Michaelsson G. Expression of nicotinic receptors in the skin of patients with palmoplantar pustulosis. *Br J Dermatol.* 2002;146: 383-91.
71. Hagforsen E, Einarsson A, Aronsson F, Nordlind K, Michaelsson G. The distribution of choline acetyltransferase- and acetylcholinesterase-like immunoreactivity in the palmar skin of patients with palmoplantar pustulosis. *Br J Dermatol.* 2000;142: 234-42.
72. Yiannias JA, Winkelmann RK, Connolly SM. Contact sensitivities in palmar plantar pustulosis (acropustulosis). *Contact Dermatitis.* 1998;39:108-111.
73. Ishihara K, Ando T, Kosugi M, Kato T, Morimoto M, Yamane G, et al. Relationships between the onset of pustulosis palmaris et plantaris, periodontitis and bacterial heat shock proteins. *Oral Microbiol Immunol.* 2000;15:232-7.
74. Enomoto T, Takiguchi H, Hayashi Y, Tabata T. Pustulosis palmaris et plantaris with reference to cross-reactivity between tonsillar epithelium antigen and skin antigen. *Acta Otolaryngol (Stockh).* 1983;401:36-42.
75. Sakiyama H, Kobayashi S, Dianzani U, Oguchi H, Kawashima M, Uchiyama T, Yagi J. Possible involvement of T cell co-stimulation in pustulosis palmaris et plantaris via the induction of inducible co-stimulator in chronic focal. *Infect J Dermatol Sci.* 2008;50:197-207.
76. Sáez-Rodríguez M, Noda-Cabrera A, García-Bustinduy M, Guimera-Martín-Neda F, Dorta-Alom S, Escoda-García M, et al. Palmoplantar pustulosis associated with gastric *Helicobacter pylori* infection. *Clin Exp Dermatol.* 2002;27: 714-22.
77. Nozawa H, Kishibe K, Takahara M, Harabuchi Y. Expression of cutaneous lymphocyte-associated antigen (CLA) in tonsillar T-cells and its induction by in vitro stimulation with alpha-streptococci in patients with pustulosis palmaris et plantaris (PPP). *Clin Immunol.* 2005;116: 42-53.
78. Murakata H, Harabuchi Y, Kataura A. Increased interleukin-6, interferon-gamma and tumor necrosis factor-alpha production by tonsillar mononuclear cells stimulated with alpha-streptococci in patients with pustulosis palmaris et plantaris. *Acta Otolaryngol.* 1999;119:384-91.
79. Yamamoto T. Extra-palmoplantar lesions associated with palmoplantar pustulosis. *J Eur Acad Dermatol Venereol.* 2009 May 6. [Epub ahead of print]
80. Mössner R, Thaci D, Mohr J, Pätzold S, Bertsch HP, Krüger U, et al. Manifestation of palmoplantar pustulosis during or after infliximab therapy for plaque-type psoriasis: report on five cases. *Arch Dermatol Res.* 2008;300:101-5.
81. Sladden MJ, Clarke PJ, Wetenhall J. Infliximab-induced palmoplantar pustulosis in a patient with Crohn disease. *Arch Dermatol.* 2007;143(11):1449.
82. Mengesha YM, Bennett ML. Pustular Skin Disorders: Diagnosis and Treatment. *Am J Clin Dermatol.* 2002;3:389-400.
83. Sáez-Rodríguez M, Noda-Cabrera A, Alvarez-Tejera S, Guimera-Martín-Neda F, Dorta-Alom S, Escoda-García M, et al. The role of psychological factors in palmoplantar pustulosis. *J Eur Acad Dermatol Venereol.* 2002;16:325-7.
84. Chamot A, Benhamou CL, Kahn MF, Beranek G, et al. Le syndrome acné pustuleux hyperostose osteite (SAPHO). *Rev Rhum.* 1987;54:187-96.
85. Sonozaki H, Kawashima M, Hongo U, Yaoita H, Ikano M, Matsuura M, et al. Incidence Of Arthro-Osteitis In Patients With Pustulosis Palmaris Et Plantaris. *Ans Rhem Dis.* 1981;40:554-57.
86. Earwaker JWS, Cotton A. SAPHO: syndrome or concept? Imaging findings. *Skeletal Radiol.* 2003;32:311-327.
87. Mejjad O, Daragon A, Louvel JP, Da Silva LF, Thomine E, Lauret P, et al. Osteoarticular manifestations of pustulosis palmaris et plantaris and of psoriasis: two distinct entities. *An Rheum Dis.* 1996;55:177-80.
88. Nymann P, Kollerup G, Jemec GB, Grossmann E. Decreased bone mineral density in patients with pustulosis palmaris et plantaris. *Dermatology.* 1996;192:307-11.
89. Agner T, Sindrup JH, Høier-Madsen M, Hegedüs L. Thyroid Disease In Pustulosis Palmoplantaris. *Br J Dermatol.* 1989;121:487-91.
90. Weisenseel P, Kuznetsov AV, Ruzicka T, Prinz JC. Palmoplantar pustulosis is not inevitably associated with antigliadin antibodies. *Br J Dermatol.* 2007;156:1362-1402.
91. Michaelsson G, Kristjansson G, Lundin IP, Hagforsen E. Palmoplantar pustulosis and gluten sensitivity: a study of serum antibodies against gliadin and tissue transglutaminase, the duodenal mucosa and effects of gluten-free diet. *Br J Dermatol.* 2007;156:659-66.
92. Asumalahti K, Ameen M, Suomela S, Hagforsen E, Michaelsson G, Evans J et al. Genetic Analysis of PSORS1 Distinguishes Guttype Psoriasis and Palmoplantar Pustulosis. *J Invest Dermatol.* 2003;120:627-32.
93. Marsland AM, Chalmers RJG, Hollis S, Leonardi-Bee J, Griffiths CEM. Interventions for chronic palmoplantar pustulosis (Cochrane Review). In: *The Cochrane Library, Issue 2, 2008.* Oxford: Update Software.
94. Michaelsson G, Gustafsson K, Hagforsen E. The Psoriasis Variant Palmoplantar Pustulosis Can Be Improved After Cessation Of Smoking. *J Am Acad Dermatol.* 2006; 54:737-8.
95. Guenther LC. Alefacept is safe and efficacious in the treatment of palmar plantar pustulosis. *J Cutan Med Surg.* 2007;11:202-5.
96. Bissonnette R, Poulin Y, Bolduc C, Maari C, Provost N, Syrotaik J, Poulin-Costello CM, Nigen S. Etanercept in the treatment of palmoplantar pustulosis. *J Drugs Dermatol.* 2008;7:940-6.
97. Kikushima I, Cáceres H, Ballona R, Castro IR, Torres R, Velásquez F et al. Acropustulosis infantil en el Instituto Especializado de Salud del Niño. *Dermatol Pediatr Lat.* 2005;3:216-19.
98. de Araújo T, Svachmer L. Erupções vesicopustulosas benignas no neonato. *An Bras Dermatol.* 2006;81:359-66.
99. Braun-Falco M, Stachowitz S, Schbopp C, Ring J, Abeck D. Infantile acropustulosis successfully controlled with topical corticosteroids under damp tubular retention bandages. *Acta Derm Venereol.* 2001;81:140-1.
100. Mancini AJ, Frieden IJ, Paller AS. Infantile acropustulosis revisited: history of scabies and response to topical corticosteroids. *Pediatr Dermatol.* 1998;15:337-41.
101. Buló Concellón MP, Rodríguez Ruiz IM, Mohamed Ahmed M, Rico de Cos S, Casanova Bellido. Acropustulosis infantil: Una entidad poco frecuente. *Vox Pediatr.* 2000;8:59-61.
102. Troung AL, Esterly NB. Atypical acropustulosis in infancy. *Int J Dermatol.* 1997;36:677-99.
103. Dromy R, Raz A, Metzker A. Infantile acropustulosis. *Pediatr Dermatol.* 1991;8:284-7.
104. Humeau S, Bureau B, Litoux P, Stalder JF. Infantile acropustulosis in six immigrant children. *Pediatr Dermatol.* 1995;12:211-4.
105. Hautier-Mazereeuw J. Infantile acropustulosis. *Presse Med.* 2004;33:1352-4.
106. Pauporte M, Frieden I. Vesicobullous and erosive diseases in the newborn. In: Bologna JL, Jorizzo JL, Rapini LP. *Dermatology.* London: Mosby; 2003. p.516-17.
107. Andrews GC, Machagek GF. Pustular bacterid. *Arch Dermatol Syphil.* 1935;32: 837-45.
108. Odom RB, James WD, Berger TG. Pustular Bacterid. In: *Andrews' Disease of the Skin.* Local: Philadelphia Editora WB Saunders Company; 1999. p. 214-253. (Chapter 10.)
109. Proença NG. Pustuloses palmoplantares com lesões mínimas (tipo dermatite repens de Radcliff-Crocker). *An Bras Dermatol.* 1990;65:256-60.
110. Benhamou CL, Bardet M, Luthier F, Caplan F, Brigant S. [Chronic arthritis in palmoplantar pustulosis. Bacterid of Andrews. *Rev Rhum Mal Osteoartic.* 1985;52 (7-9):487-90.
111. Ellis E, Scheinfeld. Eosinophilic pustular folliculitis. A comprehensive review of treatment options. *Am J Dermatol.* 2004;5:189-97.
112. Adelia R, d'Almeida G, Nobre de Lira H, Corredor G, Alves MFGS, Azulay RD. Folliculite pustulosa eosinofílica. *An Bras Dermatol.* 1993;68:163-66.
113. Nervi JS, Schwartz RA, Dmochowski M. Eosinophilic pustular folliculitis: A 40 year retrospect. *J Am Acad Dermatol.* 2006;55:285-9.
114. Ise S, Ofuji S. Subcorneal pustular dermatosis. A follicular variant? *Arch Dermatol.* 1965;62:169-71.
115. Suresh MS, Arora S, Nair RRR. Doctor I am on fire: Eosinophilic folliculitis in HIV negative. *Indian J Dermatol Venerol Leprol.* 2009;75:194-6.

116. Sufyan W, Tan Kb, Wong ST, Lee YS. Eosinophilic pustular folliculitis. Arch Pathol Lab Med. 2007;131:1598-1601.
117. Larralde M, Morales S, Muñoz AS, Lamas F, Schroh R, Corbella C. Eosinophilic pustular in infancy: Report of two new cases. Pediatr Dermatol. 1999;16:118-20.
118. Hayes BB, Hille RC, Goldberg LJ. Eosinophilic folliculitis in 2 HIV-positive women. Arch Dermatol. 2004;140:463-5.
119. Ishiguro N, Shishido E, Okamoto R, Igarashi Y, Yamada M, Kawashima M. Ofuji's disease: A report on 20 patients with clinical and histopathologic analysis. J Am Acad Dermatol. 2002;46:827-33.
120. Brazzelli V, Barbagallo T, Prestinari F, Ciocca O, Vassallo C, Borroni G. HIV seronegative eosinophilic pustular folliculitis successfully treated with doxycycline. Eur J Acad Dermatol Venerol. 2004;18:467-70.
121. Fearfield LA, Rowe A, Francis N, Bunker CB, Staughton RCD. Itchy folliculitis and human immunodeficiency virus infection: clinicopathological and immunological features, pathogenesis and treatment. Br J Dermatol. 1999;141:3-11.
122. Gul U, Kilic A, Demiriz M. Eosinophilic pustular folliculitis: The first case associated with hepatitis C virus. J Dermatol. 2007;34:397-99.
123. Majamaa H, Vaalasti A, Vaaajahti P, Reunala T. Eosinophilic pustular folliculitis. Eur J Acad Dermatol Venerol. 2002;16:522-25.
124. Hara D, Kuroda k, Mieno H, Tajima S. Treatment of folliculitis eosinophilic with tracolimus ointment. J Am Acad Dermatol. 2004;51:43-5.
125. Fukamachi S, Kabashima K, Sugita K, Kobayashi M, Tokura Y. Therapeutic effectiveness of various treatments for eosinophilic pustular folliculitis. Acta Derm Venerol. 2009;89:155-59.
126. Kuwano Y, Watanabe R, Fujimoto M, Komine M, Asahina A, Tsukada N, Tamaki K. Treatment of HIV-associated eosinophilic pustular folliculitis with narrow-band UVB. Int J Dermatol. 2006;45:1265-7.
127. Rajendran PM, Dolev JC, Heaphy MR, Maurer T. Eosinophilic folliculitis before and after introduction of antiretroviral therapy. Arch Dermatol 2005; 141:1227-31.
128. Berk DR, Bayliss SJ. Neutrophilic dermatoses in children. Ped dermatol. 2008;25: 509-19.
129. Hospach T, Von den Driesch P, Daunecker GE. Acute febrile dermatosis (Sweet's syndrome) in childhood and adolescence: two new patients and review of the literature on associated diseases. Eur J Pediatr. 2009;168:1-9.
130. Graham JA, Hansen KK, Rabinowitz, LG, Esterly, NB. Pyoderma Gangrenosum in Infants and Children. Pediatr Dermatol. 1994;11:1-7.
131. Torrelo A, Colmenero I, Serrano C, Vilanova A, Naranjo R, Zambrano A. Pyoderma Gangrenosum in an infant. Pediatr Dermatol. 2006;23:338-41.
132. Krause I, Uziel Y, Guedj D, Mukamel M, Harel L, Molad Y, et al. Childhood Behçet's disease: clinical features and comparison and comparison with adult-onset disease. Rheumatology (Oxford). 1999;38:457-62.
133. Borlu M, Ukflal U, Ferahbaf A, Evereklioglu C. Clinical features of Behçet's disease in children. Int J Dermatol. 2006; 45:933-8.
134. Landau M, Metzker A, Gat A, Ben-Amitai D, Brenner S. Palmoplantar eccrine hidradenitis: three new cases and review. Ped Dermatol. 1998;15:97-102.
135. Tlougan BE, Podjasek JO, O'Haver J, Cordova KB, Nguyen XH, Tee R, et al. Chronic recurrent multifocal osteomyelitis (CRMO) and synovitis, acne, pustulosis, hyperostosis and osteitis (SAPHO) syndrome with associated neutrophilic dermatoses: a report of seven cases and review of the literature. Pediatr Dermatol. 2009;26:497-505.

---

*ENDEREÇO PARA CORRESPONDÊNCIA / MAILING ADDRESS:*

*Fernanda Razera  
Rua General Couto de Magalhães, 1.876/303  
Bairro São João  
90540-130 Porto Alegre - RS  
E-mail: ferazera@gmail.com*

Como citar este artigo/How to cite this article: Razera F, Olm GS, Bonamigo RR. Dermatoses neutrofílicas - Parte II. An Bras Dermatol. 2011;86(2):195-212.

## QUESTÕES

O caso clínico abaixo refere-se às questões 1 e 2: Mulher, 48 anos, vem à consulta pelo surgimento de lesões vesiculosas e pustulares localizadas no tronco, especialmente em áreas intertriginosas. Em algumas lesões percebe-se que o conteúdo purulento se concentra na porção inferior das pústulas. A paciente queixa-se de prurido pouco intenso. O exame histopatológico indicou pústula subcórnea com infiltrado neutrofílico.

### 1. Qual o seu diagnóstico?

- Psoríase pustulosa.
- Dermatite herpetiforme.
- Pustulose pustular subcórnea.
- Pustulose exantemática generalizada.

### 2. Sobre essa dermatose pode-se afirmar:

- sua fisiopatologia já foi completamente esclarecida e envolve os fatores quimiotáticos dos neutrófilos como fator de necrose tumoral;
- a doença é mais comum em crianças;
- não há descrição de enfermidades associadas ao surgimento dessa doença, logo, não há necessidade de acompanhamento do paciente;
- dapsona é a medicação de escolha para o início do tratamento.

### 3. Quanto à dermatite crural pustulosa e atrófica é correto afirmar:

- é uma dermatose comum em países de clima tropical dos continentes asiático e africano;
- o quadro clínico caracteriza-se por lesões do tipo foliculite, especialmente em membros inferiores;
- Entre os possíveis fatores etiológicos estão a presença de *S. aureus*, uso de agentes oclusivos e fatores imunológicos como a hipergamaglobulinemia;
- todas as afirmativas anteriores estão corretas.

O caso clínico abaixo refere-se às questões de 4 a 7:

Paciente masculino, 30 anos, apresenta há dois dias eritema disseminado em tronco, seguido pelo surgimento de lesões pustulares disseminadas, pequenas, não foliculares. Episódio de febre de até 38°C. Queixa-se de prurido. Paciente relata que dois dias antes do início dos sintomas cutâneos suspendeu uso de amoxicilina para amigdalite. Nega outras doenças crônicas e uso de outras medicações. Entre os exames complementares realizados estão o exame bacteriológico do material das pústulas, que foi negativo, e o exame anatomopatológico, que mostrou pústula espongi-forme subcórnea com edema papilar. Diagnóstico: pustulose exantemática generalizada aguda (AGEP).

### 4. Admite-se que as medicações sejam os principais fatores desencadeantes da AGEP. Pode-se afirmar que, entre as causadoras:

- as principais medicações envolvidas no desenvolvimento da AGEP são as antiépiléticas;
- parece que o tempo entre a administração das medi-

cações e o surgimento das lesões é menor para os anti-bióticos;

- os agentes envolvidos no surgimento da necrólise epidérmica tóxica são os mesmos da AGEP;
- nenhuma das alternativas anteriores está correta.

### 5. Na investigação complementar da AGEP:

- o hemograma sempre apresenta alterações, especialmente linfopenia;
- a função hepática pode estar levemente alterada;
- O patch test pode auxiliar na comprovação da medicação envolvida, mesmo após resolução das lesões;
- as alternativas B e C estão corretas.

### 6. Entre os diagnósticos diferenciados da AGEP não estão:

- psoríase vulgar;
- síndrome de hipersensibilidade a drogas (DRESS);
- doença de Sneddon-Wilkinson;
- foliculite bacteriana.

### 7. Quanto à evolução e ao tratamento da AGEP não se pode afirmar:

- todos os pacientes devem ser internados e submetidos, inicialmente, a tratamento com corticosteroides sistêmicos;
- pacientes idosos podem apresentar evolução mais grave;
- as lesões costumam ser autolimitadas;
- na maioria dos casos de AGEP, utilizam-se apenas medicações sintomáticas.

### 8. No que diz respeito à acrodermatite contínua de Hallopeau (ACH) pode-se afirmar:

- sua principal característica clínica é o surgimento de lesões pustulares nas regiões subungueais e periungueais. Na maioria das vezes, os sintomas podem surgir após traumas ou infecções;
- geralmente acomete apenas um artelho e pode haver disseminação proximal das lesões;
- o tratamento costuma não ser satisfatório;
- todas as alternativas estão corretas.

### 9. Qual das características abaixo é verdadeira quanto às diferenças entre a acrodermatite contínua de Hallopeau e a psoríase?

- Em ambas as dermatoses, as lesões não são exclusivas da extremidade distal.
- A ACH responde prontamente à instituição de tratamentos utilizados para psoríase.
- A ACH não foi associada aos HLA-B13, HLA-B17 e BW37.
- Tanto na psoríase quanto na ACH não ocorre perda do aparato ungueal.

### 10. Diversos fatores já foram implicados ou reconhecidos na patogênese da pustulose palmoplantar (PPP). Dentre eles podem-se destacar:



- a) tabagismo;
- b) níquel;
- c) terapias biológicas;
- d) todas as alternativas estão corretas.

**11. Qual das doenças abaixo não está associada à PPP?**

- a) Doença de Crohn;
- b) Doença de Hashimoto;
- c) Osteoporose;
- d) Doença celíaca.

**12. Qual das afirmativas que se seguem não está correta em relação à pustulose palmoplantar?**

- a) A PPP pode apresentar fenômeno de Koebner.
- b) Assim como na psoríase, identificou-se a presença de polimorfismo genético do fator de necrose tumoral alfa.
- c) Não há associação de nenhum dos alelos do locus PSORS1 com o surgimento da pustulose palmoplantar.
- d) Suspensão do tabagismo é uma das medidas terapêuticas na PPP.

**13. Quanto ao acometimento osteoarticular da PPP pode-se afirmar:**

- a) o acometimento mais comum é na articulação costovertebral;
- b) assim como na psoríase, o acometimento costuma ser poliarticular;
- c) a alteração radiológica mais comum na PPP é a ossificação;
- d) estão corretas as alternativas A e C.

**14. Em relação às dermatoses neutrofílicas em crianças é correto afirmar:**

- a) a apresentação clínica das lesões costuma ser diferente entre crianças e adultos;
- b) a localização das lesões de pioderma gangrenoso não difere entre crianças menores e maiores de dois anos;
- c) crianças com doença de Behçet apresentam com mais frequência sintomas gastrointestinais, neurológicos e artralgia do que lesões cutâneas;
- d) a síndrome de Sweet em crianças não costuma apresentar associação com outras doenças sistêmicas.

**15. São características da osteomielite multifocal recorrente crônica:**

- a) dor e edema sobre os ossos afetados, especialmente metáfises de ossos longos;
- b) osteomielite não estéril associada a quadros de dermatoses neutrofílicas;
- c) o raio X dos ossos afetados não indica alterações significativas;
- d) a hemossedimentação costuma estar muito elevada.

**16. Assinale a alternativa correta em relação à acropustulose infantil:**

- a) a etiopatogênese parece não estar relacionada a infecção prévia pelo *Sarcoptes scabiei*;
- b) ocorre nos primeiros anos de vida, podendo estar presente ao nascimento;
- c) é mais frequente em crianças do sexo masculino;
- d) o exame citológico da pústula mostra uma grande

quantidade de linfócitos e alguns eosinófilos.

**17. Quanto ao tratamento da acropustulose infantil é correto afirmar:**

- a) utilizam-se somente corticosteroides tópicos de baixa potência;
- b) os anti-histamínicos, mesmo em doses altas, não aliviam o prurido;
- c) macrolídeos podem ser utilizados devido aos seus efeitos anti-inflamatórios;
- d) a dapsona é considerada droga de primeira escolha.

**18. A foliculite pustulosa eosinofílica se caracteriza por:**

- a) presença de lesões papulosas ou pustulosas foliculares não pruriginosas;
- b) acometimento predominante dos membros;
- c) ter a sua patogênese definida;
- d) três formas clínicas: a clássica, a associada a imunossupressão e a infantil.

**19. Escolha a alternativa correta em relação à foliculite pustulosa eosinofílica:**

- a) a forma clássica afeta mais mulheres;
- b) a variante associada ao HIV é a menos frequente;
- c) a forma infantil acomete principalmente o couro cabeludo;
- d) medicações não estão envolvidas no surgimento dessa doença.

**20. Sobre o tratamento da foliculite pustulosa eosinofílica assinale a alternativa correta:**

- a) corticosteroides tópicos costumam ser o tratamento de primeira escolha em todas as formas clínicas;
- b) a isotretinoína não é utilizada em nenhuma variante clínica;
- c) a loratadina é o anti-histamínico mais efetivo;
- d) fototerapia com UVB de banda estreita parece não ser eficaz.

**Gabarito**

Dermatoses neutrofílicas – Parte I  
2010;86(1):11-27.

1. b	6. a	11. a	16. c
2. c	7. d	12. a	17. c
3. c	8. c	13. c	18. b
4. d	9. b	14. b	19. e
5. d	10. a	15. d	20. a

**AVISO**

Caros associados, para responder ao questionário de EMC-D, por favor, acessem ao site dos Anais Brasileiros de Dermatologia. O prazo para responder é de 30 dias a partir da publicação online no link a seguir, [www.anaisdedermatologia.org.br](http://www.anaisdedermatologia.org.br)