

Carcinoma metastático de mama para úvea

Uvea Metastasis of Breast Carcinoma

Sung Bok Cha ^(1, 2)
João Victor Salvajoli ⁽³⁾
Clélia Maria Erwenne ^(1, 2)

RESUMO

Os tumores metastáticos da região ocular acometem, principalmente, o tecido uveal, porém, os mesmos podem ocorrer na conjuntiva, pálpebra, nervo óptico e órbita. Os carcinomas de mama em mulheres e o de pulmão em homens são os principais tumores primários que metastatizam para úvea.

No presente estudo, analisamos 13 pacientes portadoras de carcinoma de mama que apresentaram metástase para a úvea.

O olho representou o primeiro sítio de metástase em 5 pacientes (38,5%). O polo posterior foi a localização preferencial das lesões metastáticas.

Radioterapia com feixe externo foi o tratamento de escolha das lesões oculares e a dose variou de 30 a 50 Gy.

O prognóstico visual dependeu da localização e do tamanho do tumor. O prognóstico de vida foi relativamente pobre. Do total de 13 pacientes, 6 (46,2%) foram a óbito em um período médio de 11 meses, após o diagnóstico da lesão ocular.

Palavras chaves: Carcinoma de mama; Úvea; Metástase ocular.

INTRODUÇÃO

Os avanços na Medicina resultaram em prolongamento da sobrevivência dos pacientes portadores de câncer. Conseqüentemente, tumores metastáticos em vários sítios sistêmicos, incluindo o olho, têm sido observados com maior freqüência ^{1, 2}. Os tumores metastáticos para a região ocular acometem principalmente o tecido uveal, porém os mesmos podem ocorrer na conjuntiva, pálpebra, nervo óptico e órbita ^{3, 4}.

As lesões metastáticas são consideradas como os principais tumores malignos intra-oculares, e, embora mais freqüentes que o melanoma uveal ou retinoblastoma, muitos casos de tumores metastáticos não são diagnosticados, pois podem acometer pacientes,

em uma fase terminal da doença sistêmica, que nunca foram submetidos a exame ocular de rotina ^{1, 5}. Estudos em autópsias de pacientes com carcinoma de mama revelaram comprometimento uveal metastático em um terço dos casos ⁴.

Os tumores primários que metastatizam com mais freqüência a úvea são os carcinomas de mama em mulheres e o de pulmão em homens ^{1, 3, 5}. Essas lesões geralmente acometem a coróide, podem ser unifocais ou multifocais, monoculares ou binoculares, e os principais sintomas oculares são: diminuição da acuidade visual, fotopsia, metamorfopsia, e eventualmente dor ocular, quando há indução de glaucoma secundário ^{1, 5}.

O presente estudo tem como objetivo principal analisar 13 pacientes por-

⁽¹⁾ Setor de Tumor Ocular do Departamento de Oftalmologia da Universidade Federal de São Paulo-EPM.

⁽²⁾ Serviço de Oftalmologia do Hospital A.C. Camargo.

⁽³⁾ Serviço de Teleterapia dos Hospitais A.C. Camargo e Albert Einstein.

Endereço para correspondência: Dra. Sung Bok Cha - Rua Botucatu, 820 - CEP 04023-062 - São Paulo SP

tadores de carcinoma de mama que apresentaram metástase para o tecido uveal.

PACIENTES E METODOLOGIA

Do período de Julho de 1992 a Dezembro 1995, 13 pacientes portadoras de carcinoma da mama com metástase ocular que procuraram o Serviço de Oftalmologia do Hospital A.C. Camargo e o Setor de Tumores Oculares da Universidade Federal de São Paulo-EPM, foram incluídas neste estudo.

Todas as pacientes encaminhadas ao Serviço de Oftalmologia por apresentarem sintomatologia ocular foram submetidas a uma avaliação prope-dêutica oftalmológica constituída de: história pessoal e familiar detalhada, medida da acuidade visual (AV), biomicroscopia do segmento anterior e médio, tonometria, fundoscopia, ultrasonografia, retinografia e angiofluoresceinografia. Em todos os casos, foram realizadas avaliações sistêmicas generalizadas para estabelecer o estadiamento. A cronologia quanto ao aparecimento das lesões metastáticas foi documentada, a partir da descoberta da doença primária.

Em relação ao tratamento da lesão ocular, a radioterapia com feixe externo foi o tratamento de escolha. A asso-

ciação da quimioterapia dependeu da ocorrência de outros focos de metástases. Na ocorrência de comprometimento ocular apenas, a introdução do tratamento quimioterápico dependeu do serviço oncológico ao qual a paciente estava vinculada.

As doses radioterápicas podem variar conforme o estado geral do paciente, tamanho e uni ou multifocalidade das lesões. A dose utilizada variou de 30 a 50 Gy, aplicada em um período de 2 a 5 semanas. Emprega-se fótons de 4 MeV gerados por acelerador linear de partículas em campos laterais (mais freqüentemente), anterior ou oblíquos, englobando todo o olho afetado e protegendo sempre que possível, a córnea e o cristalino.

Mastectomia, quimioterapia e radioterapia foram as opções terapêuticas utilizadas para erradicar a doença primária.

A avaliação visual das pacientes após o tratamento radioterápico, assim como, as complicações oculares secundárias ao tratamento foram analisadas no presente estudo.

RESULTADOS

No momento do diagnóstico do carcinoma de mama, a idade média dos pacientes variou de 26 anos a 66 anos,

com a mediana de 50 anos. Do total (N=13), 12 pacientes eram brancas e 01 parda. As pacientes foram submetidas a biópsia do nódulo mamário e o diagnóstico histopatológico foi carcinoma ductal invasivo na totalidade dos casos.

A primeira metástase manifestou-se no pulmão (N=04), tecido ósseo (N=02), tireóide (N=01), linfonodo (N=01) e principalmente no olho (N=05). A ocorrência da primeira metástase ocorreu simultaneamente com a descoberta da doença primária em 02 casos; entretanto a mediana do período de surgimento da primeira metástase foi de 24 meses (0 - 84 meses). O olho foi acometido como segunda metástase em 03 casos, terceira metástase em 02 casos e quarta metástase em 03 casos. (Tabela 1)

Um sítio preferencial de acometimento não foi observado pelas lesões metastáticas. Diversos órgãos foram alvos dessas lesões. Do total de 13 pacientes, não foi possível conseguir o seguimento de 02 (duas) pacientes. Nas demais, 06 pacientes (46,2%) foram a óbito em um período de 17 meses a 153 meses (mediana = 42 meses), a partir do diagnóstico da doença primária. Todas as pacientes faleceram devido as complicações do carcinoma mamário. (Tabela 1)

TABELA 1
Descrição do surgimento das lesões metastáticas em ordem cronológica.

Paciente	Idade	1ª Metástase	T	2ª Metástase	T	3ª Metástase	T	4ª Metástase	T	5ª Metástase	T	Situação atual	T
1	40	Tireóide	01	Pulmão	84	Óssea	87	Olho	93	Hepática	96	MEG	98
2	53	Olho	36	Óssea	36	Pele	44	-	-	-	-	Óbito	55
3	64	Olho	02	Linfonodo	05	-	-	-	-	-	-	-	-
4	50	Pulmão	20	Óssea	119	Linfonodo	121	Olho	133	Pele	143	Óbito	153
5	56	Óssea	00	Pele	01	Olho	27	-	-	-	-	Óbito	37
6	54	Pulmão	20	Óssea	20	Hepática	69	Olho	75	-	-	-	-
7	43	Olho	14	-	-	-	-	-	-	-	-	Óbito	17
8	26	Óssea	24	Olho	36	-	-	-	-	-	-	Óbito	42
9	60	Olho	42	-	-	-	-	-	-	-	-	BEG	50
10	38	Linfonodo	36	Óssea	36	Olho	42	-	-	-	-	MEG	50
11	49	Pulmão	60	Olho	70	Óssea	79	-	-	-	-	MEG	89
12	35	Pulmão	84	Olho	104	Óssea	107	Cérebro	109	-	-	Óbito	111
13	66	Olho	00	Óssea	00	-	-	-	-	-	-	BEG	13

(T, tempo de aparecimento da lesão, em meses, a partir do diagnóstico do tumor primário; BEG, bom estado geral, sem sinais de metástase sistêmica; MEG, mal estado geral, múltiplos órgãos atingidos pelo tumor)

TABELA 2
 Descrição dos olhos acometidos, acuidade visual (A.V.) pré e pós tratamento e complicações pós radioterapia.

Paciente	Olho acometido	A.V. Inicial	Região acometida	Descrição das lesões oculares	A.V. Final	Complicações pós RXT
1	OD	CD 50 cm	Coróide	Lesões multi-nodulares ocupando as arcadas temporais, DR total em bolsões	OD - CD 50 cm	Glaucoma secundário Tumor refratário ao tratamento
2	OE	20/100	Coróide N.O.	Infiltração peri-papilar, com DR seroso parcial	OE-20/60	
3	OE	20/200	Coróide	Lesão de aspecto moteado, na região macular e temporal inferior, DR seroso plano	OE-20/100	Catarata
4	OE	CD 15 cm	Íris Corpo ciliar	Lesão na íris periférica, irite severa, nódulo sub-escleral periférica com ectasia escleral	OE - CD 15 cm	Catarata Glaucoma secundário
5	OE	MM	Coróide N.O.	Infiltração peri-papilar com DR seroso parcial	OE - MM	DR persistente
6	OD	CD 2 m	Coróide N.O.	Lesão infiltrando todo polo posterior, incluindo o N.O.	OD - CD 50 cm	DR persistente
7	AO	20/60 MM	Coróide N.O.	OD - lesão peri-papilar; OE - lesão ocupando toda região macular, com DR seroso parcial	OD-20/40 OE-20/100	
8	OD	CD 1m	Coróide	Lesão multi-nodular em todo polo posterior, com DR seroso total	OD-20/80	
9	AO	20/60 20/25	Coróide Íris	OD - múltiplas lesões nas arcadas, DR seroso inferior	OD-20/30 OE-20/30	
10	OE	CD 2M	Coróide N.O.	Infiltração peri-papilar com DR seroso parcial	OE-20/100	
11	OE	20/200	Coróide	Lesão ocupando os quadrantes nasal e temporal inferiores com DR seroso	OE-20/30	DR persistente
12	AO	CD 2M 20/20	Coróide N.O.	OD - lesão no polo posterior, envolvendo o N.O. com DR seroso; OE - lesão plana, porção nasal, com DR plano sobre o tumor	OD - CD 4M OE-20/20	DR persistente
13	OD	CD 1M	Coróide N.O.	Lesão ocupando todo polo posterior com DR seroso	OD - PL	Atrofia do N.O.

(OD, olho direito; OE, olho esquerdo; AO, ambos os olhos; MM, movimentos de mão; CD, conta dedos; N.O., nervo óptico; DR, descolamento de retina)

A sintomatologia ocular que levou a paciente a procurar o Serviço de Oftalmologia consistiu de: baixa de visão súbita, fotopsias, moscas volantes e metamorfopsias.

A acuidade visual do olho acometido, antes do tratamento, variou de MM a 20/20. Apenas 03 pacientes tiveram comprometimento de ambos os olhos pelas lesões metastáticas (24,6%), nas demais pacientes, a lesão foi unilateral (04 OD/06 OE). O exame biomicroscópico revelou lesão metastática na íris e no corpo ciliar, simultaneamente, e, sem comprometimento do polo posterior, em 01 (um) caso (paciente 4). Nas demais, as lesões

ocorreram na coróide ou na proximidade do nervo óptico. A paciente 09 apresentou lesões no polo posterior inicialmente e, uma semana após, desenvolveu uma lesão metastática na íris.

Normalmente, as lesões apresentaram-se sobrelevadas, nodulares, de coloração amarela, não pigmentada, única ou múltiplas, predominantemente no pólo posterior, e acompanhando as arcadas vasculares. Descolamento de retina seroso, não regmatogênico, frequentemente acompanha as lesões, podendo ser plano e parcial, próximo ao tumor, ou extenso, total e em bolsões (Tabela 2).

A acuidade visual pós-radioterapia revelou piora da visão, em relação a visão pré tratamento, em 02 olhos, inalterado em 05 olhos, e melhora em 09 olhos.

O critério de melhora após o tratamento foi caracterizado pelo desaparecimento da lesão sub-retiniana (documentado clinicamente e pelo ultrassom) com ou sem regressão do descolamento de retina, e a melhora da acuidade visual. (Figura 1, 2, 3).

Catarata, glaucoma secundário, descolamento de retina persistente e atrofia do nervo óptico foram as complicações observadas nas pacientes tratadas. (Tabela 2)

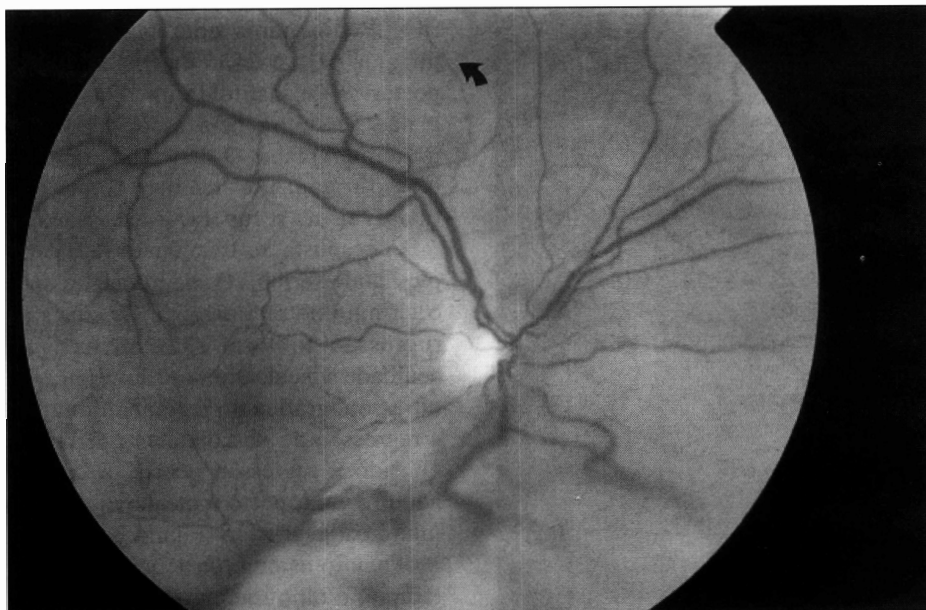


Fig. 1. - Fotografia do polo posterior do olho direito da paciente nº 9. Presença de lesões nodulares amareladas nas arcadas e descolamento inferior de retina (Fotografia da primeira semana de sintomatologia).

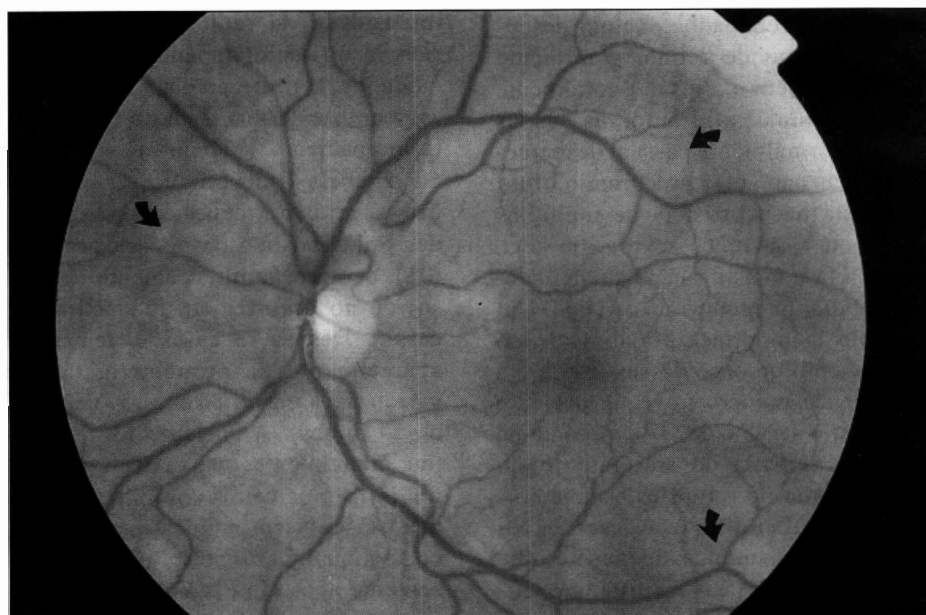

Fig. 2. - Fotografia do polo posterior do olho esquerdo da paciente nº 9. Presença de lesões nodulares nas arcadas (Fotografia da primeira semana de sintomatologia. A paciente não relatou sintomas neste olho).

DISCUSSÃO

Lesões metastáticas acometem as estruturas oculares geralmente pela via hematogênica². Tumores gastrointestinais, broncopulmonares, renais,

tireoidianos, entre outros, podem acometer estruturas oculares^{1,2}. Entretanto o câncer de mama lidera entre as mulheres, enquanto que os tumores broncopulmonares são os principais nos homens. A maioria dos tumores

malignos que metastatizam para o olho são carcinomas, ocasionalmente, melanomas e, mais raramente, sarcomas. Esses tumores ocorrem basicamente em adultos, com exceção da leucemia que ocorre principalmente em crianças^{1,2}.

Em aproximadamente 25% dos casos, o paciente desconhece a existência da lesão primária². Em 10% dos casos, o foco da doença primária permanece indeterminado, mesmo após a pesquisa sistêmica exaustiva. O prognóstico visual dos pacientes portadores depende da localização e extensão do tumor, porém, de maneira geral é bom^{1,2,3}. O prognóstico sistêmico das pacientes com carcinoma de mama metastático para úvea é reservado, embora um pouco melhor daqueles com tumores gastrointestinais, pulmonares ou melanomas. Um estudo realizado com 300 pacientes portadores de lesões metastáticas intra-oculares revelou que as pacientes portadoras de carcinoma mamário apresentam uma sobrevida média de 18 meses após o diagnóstico da lesão ocular, porém, algumas pacientes sobreviveram por mais de 5 anos^{2,5}. No presente estudo, 06 pacientes (46,2%) foram a óbito de 03 a 20 meses (média = 11 meses), após o diagnóstico da lesão ocular, e de 17 a 153 meses (mediana = 42 meses) do diagnóstico da doença primária.

O carcinoma de mama não apresentou um sítio preferencial para metastatizar. Na literatura, o tecido uveal é o foco de manifestação primária de metástase em uma frequência de 4 a 20%. Doig e cols, em 1992⁶, verificaram que a úvea foi o foco inicial de metástase em um terço dos pacientes estudados. Os dados da Tabela 1 revelam uma discreta predominância para o olho (5/13 ou 38,5%) como primeiro sítio. Embora o número de pacientes seja pequeno para obter um dado estatístico mais consistente, os resultados verificados neste estudo assemelharam-se aos dados de Doig e cols⁶.

As lesões metastáticas intra-oculares apresentam, geralmente, uma colo-

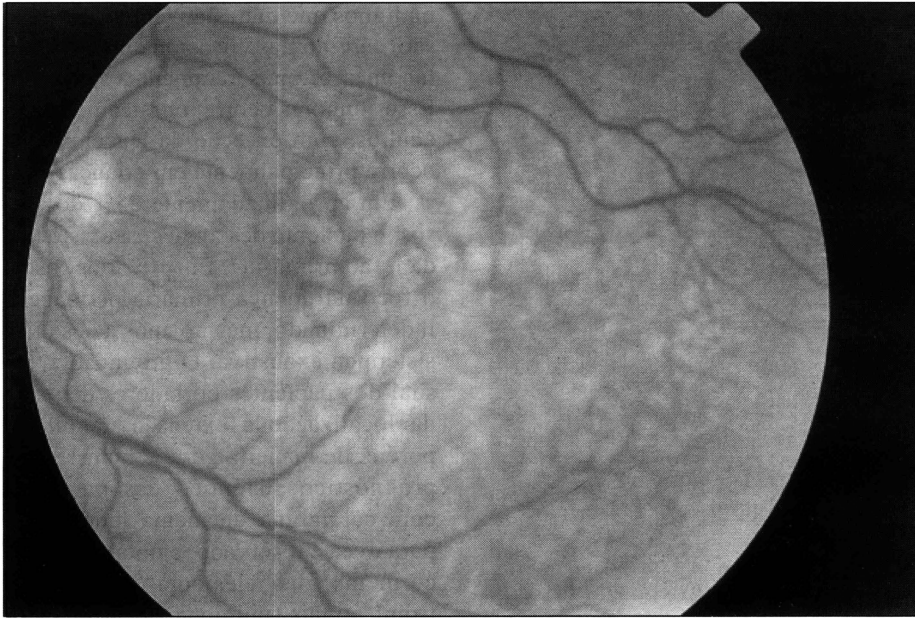

Fig. 3. - Aspecto moteado do polo posterior decorrente do tratamento pós radioterápico.

ração amarelada e ocorrem, preferencialmente, na região macular. Dos 16 olhos acometidos neste estudo, apenas 01 caso apresentou comprometimento da íris e corpo ciliar, sem lesão no pólo posterior. Entretanto, em 09 casos, houve infiltração tumoral da cabeça do nervo óptico. Não existem dados relacionando o comprometimento do nervo óptico com um pior prognóstico ocular ou sistêmico.

A radioterapia é a principal opção terapêutica nos tumores metastáticos oculares ⁴. As doses radioterápicas habitualmente empregadas variam com a presença ou não de doenças sistêmicas disseminadas. Para pacientes com múltiplos focos de metástases e expectativa de sobrevida curta empregam-se 30 Gy em um período de 2 a 3 semanas. Em pacientes sem doença sistêmica ativa e bom estado geral, a ocorrência de metástases precoces está associada a um maior potencial de sobrevida, e nestes casos empregam-se de 40 a 50 Gy em 4 a 5 semanas.

A recuperação visual pós-radioterapia está na dependência do tamanho e da localização do tumor ¹. Tumores

pequenos, circundados por um descolamento plano de retina, geralmente respondem bem e a visão é totalmente restabelecida. Entretanto, as lesões iniciais normalmente passam despercebidas, e as pacientes procuram o oftalmologista na ocorrência de múltiplas lesões ou lesão mais severa, ou seja, em uma fase mais avançada, que poderá dificultar na recuperação visual. Um exemplo da importância do diagnóstico e tratamento precoce dessas lesões é a paciente de número nove. A paciente procurou o serviço de Oftalmologia na primeira semana de sintomatologia, que consistiu de fotopsias e metamorfopsias no olho direito. Apesar da paciente relatar sintomas apenas no olho direito, múltiplas lesões foram verificadas em ambos os olhos, sendo que no olho direito as lesões eram acompanhadas por um descolamento seroso importante (Figura 1 e 2). Na semana seguinte, a paciente queixou-se de dor ocular, fotofobia e vermelhidão. O exame biomicroscópico revelou lesões nodulares na íris, flare 3+ e células tumorais flutuantes na câmara anterior, simulando um quadro de uveíte ante-

rior. Radioterapia com feixe externo dirigida para a lesão da íris e do polo posterior foi instituída imediatamente, e não se optou pela associação com quimioterápicos. O diagnóstico precoce e o tratamento imediato foram responsáveis na recuperação da visão.

A resposta ao tratamento radioterápico pode ser observada durante e após o término da radioterapia. Os sinais de regressão tumoral são: melhora na acuidade visual, diminuição clínica ou ultra-sonográfica do tamanho do tumor e regressão do descolamento de retina. Quando a regressão ocorre, a coróide adquire um aspecto moteado e irregular muito característico (Figura 3).

Quanto às complicações pós radioterapia, o olho seco, glaucoma, catarata, retinopatia ou papilopatia radioativa são as mais frequentemente encontradas. A severidade das complicações está diretamente correlacionada com a intensidade da radioterapia, a experiência do radioterapeuta, os devidos cuidados de proteção das estruturas do segmento anterior, além do estado geral do paciente. (Tabela 2)

A tabela 1 mostra que a manifestação da primeira metástase pode preceder o diagnóstico da doença primária (01), ocorrer simultaneamente (01 caso) ou no decorrer do tratamento (11 casos). Desses 13 casos, o tempo de aparecimento da primeira metástase variou de 1 mês a 84 meses (mediana de 24 meses). A paciente 13 apresentou, inicialmente, queixa ocular e lesão no polo posterior compatível com metástase. Neste momento, a paciente negava qualquer distúrbio sistêmico e, somente após um exame sistêmico minucioso, foi verificado um nódulo mamário subaxilar com um diâmetro de 1,5 cm, e o diagnóstico de carcinoma ductal invasivo foi confirmado pela biópsia.

A paciente portadora de carcinoma metastático deve ser tratada por equipe multidisciplinar ^{7,8}. O diagnóstico precoce das lesões metastáticas é fundamental no sucesso do tratamento. O

perfeito entrosamento entre os diferentes departamentos, exames sistêmicos periódicos, incluindo o exame de mapeamento de retina, resultará em um prolongamento na sobrevivência das pacientes.

SUMMARY

The systemic and the ocular metastasis of 13 patients with breast carcinoma were chronologically documented from the diagnosis of the primary disease. The visual acuity pre and post treatment were documented as well as the ocular findings of the metastatic disease. All the intraocular lesions were treated by irradiation (external beam radiotherapy) and the dose varied from

30 to 50 Gy.

The eye was the first site of metastasis in 5 cases (38.5%). The posterior pole was the preferential site of metastasis, although, lesions of ciliary body and iris were also seen. Three patients developed bilateral intraocular tumor. Seven patients had tumor infiltration of the optic nerve head. Persistent retinal detachment, secondary glaucoma, cataract and dry eye were the complications associated to the radiation. The visual prognosis was directly related to the size of the tumor. The systemic prognosis was relatively poor. The mean survival time was 11 months from the diagnosis of ocular lesion.

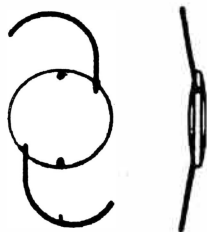
REFERÊNCIAS BIBLIOGRÁFICAS

1. SHIELDS, J. A. - Metastatic tumors to the Uvea. *Int. Ophthalm. Clin.*, 33(3): 155-161, 1993.
2. SHIELDS, J. A. - Metastatic tumors to the intraocular structures. In: *Intraocular tumors. A text and atlas*. Shields, JA & Shields, CL (eds). W.B. Saunders Company, Philadelphia, pgs. 207-238, 1992.
3. BLOCH, R. S. & GARTNER, S. - The incidence of ocular metastatic carcinoma. *Arch Ophthalmol*, 85: 673-685, 1971.
4. SHIELDS, J. A.; STEPHENS, R. A.; AUSGURGER, J. J. - Metastatic tumor to the uveal tract. In: *intraocular tumors*. Lommatzsch, PK, Blodi, FC (eds), Akademie Verlag, Berlin, pp 433-444, 1983.
5. FERRY, A. P. & FONT, R. L. - Carcinoma metastatic the eye and orbit: I. A clinicopathologic study of 227 cases. *Arch Ophthalmol*, 92: 276-286, 1974.
6. DOIG, R. G.; JEAL, P. N.; OLVER, I. N.; BISHOP, J. F. - Symptomatic choroidal metastasis in breast cancer. *Aust NZ J Med*, 22: 349-352, 1992.
7. WEISS, L. - Analysis of the incidence of intraocular metastasis. *Br. J. Ophthalmol* 77: 149-151, 1993.
8. JONES, D. - Ocular complications related to breast cancer. *Insight*, 19: 8-14, 1994.

APPALENS

"C" LOOP DESIGN

MULTIPIECE POSTERIOR CHAMBER IOL LENSES



Biconvex, Power: 8--30D com incremento de 0.5D
Dia. Ótico: 6,5 mm, Comprimento Total: 13,00 mm
Consante: 118.2
Alça: Azul, PMMA com dia. 0,16 mm, 2 furos de 0,35 mm
Ótica: PMMA com absorvente UV

R\$ 16,00 a unidade

(Lote mínimo de venda 25 unidades)

MEDSERV

Rua Adib Auada, 41 • Granja Viana 06700-000 • Cotia SP
Fone/Fax: (011) 492-5051 • 7922-1667 • 492-3484