

ESOFAGECTOMIA LAPAROSCÓPICA TRANSHIATAL: resultados imediatos

Renam Catharina **TINOCO**, Augusto Cláudio **TINOCO**, Luciana Janene **EI-KADRE**, Rodrigo Amaral **RIOS**, Daniela Mendonça **SUETH** e Felipe Montes **PENA**

RESUMO – *Racional* - A esofagectomia laparoscópica transhiatal para doença benigna ou maligna do esôfago é cirurgia complexa, associada a altas taxas de morbimortalidade. Nas últimas décadas ganhou aceitação para o tratamento do câncer de esôfago e algumas doenças benignas por evitar toracotomia, diminuindo, assim as complicações associadas a essa abordagem. *Objetivo* - Realizar análise retrospectiva em pacientes com câncer de esôfago submetidos a esofagectomia laparoscópica transhiatal, demonstrando as complicações per e pós-operatórias, resultados imediatos e acompanhamento dos pacientes. *Métodos* - De novembro 1993 a junho 2005, 72 pacientes foram submetidos a esofagectomia laparoscópica transhiatal. Destes, havia 64 casos de neoplasia maligna de esôfago. Houve predomínio do sexo masculino (81%), com média de idade de 56,5 anos. O tempo abdominal foi realizado por laparoscopia e a parte cervical de modo convencional, sendo o estômago tubulizado levado até o pescoço para anastomose pelo mediastino posterior. *Resultados* - A esofagectomia transhiatal por via laparoscópica em casos de neoplasia esofágica foi iniciada em 64 pacientes. O índice de conversão foi de quatro casos. A duração média da operação foi de 153 minutos. A incidência de fistula cervical foi de 14,06%. *Conclusão* - A esofagectomia laparoscópica transhiatal é opção segura em centros com experiência. A morbidade é menor, com recuperação mais rápida e retorno às atividades habituais precoce. Certamente esta via de acesso deve ser considerada no tratamento das afecções do esôfago.

DESCRIPTORIOS – Neoplasias esofágicas. Esofagectomia. Laparoscopia.

INTRODUÇÃO

Em todo o mundo, o câncer de esôfago é a sexta maior causa de morte por neoplasia. Em 2003, 13.900 novos casos foram registrados nos EUA com 13.000 óbitos. Essa alta taxa de mortalidade explica-se pelo fato de que mais de 50% dos pacientes apresentam tumor inoperável no momento do diagnóstico. Os principais tipos histológicos são carcinoma epidermóide e adenocarcinoma, sendo o primeiro com taxa de incidência superior, embora nos EUA haja uma equivalência entre ambos. Os principais fatores de risco são o tabagismo e o etilismo, sendo os homens mais acometidos que as mulheres^(4, 23).

A esofagectomia transhiatal para doença benigna ou maligna do esôfago é cirurgia complexa, associada a altas taxas de morbimortalidade. Nas últimas décadas ganhou popularidade e aceitação com ORRINGER⁽²¹⁾ e PINOTTI et al.⁽²³⁾ para tratamento do câncer de esôfago. Em nosso meio, a esofagectomia sem toracotomia foi publicada por FERREIRA^(7, 8, 9) e iniciada no serviço, em 1982, por TINOCO et al.^(30, 31).

A necessidade de diminuir as complicações per e pós-operatórias favoreceu o desenvolvimento de técnicas minimamente invasivas^(20, 26, 29, 33, 34), como a esofagectomia laparoscópica transhiatal (ELTH), inicialmente descrita por DePAULA et al.⁽³⁾ e, a seguir, por SWANSTRONM et al.⁽²⁷⁾

A cirurgia laparoscópica é considerada padrão-ouro para colecistectomia e hernioplastia hiatal. Suas vantagens incluem morbidade, dor e permanência hospitalares menores^(21, 22, 27, 28, 29, 30).

O objetivo deste trabalho foi avaliar aspectos das complicações per e pós-operatórias e da evolução dos pacientes submetidos a ELTH no Serviço de Cirurgia Geral e Laparoscopia do Hospital São José do Avai, em Itaperuna, RJ.

MÉTODOS

No período de novembro 1993 a junho 2005, 64 pacientes foram submetidos a ELTH por neoplasia esofágica. Houve predomínio do sexo masculino (81%), com média de idade de 56,5 anos (29-73 anos). A apresentação clínica e os hábitos sociais dos pacientes estão demonstrados nas Tabela 1 e 2, respectivamente, e o estágio da doença no momento do diagnóstico na Tabela 3. A análise histopatológica demonstrou 46 casos de carcinoma epidermóide (72%) e 18 de adenocarcinoma (28%). A localização primária do tumor era assim distribuída: 2 casos (3,2%) se encontravam no terço superior do esôfago, 32 (50%) no terço médio e 30 (46,8%) no terço inferior.

A abordagem dos pacientes era feita com a realização de radioterapia e quimioterapia neo-adjuvantes, segundo mostra a Figura 1 e a avaliação pré-operatória incluiu

TABELA 1. Sintomas clínicos pré-operatórios

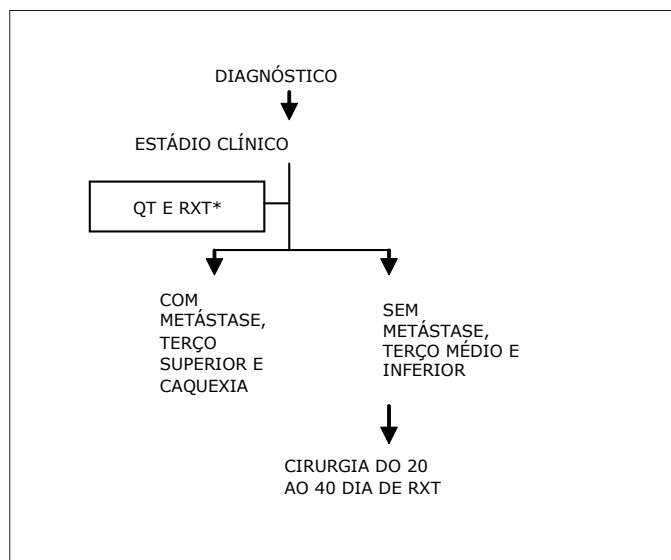
Sintomas	n	%
Disfagia	60	93,75%
Emagrecimento	39	60,93%
Odinofagia	8	12,5%
Pirose	1	1,56%
Rouquidão	1	1,56%

TABELA 2. Hábitos de vida relacionados ao câncer de esôfago

História social	n	%
Tabagista e alcoolista	20	31,25%
Tabagista	5	7,81%
Alcoolista	2	3,12%
Nega tabagismo e etilismo	37	57,81%

TABELA 3. Estádio de acordo com TNM dos pacientes no pré-operatório

Estádio	n	%
I	3	4,68%
II	17	26,56%
III	30	46,87%
IV	14	21,87%



*Redução do estágio
 QT: quimioterapia: 5-Fluoracil+Cisplatina D1 a D5 e D20 a D25 internado
 RXT: radioterapia: 4500cGY/25 frações por 5 sem

FIGURA 1. Algoritmo de diagnóstico e tratamento no serviço do Hospital São José do Avaí, Itaperuna, RJ

endoscopia digestiva alta com biópsia, estudo radiológico de tórax e contrastado do trato gastrointestinal superior, tomografia computadorizada axial de tórax e abdome e, em casos de tumores localizados nos segmentos médio e superior do esôfago torácico, broncoscopia.

O procedimento foi realizado sob anestesia geral com o paciente em decúbito dorsal e hiperextensão lateral direita cervical. O cirurgião e a câmera ficaram à direita do paciente. O primeiro e segundo auxiliares posicionaram-se à esquerda. Os monitores foram colocados na cabeceira do paciente, bilateralmente. O pneumoperitônio foi realizado através de punção abdominal, com agulha de Veress, em incisão de 1 cm superior a cicatriz abdominal. A ótica de 30° foi colocada através de trocarte de 10 mm na incisão supra-umbilical. Com visão direta foram colocados quatro trocartes: um de 10 mm na linha hemiclavicular esquerda, a 4 cm do rebordo costal, e um na linha axilar anterior esquerda, a 5 cm da reborda costal, na região epigástrica, abaixo do apêndice xifóide, trocarte de 5 mm, para afastamento hepático, e um último na região hemiclavicular direita, a 5 cm da reborda costal.

Foi realizada ultra-sonografia laparoscópica para avaliar a existência de metástases hepáticas não diagnosticadas no pré-operatório. Confirmada a indicação de ressecção, o esôfago distal foi isolado com fita cardíaca fixada com dois cliques. A dissecação esofágica transhiatal foi cranial. Na ligadura da artéria e veia gástrica esquerdas foram utilizados cliques. A tesoura ultrassônica foi utilizada para liberação do pequeno omento, ligadura dos vasos curtos gástricos e vasos gastroepiplóicos esquerdos, o grande omento até a visualização dos vasos gastroepiplóicos direitos. As aderências da parede gástrica foram liberadas para facilitar a mobilidade do tubo gástrico. A irrigação da grande curvatura foi mantida pelos vasos gastroepiplóicos direitos. Foram retirados os linfonodos celiacos, não sendo realizada a linfadenectomia mediastinal.

Foi realizada cervicotomia esquerda para o isolamento do esôfago proximal com fita cardíaca, com dissecação digital do esôfago cervical de forma descendente, até o encontro da dissecação laparoscópica ascendente. Seccionado o esôfago cervical e por laparoscopia, o esôfago seccionado foi tracionado juntamente com a fita cardíaca para a cavidade abdominal. O portal da linha hemiclavicular esquerda foi ampliado em aproximadamente 4 cm para retirada da peça cirúrgica. A incisão cirúrgica foi protegida com tubo plástico. Este foi confeccionado por via extracorpórea, utilizando-se duas cargas do grampeador linear 60, da incisura angular, até o ângulo esôfago-gástrico. O tubo gástrico foi fixado novamente à fita oriunda do pescoço e reintroduzido na cavidade peritonial. Foi realizada síntese da incisão de 4 cm, introduzido o trocarte de 10 mm e refeito o pneumoperitônio. A seguir, a fita foi tracionada juntamente com o tubo gástrico até a cervicotomia. Foi realizada esofagogastroanastomose em plano único com fio, ácido poliglicólico, de 3,0, posicionando-se sonda nasoesfagial. Pelo acesso laparoscópico, foi realizada piloroplastia extramucosa.

RESULTADOS

A esofagectomia transhiatal por via laparoscópica em casos de neoplasia esofágica foi iniciada em 64 pacientes. O índice de conversão foi de quatro casos. A duração média da operação foi de 153 minutos. O tempo médio de permanência hospitalar foi de 6,9 dias e a mortalidade em 30 dias de 5,6%.

As intercorrências intra-operatórias incluíram lesão pleural em 11 pacientes (havendo lesão bilateral em 2 casos), lesão do nervo laríngeo recorrente em 1 (1,56%), e em outro (1,56%), foi necessária transfusão de três unidades de hemácias.

No período pós-operatório, nove pacientes (14,06%) evoluíram com fístula da anastomose cervical, sendo realizado tratamento conservador em 100%, sendo utilizada nutrição parenteral. Houve estenose da anastomose em 10 pacientes (15,62%) e infecção de parede abdominal em 7 (10,93%). Houve menor uso de substâncias analgésicas nesses pacientes comparando com o habitual, havendo deambular precoce já no primeiro dia pós-operatório. A alta hospitalar foi em 6,46 dias nos pacientes que não apresentaram fístula, nem necessitaram de nutrição parenteral.

No total se contabilizaram três óbitos. As causas foram variadas: um paciente do sexo masculino, apresentou no pós-operatório pneumotórax à direita, sendo tratado com drenagem pleural. Durante esse procedimento, houve perfuração acidental do tubo gástrico e o paciente foi reoperado com indicação de gastrostomia no coto gástrico, que evoluiu com seps e foi a óbito. Outro, também do sexo masculino de 62 anos de idade, evoluiu com empiema pleural bilateral, necessitando de tempo prolongado em unidade de terapia intensiva por 16 dias, com dependência do respirador e traqueostomia. Este paciente posteriormente foi a óbito com quadro de infecção respiratória.

DISCUSSÃO

A esofagectomia é operação complexa com elevada taxa de complicações per e pós-operatórias^(3, 6, 15, 30, 31) e índice de mortalidade que varia de 5% a 19%^(3, 20, 31). A via de acesso ideal não é consenso^(3, 31). Da mesma forma, não está estabelecido o melhor tratamento para a doença maligna do esôfago^(5, 13, 17, 24, 28). A mortalidade da esofagectomia por câncer apresentou importante declínio na última década, com menores valores (11% ± 8%) encontrados em casos de cirurgia realizada por via transhiatal^(22, 31). Os avanços de técnica cirúrgica e no preparo do doente determinaram melhores resultados. A incidência de refluxo gástrico foi reduzida com a anastomose na região cervical⁽¹⁶⁾, que também determina maior incidência de fístula e lesão do nervo laríngeo recorrente⁽²⁹⁾.

Em esforço para reduzir complicações e permitir recuperação mais rápida, acessos minimamente invasivos têm sido descritos. Suas desvantagens incluem custo elevado e longa curva de aprendizado^(6, 9, 11, 14, 22, 31).

A esofagectomia convencional é realizada com laparotomia e disseção transhiatal ou laparotomia e toracotomia, procedimentos esses com elevada morbimortalidade⁽³¹⁾. Na abordagem transhiatal por via laparoscópica não é necessário o reposicionamento do doente e a intubação seletiva, a perda sangüínea é menor assim como o tempo de permanência hospitalar, sem necessidade de UTI, quando comparado à esofagectomia convencional, contrariando alguns autores que informam ser a permanência hospitalar ainda longa. A presente casuística demonstrou que o procedimento proporcionou menos ocorrência de dor no pós-operatório e menor índice de repercussões cardiorespiratórias, corroborando com a literatura^(19, 20, 27, 28, 31). A esofagectomia transhiatal laparoscópica é possível na maioria dos pacientes que necessitam de ressecção esofágica e pode ser realizada com maior segurança e menor índice de complicações comparada com as transtorácicas convencionais. A mortalidade em 5 anos é diferente no oriente, segundo ANDO et al.⁽¹⁾ e ocidente, segundo TURNBULL e GINSBERG⁽³²⁾ e ORRINGER⁽²¹⁾, sendo maior no primeiro.

Na presente série, observou-se menor tempo operatório, sendo essa diminuição correspondente à evolução da curva de aprendizado, conforme já citado na literatura^(6, 9, 14, 22). NGUYEN et al.⁽¹⁹⁾ relatam que não houve diferença significativa na incidência de fístula anastomótica ou complicações respiratórias, quando comparada à esofagectomia transhiatal ou transtorácica convencional.

A disseção periesofágica laparoscópica transhiatal é realizada com exatidão, possibilitando a linfadenectomia da cadeia celíaca, tornando-se a operação tecnicamente eficaz, porém necessitando de habilidade cirúrgica e longa curva de aprendizado, como previamente referido^(14, 31).

CONCLUSÃO

A esofagectomia laparoscópica transhiatal é opção segura em centros com experiência em cirurgia esofágica e cirurgia laparoscópica avançada. A morbidade é menor, com recuperação mais rápida e retorno às atividades habituais precocemente. Certamente esta via de acesso deve ser considerada no tratamento das afecções do esôfago.

Tinoco RC, Tinoco AC, El-Kadre LJ, Rios RA, Sueth DM, Pena FM. Laparoscopic transhiatal esophagectomy: outcomes. *Arq Gastroenterol.* 2007;44(2):141-4.

ABSTRACT – Background - The laparoscopic transhiatal esophagectomy for benign or malignant disease is a complex operation associated with a high rate of morbidity and mortality. In the last decade this procedure gained popularity and acceptance for treatment of the esophagus cancer and other benign diseases. **Aim** - To perform a retrospective analysis in patients with esophageal cancer that was underwent a laparoscopic transhiatal esophagectomy, demonstrated pre and post operative complications and immediate result. **Methods** - From November 1993 to June 2005, 72 patients underwent laparoscopic transhiatal esophagectomy. Sixty-four with malignant neoplasm of esophagus. The males are predominant, and the mean age was 56.5 years. The abdominal part of the operation was totally laparoscopic and the cervical one was made the conventional way. The stomach was pulled up to the neck by the posterior mediastinum. **Results** - The laparoscopic transhiatal esophagectomy was initiated in 64 patients. Four patients were converted to open surgery. The mean operation time was 153 minutes. The incidence of cervical fistula was 14.06%. The mortality rate 5.6%. **Conclusion** - Laparoscopic transhiatal esophagectomy is a secure option in experience centers. The morbidity is low, with a faster return to normal activity. Maybe in fact this procedure may be reminded and ponder in the treatment of esophageal disease

HEADINGS – Esophageal neoplasms. Esophagectomy. Laparoscopy.

REFERÊNCIAS

1. Ando N, Ozawas S, Kitagawa Y, Shinozawa Y, Kitajima M. Improvement in the results of surgical treatment of advanced squamous esophageal carcinoma during 15 consecutive years. *Ann Surg.* 2000;232:225-32.
2. Braghetto IM, Burdiles PP, Korn OB. Esofagectomia and laparoscopic gastric mobilization with minilaparotomy for tubulization and esophageal replacement. *Surg Laparosc Endosc.* 1995;11:119-25.
3. Cotran RS, Kumar V, Collins T. O trato gastrointestinal. In: Robbins SL, Cotran RS, Kumar V, editores. *Patologia estrutural e funcional.* 6ª ed. Rio de Janeiro: Guanabara Koogan; 2000. p.704.
4. De Paula AL, Hashiba K, Ferreira EAB, De Paula RA, Grecco E. Laparoscopic transhiatal esophagectomy with esophagogastroplastia. *Surg Laparosc Endosc.* 1995;5:1-5.
5. Enzinger PC, Mayer RJ. Esophageal cancer. *N Engl J Med.* 2003;349:2241-52.
6. Eubanks TR, Pellegrine CA. Advances in minimally invasive esophageal surgery. *Curr Gastroenterol Rep.* 1999;1:203-9.
7. Fernando HC, Christie NA, Luketich JD. Thoracoscopic and laparoscopic esophagectomy. *Sem Thorac Cardiovasc Surg.* 2000;12:195-200.
8. Ferreira EAB. Esofagectomia subtotal e esofagogastroplastia transmediastinal posterior sem toracotomia no tratamento do megaesôfago [tese]. São Paulo: Faculdade de Medicina, Universidade de São Paulo; 1974.
9. Ferreira EAB. Esofagectomia subtotal e esofagogastroplastia transmediastinal posterior sem toracotomia. *Rev Paul Med.* 1974;84:142.
10. Ferreira EAB. Esofagectomia subtotal, por via cervico-abdominal combinada: sua possível utilização no megaesôfago. *Rev Paul Med.* 1973;82:133-4.
11. Fok M, Siu KF, Wong J. A comparison of transhiatal and transthoracic resection for carcinoma of the thoracic esophagus. *Am J Surg.* 1989;158:414-9.
12. Gerhart CD. Hand-assisted laparoscopic transhiatal esophagectomy using the dexterity pneumo sleeve. *JLS.* 1998;2:295-8.
13. Gotley DC, Beard J, Cooper MJ, Britton DC, Williamson RC. Abdominocervical (transhiatal) oesophagectomy in the management of oesophageal carcinoma. *Br J Surg.* 1990;77:815-9.
14. Hulscher JBF, Sandick JW, Tijssen JGP. The recurrence pattern of esophageal carcinoma after transhiatal resection. *J Am Coll Surg.* 2000;191:143-8.
15. Luketich JD, Muhan M, Nguyen NT. Minimally invasive surgical staging for esophageal cancer. *Surg Endosc.* 2000;14:700-2.
16. Luketich JD, Nguyen NT, Weigel T. Minimally invasive approach to esophagectomy. *JLS.* 1998;2:243-7.
17. McLarty AJ, Deschamps C, Trastek VF, Allen MS, Pairolero PC, Harmsen WS. Esophageal resection for cancer of the esophagus: long-term function and quality of life. *Ann Thorac Surg.* 1997;63:1568-72.
18. Meneu-Diaz JC, Blazquer LA, Vicente E. The role of multimodality therapy for resectable esophageal cancer. *Am J Surg.* 2000;179:508-13.
19. Monn MR, Schulte WJ, Haasler GB, Condon RE. Transhiatal and transthoracic esophagectomy for adenocarcinoma of the esophagus. *Arch Surg.* 1992;127:951-5.
20. Nguyen NT, Follete DM, Wolfe BM. Comparison of minimally invasive esophagectomy with transthoracic and transhiatal esophagectomy. *Arch Surg.* 2000;135:920-5.
21. Nguyen NT, Schauer PR, Luketich J. Combined laparoscopic and torachoscopic approach to esophagectomy. *J Am Coll Surg.* 1999;188:328-32.
22. Orringer MB, Marshall B, Iannettoni MD. Transhiatal esophagectomy: clinical experience and refinements. *Ann Surg.* 1999;230:392-403.
23. Orringer MB. Transhiatal esophagectomy without thoracotomy for carcinoma of the thoracic esophagus. *Ann Surg.* 1984;200:282-8.
24. Pinotti HW, Ceconello I, Oliveira MA. Transhiatal esophagectomy for esophageal cancer. *Semin Surg Oncol.* 1997;13:253-8.
25. Sabel MS, Pastore K, Toon IT, Smith JL. Adenocarcinoma of esophagus with and without Barrett mucosa. *Arch Surg.* 2000;135:831-6.
26. Sammartino P, Chirletti P, Calcaterra D, Cardi M, Caronna R, Biacchi D, Carloni A, Stipa V, Stipa V. Videoassisted transhiatal esophagectomy for cancer. *Int Surg.* 1997;82:406-10.
27. Swanstrom LL, Hansen P. Laparoscopic total esophagectomy. *Arch Surg.* 1997;132:943-9.
28. Swanstrom LL. The future of esophageal surgery. *Surg. Endosc.* 1999;13:209-10.
29. Tinoco RC, Tinoco ACA, Rios RA, Tinoco LA, El-Kadre L, Oliveira EC, Neto JC. Esofagectomia laparoscópica trans-hiatal. *ABCD Arq Bras Cir Dig.* 2004;17:87-90.
30. Tinoco RC, Tinoco LA, Cavichini QN. Pharyngostomy with double tube and anastomosis in the posterior wall of the stomach as a method of avoiding leakage after esophagectomy. *Surg Gynecol Obstet.* 1988;166:354-6.
31. Tinoco RC, Tinoco LA, Figueira SE. Tratamento cirúrgico do carcinoma de esôfago. *Rev Bras Cir.* 1982;72:297-307.
32. Turnbull AD, Ginsberg RJ. Options in the surgical treatment of esophageal carcinoma. *Chest Surg Clin Am.* 1994;4:315-29.
33. Watson DI, Jamieson GG, Devitt PG. Endoscopic cervico-thoraco-abdominal esophagectomy. *J Am Coll Surg.* 2000;190:372-8.
34. Yahata H, Sugino K, Takiguchi T, Yoshioka S, Tanji H, Shinozaki K, Uchida K, Okimoto T, Marubayashi S, Asahara T, Takeichi N, Fukuda Y, Dohi K. Laparoscopic transhiatal esophagectomy for advanced thoracic esophageal cancer. *Surg Laparosc Endosc.* 1997;7:13-6.

Recebido em 17/4/2006.

Aprovado em 28/8/2006.