

## DOENÇA DE KENNEDY

### RELATO DE DOIS CASOS

M. SEEFELD\*, F. MARCOS CUNHA\*\*, LEILA ELIZABETH FERRAZ\*\*\*,  
ROSANA HERMINIA SCOLA\*\*\*\*, LINEU CESAR WERNECK\*\*\*\*\*

---

**RESUMO** - Relatamos, pela primeira vez em nosso meio, dois pacientes com atrofia muscular bulbo espinhal de início tardio (doença de Kennedy), caracterizada por fraqueza, atrofia muscular, tremores e manifestações endocrinológicas, com sinais eletromiográficos de desnervação. Esta entidade diferencia-se das demais doenças do neurônio motor pela sua peculiar herança ligada ao sexo, anormalidades endócrinas (ginecomastia, atrofia testicular e oligoespermia), tendo prognóstico relativamente favorável. Discutimos a caracterização clínica dos doentes apresentados, o aspecto fisiopatológico e a evolução.

**PALAVRAS-CHAVE:** doença de Kennedy, doença do neurônio motor, neuropatia hereditária.

#### **Kennedy disease: report of two cases**

**SUMMARY** - We report two cases of Kennedy's disease (muscle weakness, amyotrophy, intentional tremor, endocrine abnormalities, and denervation signs at electromyography). This entity must be differentiated from other motor neuron disorders by the genetic pattern (X-linked recessive), gynecomastia, testicular atrophy, oligospermia and good prognosis. A discussion about the clinical pattern and evolution is made.

**KEY WORDS:** Kennedy disease, motor neuron diseases, hereditary neuropathy.

---

A doença de Kennedy ou atrofia muscular bulbar espinhal é doença hereditária, recessiva e ligada ao cromossoma X, determinando degeneração dos neurônios motores inferiores, levando a atrofia e fraqueza muscular. Concomitantemente aos sinais de desnervação existem ginecomastia, atrofia testicular e oligoespermia<sup>2,3,5,8,10</sup>.

Relatamos dois casos de doença de Kennedy a fim de chamar a atenção para o diagnóstico diferencial com as outras doenças do neurônio motor, tendo em vista o prognóstico mais favorável.

### RELATO DE CASOS

*Caso 1* - JP, 17 anos, masculino, com história de câibras e fraqueza há 3 anos predominando nos membros inferiores, perda de peso (20 Kg em 1 ano) e tremores de repouso nas extremidades dos membros superiores. *Exame clínico:* pressão arterial 120x80 mmHg; frequência cardíaca de 88 bpm; cabeça, pescoço, tórax e abdômen sem particularidades; presença de ginecomastia; rarefação dos pelos na face. *Exame neurológico:* funções

---

Trabalho realizado no Serviço de Doenças Neuromusculares da Especialidade de Neurologia do Departamento de Clínica Médica do Hospital de Clínicas da Universidade Federal do Paraná (UFPR), Curitiba: \*Residente; \*\*Estagiário; \*\*\*Neurologista - eletromiografista; \*\*\*\*Professor Assistente; \*\*\*\*\*Professor Titular de Neurologia. Aceite: 6-fevereiro-1995.

Dr. Lineu Cesar Werneck - Serviço de Doenças Neuromusculares, Especialidade de Neurologia, Hospital de Clínicas UFPR - Rua General Carneiro 181 - 80069-155 Curitiba PR - Brasil.

corticais, nervos cranianos e sensibilidade normais; a força muscular nos membros superiores (MMSS) era grau 5 (MRCM) e nos membros inferiores (MMII) grau 2/3 proximal e 4 distal; tono muscular normal; tremor intencional nos MMSS; reflexos profundos nos MMSS normais; reflexos patelares e aquilianos ausentes. *Investigação:* hemograma, VHS, mucoproteína, uréia, creatinina, glicemia, sódio, potássio, magnésio, dehidrogenase láctica, transaminases pirúvica e oxalacética, colesterol, triglicérides, eletroforese de proteínas séricas, VDRL, T3, T4, TSH, líquido cefalorraquidiano normais; creatinaquinase 278 U/L (normal até 80) e aldolase 7,08 U/L (normal até 3,1). *Eletromiografia:* examinados os músculos biceps braquial, oponentes dos polegares, primeiros interósseos das mãos, quadriceps e tibiais anteriores, que revelaram raras fibrilações e fasciculações, aumento da duração e amplitude dos potenciais, excesso de potenciais polifásicos longos, recrutamento diminuído e, ao esforço máximo, unidades motoras gigantes; os achados foram de desinervação ativa e crônica. Velocidades de condução nervosa motora e sensitiva em MMSS e MMII normais. *Biópsia muscular:* músculo quadriceps esquerdo, com variação importante do diâmetro das fibras, fibras hipertroficadas arredondadas ou poliédricas, dispersas entre fibras de diâmetro normal e atroficas de formato arredondado ou angulado; as fibras atroficas formavam grandes grupos; núcleos centrais em 10% das fibras e presença de ocasionais fibras em segmentação; predomínio de fibras tipo 1, atrofia de fibras do tipo 1 e 2, hipertrofia predominantemente de fibras do tipo 2; diversas fibras em alvo, eventuais fibras enrodilhadas e ocasionais fibras anguladas escuras atroficas; o diagnóstico foi desinervação crônica e recente.

*Caso 2 - LTG, 39 anos*, com história de dificuldade para deambular e subir escadas desde há 8 anos, de caráter progressivo, atualmente não conseguindo erguer os braços acima da linha do ombro. Recentemente surgiram tremores finos nos membros superiores. Refere vários casos na família (Fig 1). *Exame clínico:* pressão arterial 140x90 mm de Hg; frequência cardíaca 92 bpm; cabeça, pescoço, tórax, coração, abdômen normais; presença de ginecomastia. *Exame neurológico:* funções corticais, nervos cranianos, sensibilidade e reflexos normais; força muscular MMSS grau 4 proximal e 5 distal, MMII grau 4 proximal e 5 distal; tono normal; tremor intencional discreto nos MMSS. *Investigação:* hemograma, VHS, uréia, creatinina, glicemia, sódio, potássio, magnésio e transaminases normais; creatinaquinase 1188 U/L e dehidrogenase láctica 274 U/L; cortisol 08:00 horas 20,3 ug/100mL (normal 7-24) e 16 horas 12,3 ug/100mL (normal 3-11), prolactina 8,3 ng/mL (normal 2,0-14,5), testosterona total: 1534 ng/mL (normal adulto masculino 300 a 1000). *Eletromiografia:* músculos biceps braquial, oponentes dos polegares, primeiros interósseos dorsais das mãos, quadriceps e tibiais anteriores revelaram fibrilações, fasciculações, ondas positivas, aumento da duração e da amplitude dos potenciais voluntários, excesso de potenciais polifásicos longos e diminuição do recrutamento; a impressão foi de desinervação ativa e crônica. Velocidades de condução nervosa sensitiva e motora de MMSS e MMII foram normais. *Biópsia muscular:* músculo biceps braquial esquerdo, com variação importante no diâmetro das fibras, fibras atroficas e hipertroficadas, formando pequenos grupos; diversas áreas com grumos nucleares e acúmulo de

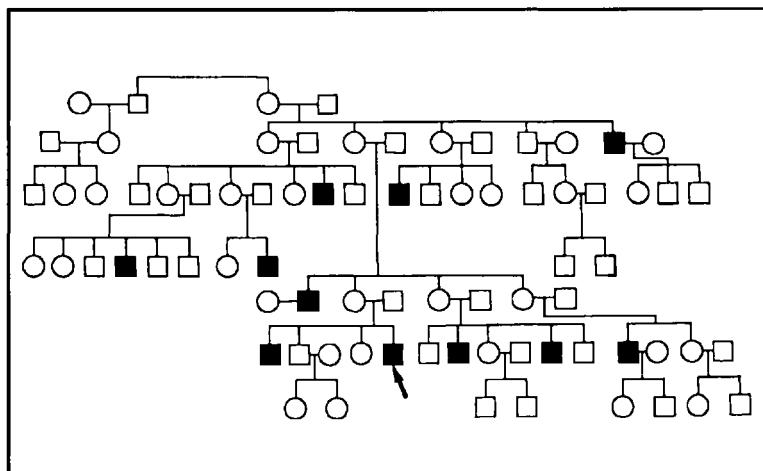


Fig 1. Heredograma do Caso 2, demonstrando herança recessiva ligada ao cromossoma X (masculinos afetados, retângulos escuros; masculinos assintomáticos, retângulos claros; femininos, círculos).

mitocôndrias subsarcolemiais; predomínio de fibras tipo 1 com agrupamentos de fibras tipo 1 e 2; raras fibras anguladas escuras atróficas; o diagnóstico foi de desinervação crônica.

## COMENTÁRIOS

Descrita por Kennedy e col. em 1968, a atrofia muscular bulbar e espinhal é de importância por seu comprometimento genético (doença recessiva ligada ao cromossoma X), idade de início (predominantemente da terceira à quinta década), quadro clínico (desinervação da musculatura proximal e bulbar por lesão dos neurônios motores inferiores) e associação a anormalidades endócrinas, mas com expectativa de vida normal<sup>2,4,5,8,10</sup>.

Desde as primeiras descrições observou-se o envolvimento de pacientes do sexo masculino e a possibilidade de pessoas do sexo feminino serem portadoras assintomáticas, sendo considerada doença recessiva ligada ao cromossoma X. As alterações endocrinológicas e a doença foram consideradas ligadas a mutação do gen, no cromossoma X<sup>5</sup>. Em 1986, Fischbeck e col.<sup>4</sup> descreveram a avaliação realizada em sete famílias com a síndrome e conseguiu localizar o defeito genético na porção proximal do braço longo do cromossoma X. La Spada e col.<sup>9</sup>, em 1991, descreveram a mutação do gen receptor do androgênio, com aumento da sequência CAG no exon 1. Observaram estes autores que nos indivíduos normais a repetição média é  $21 \pm 2$ , enquanto nos acometidos era quase o dobro, com número médio de 40 a 52. Outros autores, acreditam que este aumento da repetição da sequência CAG do exon 1 seria também responsável pela degeneração dos neurônios motores espinais e bulbares<sup>6</sup>. Parece haver associação entre a época de início da fraqueza muscular e do tremor com o número de repetições CAG no gen receptor de androgênio<sup>1,6,7</sup>.

Devemos diferenciar a atrofia espinhal juvenil desta entidade pelo início na infância ou adolescência, caráter autossômico ou dominante, progressão lenta e falta de envolvimento bulbar. Outra doença com que pode ser confundida é a atrofia espinhal do adulto jovem, afetando predominantemente a musculatura distal e ocasionalmente com envolvimento bulbar. Tem progressão lenta, sem sinais de envolvimento de neurônio motor superior e ausência de história familiar.

Os dois casos aqui relatados manifestaram-se clinicamente com fraqueza muscular proximal lentamente progressiva, predominando nos membros inferiores. O Caso 1 apresentou câibras como uma das primeiras manifestações, fato este enfatizado na literatura<sup>8</sup>. Ambos mostravam tremor fino de extremidades. O Caso 1 tinha TSH no limite superior normal, porém sem variação de T3 e T4, cintilografia de tireóide ou anticorpos anti-tireóide. A ginecomastia foi observada em ambos os pacientes e é um dos dados principais para ajudar no diagnóstico. Não foram obtidos dados compatíveis com diabetes mellitus, nem atrofia testicular até o momento em nossos pacientes. O aumento das enzimas musculares no Caso 2 relaciona-se a possíveis alterações miopáticas secundárias a desinervação<sup>8</sup>. Os elementos de desinervação ativa e crônica na eletromiografia, bem como a desinervação na biópsia muscular, relatados desde as primeiras descrições, claramente indicam um envolvimento neurogênico.

O diagnóstico permite aconselhamento genético adequado, assegurando bom prognóstico da evolução com respeito as alterações neuromusculares, sem que se possa, até o presente, afirmar o mesmo com respeito às alterações endócrinas.

## REFERÊNCIAS

1. Amato AA, Prior TW, Barohn RJ, Snyder P, Papp A, Mendell JR. Kennedy's disease: a clinicopathologic correlation with mutation in the androgen receptor gene. *Neurology* 1993;43:791-794.
2. Barkhaus PE, Kennedy WR, Stern LZ, Harrington RB. Hereditary proximal spinal and bulbar motor neuron disease of late onset. *Arch Neurol* 1982; 39:112-116.
3. Ertekin C, Sirin H. X-linked bulbospinal muscular atrophy (Kennedy's syndrome): a report of three cases. *Acta Neurol Scand* 1993; 87:56-61.

4. Fischbeck KH, Ionasescu V, Ritter AW, Ionasescu R, Davies K, Bosch P, Burns T, Hausmanowa-Petrusewicz I, Borkowska J, Ringel S, Stern LZ. Localization of gene for X-linked spinal muscular atrophy. *Neurology* 1986; 36:1595-1598.
5. Harding A E, Thomas PK, Baraitser M, Bradbury PG, Morgan-Hughes JA, Ponsford JR. X-linked recessive bulbospinal neuropathy: a report of ten cases. *J Neurol Neurosurg Psychiatry* 1982; 45: 1012-1019.
6. Igarashi S, Tanno Y, Onodera O, Yamazaki M, Sato S, Ishikawa A, Miyatani N, Nagashima M, Sabashi K, Ibi T, Miyatake T, Tsuji S. Strong correlation between the number of CAG repeats in androgen receptor genes and the clinical onset of features of spinal and bulbar muscular atrophy. *Neurology* 1992 ; 42:2300-2302.
7. Kaneko K, Igarashi S, Miyatake T, Tsuji S. Essential tremor and CAG repeats in the androgen receptor gene. *Neurology* 1993; 43: 1618-1619.
8. Kennedy WR, Alter M, Sung JH. Progressive proximal spinal and bulbar muscular atrophy of late onset: a sex-linked trait. *Neurology* 1968; 18:671-680.
9. La Spada AR, Wilson EM, Lubahn DB, Harding AE, Fischbeck KH. Androgen receptor gene mutation in X-linked spinal and bulbar muscular atrophy. *Nature* 1991; 352:77-79.
10. Paulson GW, Liss L, Sweenwy P. Late onset spinal muscle atrophy: a sex linked variant of Kugelberg-Welander. *Acta Neurol Scand* 1980;61:49-55.