

CISTO ENTERÓGENO INTRARRAQUIANO

RELATO DE CASO

OSMI HAMAMOTO*, NILTON E. GUERREIRO*, HIROSHI NAKANO*,
ALDELIZA MINCONI**, EDWARD R. TONHOLO-SILVA**

RESUMO - Os autores relatam o caso de um paciente de 7 anos de idade, com quadro de dor cervical e tetraparesia progressiva há 2 meses, que apresentava lesão cística intrarraquiana de C4 a C6. Foi submetido a exereses da lesão por via anterior, através de corporectomia de C5-C6 e reconstrução com enxerto de crista ilíaca e placa metálica. O diagnóstico anátomo-patológico da lesão foi de cisto enterógeno. Aspectos relacionados a apresentação clínica, embriologia e tratamento dessa lesão são discutidos.

PALAVRAS-CHAVE: cisto enterógeno, cisto neurentérico, tumores medulares, síndrome da notocorda fendida.

Intraspinal enterogenous cyst: case report

ABSTRACT - The authors report the case of a 7 years old boy with cervical pain and tetraparesis progressing by two months. He presented an intraspinal cystic lesion from C4 to C6. Exeresis of the lesion was undergone by anterior way through a corporectomy of C5-C6 followed by reconstruction with bone graft of the iliac crest and metallic plaque. Anatomic diagnosis of the lesion was enterogenous cyst. Aspects of clinical presentation, embryology and treatment of these cysts are discussed.

KEY WORDS: enterogenous cyst, neurenteric cyst, spinal cord tumors, split notocord syndrome.

Os cistos enterógenos são anomalias congênitas decorrentes de defeito na embriogênese em torno da terceira semana de vida do embrião. São lesões raras, pois representam cerca de 0,3 a 0,5% de todos os tumores raquianos e foram descritos pela primeira vez por Puusepp em 1934^{7,15}. Histologicamente lembram a mucosa gastrointestinal e são referidos na literatura sob várias denominações como: teratoma, cisto entérico, cisto teratomatoso, gastrocitoma, cisto arquentérico, intestinoma, cisto neurentérico^{3,17} e também cisto enterógeno, que é o termo mais utilizado atualmente e que foi introduzido por Harriman em 1958¹.

Baseados no caso que relatamos e na literatura, procuramos identificar algumas características especiais e discutir aspectos radiológicos e embriológicos dessa patologia.

RELATO DO CASO

Paciente de 7 anos de idade, do sexo masculino, com história de dor na região cervical posterior, sem irradiação, há dois meses. Há 15 dias o quadro doloroso tornou-se mais intenso, não cedendo aos analgésicos e anti-inflamatórios. Há 3 dias de sua internação começou a apresentar déficit motor progressivo no membro inferior direito (D), que

Estudo realizado na Faculdade de Medicina de Marília (FAMEMA): *Departamento de Cirurgia, Disciplina de Neurocirurgia; **Departamento de Pediatria, Disciplina de Neurologia Infantil. Aceite: 10-dezembro-1996.

Dr. Osmi Hamamoto - Rua 21 de Abril 263 - 17515-220 Marília SP - Brasil.

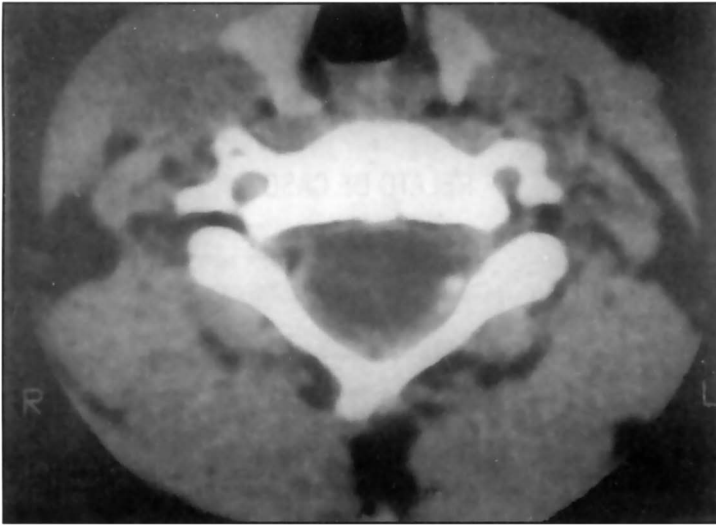


Fig 1. CT de coluna cervical (nível C5) com contraste intratecal, mostrando lesão hipodensa, com pequena coluna de contraste posteriormente.

evoluiu atingindo também o esquerdo (E), impossibilitando-o de deambular. No exame de admissão apresentava-se acamado, com moderada rigidez de nuca, déficit motor nos membros superiores, com força grau III (mais intenso à D) e déficit motor nos membros inferiores, com força grau I. Os reflexos osteo-tendinosos estavam aumentados em intensidade, com clônus nos pés e sinal de Babinski bilateralmente, traduzindo assim uma tetraparesia espástica assimétrica, com predomínio nos membros inferiores e mais intensa à D. Nenhuma alteração de sensibilidade foi detectada.

Seus exames mostraram - RX da coluna cervical: sem anormalidades. Líquor lombar (não realizado teste de Queckenstedt): células 6/mm³, glicose 51 mg/dl, proteínas 80 mg/dl. Mielo-tomografia da coluna cervical: lesão hipodensa nos níveis C4-C5 e C5-C6, com pequena coluna de contraste localizada posteriormente, sugerindo neoplasia intramedular; não foram vistas anomalias ósseas (Fig 1). Ressonância nuclear magnética de coluna cervical: lesão expansiva cística, intradural, extramedular, com hipossinal em T1 e hipersinal em T2, sem realce após a administração de contraste, medindo 2,3x1,9x1,5 cm, localizada anteriormente à medula, ao nível de C4 a C6 (Fig 2).

Submetido a cirurgia por via anterior, realizamos corporectomia de C5-C6 e, após a abertura da dura-máter, observamos lesão expansiva cística que comprimia a medula anteriormente, desviando-a para a E. A lesão foi totalmente ressecada e durante a dissecação houve ruptura da membrana do cisto, que era extremamente fina e pudemos observar que seu conteúdo era incolor e translúcido. Realizamos em seguida artrodeose cervical C5-C6 com enxerto de crista ilíaca e fixação com placa metálica. O exame anátomo-patológico da lesão mostrou que a parede do cisto era constituída de tecido conjuntivo frouxo com áreas focais de hemorragia recente e o epitélio, de revestimento do tipo cilíndrico ciliado com células mucossecretoras de permeio (Fig 3), sendo o diagnóstico, portanto, de cisto enterógeno.

Na evolução houve melhora importante do déficit motor no pós-operatório imediato e no seguimento de 12 meses após a cirurgia, encontrava-se deambulando, sem déficit motor e apenas com discreto aumento dos reflexos osteo-tendinosos. O controle radiológico da coluna cervical mostrou artrodeose satisfatória.

DISCUSSÃO

Lesões císticas dentro do canal raquiano geralmente resultam de processos inflamatórios específicos ou inespecíficos, tumores, hemorragia traumática ou malformações vasculares¹. Cistos congênitos são raros e, com base nas camadas germinativas envolvidas e na época em que ocorre o defeito durante a vida embrionária, podemos considerar algumas entidades como cistos epidurais, dermóides, aracnóides, ependimários, corioependimários, bronco-gênicos e enterógenos^{1,13}.

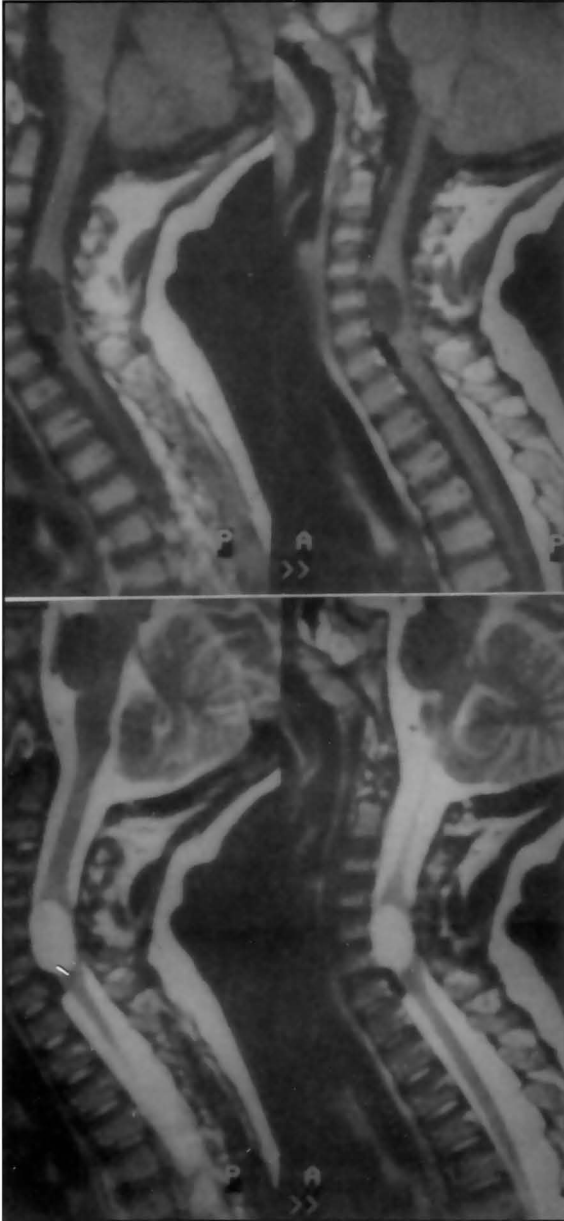


Fig 2. RNM de coluna cervical em T1 e T2 mostrando lesão de C4-C6 situada ventralmente à medula.

Este canal permite um contacto temporário entre a endoderme e a neuroectoderme em desenvolvimento (Fig 4-A). Sua persistência pode interferir com o desenvolvimento da notocorda e resultar na formação de um cisto enterógeno ou alternativamente a persistência de aderências ecto-endodérmicas ou aderências entre a notocorda e a endoderme podem produzir uma disgenesia da notocorda e resultar em um cisto enterógeno^{2,4,8,11,15,19} (Fig 4-B). Dependendo da capacidade da notocorda em se reparar completa ou incompletamente, podemos ter anormalidades espinhais

Os cistos enterógenos representam 0,3 a 0,5% de todos os tumores raquianos, predominam no sexo masculino numa relação de 3,2:2,6^{1,3,15} e comumente se apresentam na 1ª década de vida¹⁵. São lesões benignas que causam compressão medular ou do tronco encefálico, na maioria das vezes situados ventralmente no canal raquiano ou na região craniocervical^{3,8,15}. Podem também ser encontrados em outras localizações como na fossa posterior⁴, mediastino posterior e abdome^{6,16,22}. Em relação a localização intrarraquiana, a literatura mostra que há predomínio destes cistos na região cervical baixa e torácica alta^{3,4,7,9,12,15,23}, embora tenham sido descritos em outras localizações como região lombossacra²⁰ e cone terminal⁵.

A embriogênese dos cistos enterógenos não é conhecida com certeza, porém muitas teorias tentam explicar sua origem. Durante a 3ª semana de vida intra-uterina, a invaginação e migração de células da linha primitiva e da ectoderme embrionária, resultam na formação de uma das camadas germinativas chamadas mesoderme e na notocorda, produzindo assim a separação da ectoderme e endoderme^{4,19}. A notocorda se separa da endoderme subjacente para formar o esqueleto axial e induz a formação do tubo neural pela ectoderme suprajacente. Durante esta época do desenvolvimento da notocorda um pequeno canal comunica o saco vitelino (que será o futuro trato alimentar do embrião) com a cavidade amniótica e é chamado de canal neurentérico.

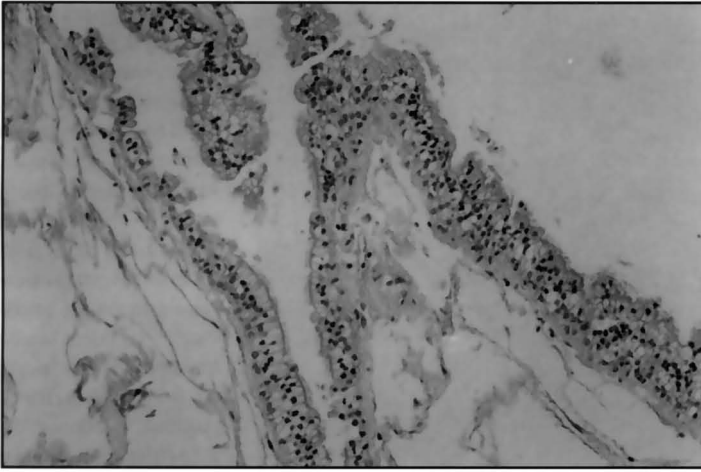


Fig 3. Histologia da parede do cisto mostrando epitélio cilíndrico ciliado, com células mucossecretoras.

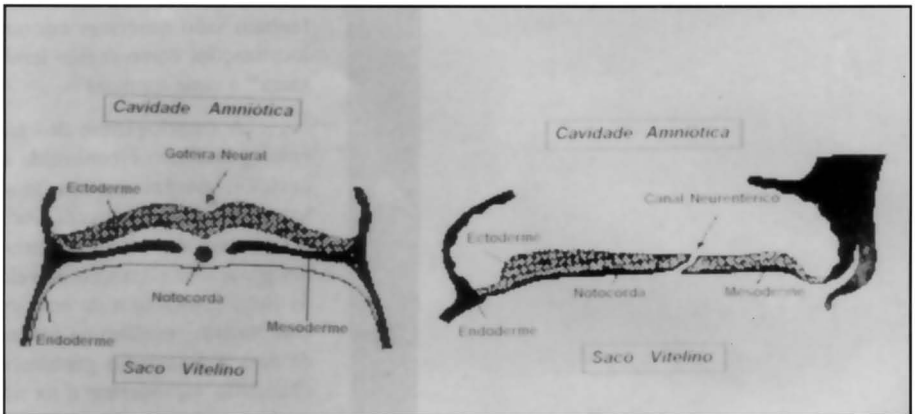


Fig 4A. Anatomia embrionária normal (3ª semana de gestação).

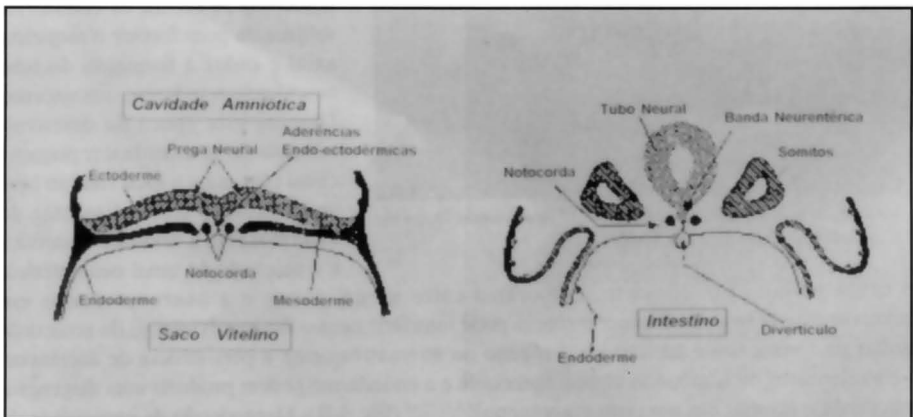


Fig 4B. Defeito embrionário levando à formação do cisto enterógeno

coexistindo com o cisto, o que alguns autores chamam de "síndrome da notocorda fendida" (*split notocord syndrome*). Segundo a literatura estas anormalidades ocorrem em 50% dos casos e são traduzidas por anomalias de Klippel-Feil, alargamento do canal raquiano, diastematomelia, spina bífida^{1,4,13,15,18}.

A histologia dos cistos enterógenos indica que sua origem é de alguma porção do trato alimentar, mais frequentemente do intestino porém a mucosa do cisto pode ter características do esôfago, estômago, intestino delgado e às vezes uma combinação destes órgãos⁴. Wilkins e Odom em 1976 (citados por Aoki e col.² e Woo e Scharr²³) classificaram os cistos enterógenos em três tipos, de acordo com sua histologia: Tipo I, epitélio cubóide ou colunar pseudoestratificado com ou sem cílios, sobre uma membrana basal; Tipo II, como o tipo I, com adição de glândulas mucosas, serosas, músculo liso, gordura, cartilagem, osso, fibras elásticas, tecido linfóide ou gânglios nervosos; Tipo III, como o tipo II, com adição de tecido glial ou ependimário.

Em relação ao diagnóstico radiológico, devemos incluir o RX simples de coluna que poderá mostrar alargamento do canal, anomalias de Klippel-Feil, spina bífida. A tomografia computadorizada (TC) de coluna, com contraste intratecal, não é característica e na maioria dos casos mostra lesão hipodensa com compressão da medula anteriormente, porém pode ser difícil diferenciá-la de uma neoplasia intramedular. Portanto, o exame de escolha é a ressonância nuclear magnética (RNM) da coluna, que evidencia lesão cística intradural, extramedular, com hipossinal em T1 e hipersinal em T2, sem realce após a administração do contraste, localizada ventralmente à medula^{1,2,4,5,10,15}.

O diagnóstico diferencial destas lesões deve incluir cisto aracnóide, cisto subaracnóide pós-inflamatório ou pós-traumático, cisto dermóide, cisto epidermóide, teratomas, cistos parasitários (cisticercose medular), cisto ependimário, tumores medulares císticos⁴.

O tratamento do cisto enterógeno é cirúrgico e, a despeito de sua localização anterior, vários autores têm relatado exérese total destas lesões por via posterior através de laminectomia^{3,13,14,17,21,23}. Sempre que possível deve-se realizar exérese total da membrana do cisto pois, embora pouco frequente, a recidiva pode ocorrer em excisões incompletas^{4,8,15}. No caso que relatamos optamos pela via anterior, que nos possibilitou visualização direta do cisto, com o mínimo de manipulação da medula que se encontrava intensamente comprimida.

Em conclusão, diante de um paciente do sexo masculino na 1ª ou 2ª décadas de vida com quadro compressivo medular, apresentando nos exames radiológicos (TC e RNM) lesão cística ventral à medula cervical baixa ou torácica alta, associada ou não a anomalias da coluna vertebral, o diagnóstico de cisto enterógeno deve ser considerado, pois o tratamento cirúrgico, na maioria das vezes, é curativo e o prognóstico neurológico excelente.

Agradecimentos - Prof. Massayoshi Tan e Sr. Carlos Fernandes dos Santos na elaboração dos desenhos.

REFERÊNCIAS

1. Agnoli LA, Laun A, Schönmayr R. Enterogenous intraspinal cysts. *J Neurosurg* 1984;61:834-840.
2. Aoki A, Machida T, Sasaki Y, Yoshikawa K, Lio M, Sasaki T, Takakura K. Enterogenous cyst of cervical spine: clinical and radiological aspects (including CT and MRI). *Neuroradiology* 1987;29:291-293.
3. Arai Y, Yamauchi Y, Tsuji T, Fukasaku S, Yokota R, Kudo T. Spinal neurenteric cyst: report of two cases and review of forty-one cases reported in Japan. *Spine* 1992;17:1421-1424.
4. Brookas BS, Duvall ER, EL Gammal T, Garcia JH, Gupta KL, Kapila A. Neuroimaging features of neurenteric cysts: analysis of nine cases and review of the literature. *AJNR* 1993;14:735-746.
5. Esposito S, Nardi PV, Patricolo M, Volpini V, Patricolo A. Enterogenous cyst of the spinal cord terminal cone: clinical and radiological aspects (CT and MRI). *J Neurosurg Sci* 1989;33:287-289.
6. Fernandes ET, Custer MD, Burton EM, Boulden TF, Wrenn EL, Whittle AP, Edwards OP. Neurenteric cyst: surgery and diagnostic imaging. *J Pediatr Surg* 1991;26:108-110.
7. Garcia JM, Costa ACT, Fonseca ALV, Hahn MD. Cisto enterógeno: relato de caso. *Arq Bras Neurocirurg* 1989;5:53-57.
8. Harris CP, Dias MS, Brockmeyer DL, Townsend JJ, Willis BK, Apfelbaum RI. Neurenteric cysts of the posterior fossa: recognition, management, and embryogenesis. *Neurosurgery* 1991;29:893-898.

9. Holmes GL, Trader S, Ignatiadis P. Intraspinal enterogenous cysts: a case report and review of pediatric cases in the literature. *Am J Dis Child* 1978;132:906-908.
10. Kak VK, Gupta RK, Sharma BS, Banerjee AK. Craniospinal enterogenous cyst: MR findings. *J Comput Assist Tomogr* 1990;14:470-472.
11. Klump TE. Neurenteric cyst in the cervical spinal canal of a 10-week-old boy: case report. *J Neurosurg* 1971;35:472-476.
12. Languepin J, Daoud P, Desguerre I. Kyste neurentérique cervical: une cause rare de malaise néonatal. *Arch Pédiatr* 1994;1:54-56.
13. Lea ME, Sage MR, Bills D, Brophy B, Blumbergs P. Enterogenous cyst of the cervical spinal canal. *Australas Radiol* 1992;36:327-329.
14. Marchiori PE, Callegaro D, Zambon AA, Scaff M, Almeida GM, Assis JL. Cisto neuroentérico: registro de um caso. *Arq Neuropsiquiatr* 1981;39:478-481.
15. Menezes AH, Ryken TC. Craniocervical intradural neurenteric cysts. *Pediatr Neurosurg* 1995;22:88-95.
16. Millis RR, Holmes AE. Enterogenous cyst of the spinal cord with associated intestinal reduplication, vertebral anomalies, and dorsal dermal sinus: case report. *J Neurosurg* 1973;38:73-77.
17. Miyagi K, Mukawa J, Mekabu S, Ishikawa Y, Kinjo T, Nakasone S. Enterogenous cyst in the cervical spinal canal: case report. *J Neurosurg* 1988;68:292-296.
18. Mooney JF, Hall JE, Emans JB, Millis MB, Kasser JR. Spinal deformity associated with neurenteric cyst in children. *Spine* 1994;19:1445-1450.
19. Moore KL, Persaud TVN. O sistema nervoso, In Moore KL, Persaud TVN (eds): *embriologia clínica*. Rio de Janeiro: Guanabara Koogan, 1994. 357-388.
20. Odake G, Yamaki T, Naruse S. Neurenteric cyst with meningomyelocele: case report. *J Neurosurg* 1976;45:352-356.
21. Sitvernal WI, Brown RB. Intramedullary enterogenous cyst: case report. *J Neurosurg* 1972;36:235-238.
22. Veencklass GMH. Pathogenesis of intrathoracic gastrogenic cysts. *Am J Dis Child* 1952;83:500-507.
23. Woo PYC, Sharr MM. Childhood cervical enterogenous cyst presenting with hemiparesis. *Postgrad Med* 1982;58:424-426.