

ESTUDO DA CONDUÇÃO NERVOSA MOTORA NA DOENÇA DE McARDLE

Relato de caso

Paulo José Lorenzoni¹, Marcos Cristiano Lange², Cláudia Suely Kamoï Kay³, Rosana Herminia Scola⁴, Lineu César Werneck⁵

RESUMO - A doença de McArdle (glicogenose tipo V) é miopatia metabólica com sintomas de intolerância ao exercício, causados pela deficiência da enzima miofosforilase. Nesses pacientes, o estudo da condução nervosa motora após período de esforço muscular máximo ou ao estímulo repetitivo pode revelar achados característicos da doença. Descrevemos o caso de um homem de 37 anos com sintomas de intolerância aos exercícios, fadiga muscular e câibras no início da atividade física com a presença do fenômeno de "second wind". O estudo da condução nervosa motora apresentava redução na amplitude do potencial de ação muscular composto após esforço de 30 e 90 segundos em nervos mediano, ulnar e fibular profundo e decremento após 200 estímulos a 40 Hz em nervo fibular profundo. A eletromiografia de agulha apresentava padrão miopático e durante o exercício isquêmico não se evidenciou silêncio elétrico. Discutimos as características eletrofisiológicas enfatizando a importância do estudo da condução nervosa motora e teste de estimulação repetitiva nos pacientes com suspeita de miopatia metabólica.

PALAVRAS-CHAVE: doença de McArdle, glicogenose tipo V, potencial de ação muscular composto, condução nervosa motora, teste de estimulação repetitiva.

Motor nerve conduction study in McArdle disease: case report

ABSTRACT - McArdle disease (glycogenosis type V) is a metabolic myopathy with symptoms of exercise intolerance caused by deficiency of the enzyme myophosphorylase. In these patients, the motor nerve conduction studies after a short period of maximal voluntary muscle contraction or repetitive stimulation reveals characteristic findings of the disease. A 37-years-old man presented symptoms of exercise intolerance, muscular fatigue and cramps in the beginning of the physical activity with "second wind" phenomenon. The motor nerve conduction studies after a voluntary contraction of 30 and 90 seconds presented decrease in the amplitude of the compound muscle action potential in median, ulnar and deep peroneal nerves; and decrement after 200 stimulation at the 40 Hz in deep peroneal nerve. The electromyography presented myopathic pattern and during the ischemic exercise electric silence was not proven. The characteristic of electrophysiological studies are discussed with emphasis at the importance of the motor nerve conduction studies in the patients with suspicion of metabolic myopathy.

KEY WORDS: McArdle disease, glycogenosis type V, compound muscle action potential, motor nerve conduction, repetitive nerve stimulation test.

A doença de McArdle (DM) ou glicogenose do tipo V é miopatia metabólica autossômica recessiva com sintomas de intolerância ao exercício causados pela deficiência da enzima miofosforilase, que metaboliza o glicogênio para contração muscular durante o exercício^{1,2}. O diagnóstico é confirmado pela biópsia muscular e estudo genético, porém o

quadro clínico associado à dosagem seriada do ácido láctico e as alterações do estudo eletrofisiológico, durante o exercício isquêmico, fazem a suspeita diagnóstica¹. O estudo da condução nervosa motora, após curto período de esforço muscular máximo ou ao estímulo repetitivo, pode revelar achados característicos da doença^{1,3-6}.

Serviço de Doenças Neuromusculares do Hospital de Clínicas da Universidade Federal do Paraná Curitiba PR, Brasil (UFPR): ¹Médico Residente de Neurofisiologia Clínica; ²Médico Residente de Neurologia; ³Médica Neurofisiologista Clínica; ⁴Professora Adjunta; ⁵Professor Titular.

Recebido 22 Novembro 2004, recebido na forma final 10 Março 2005. Aceito 4 Maio 2005

Dra Rosana Herminia Scola - Serviço de Doenças Neuromusculares / Hospital de Clínicas da UFPR - Rua General Carneiro 181/3º andar 80060-900 Curitiba PR - Brasil. E-mail: scola@hc.ufpr.br

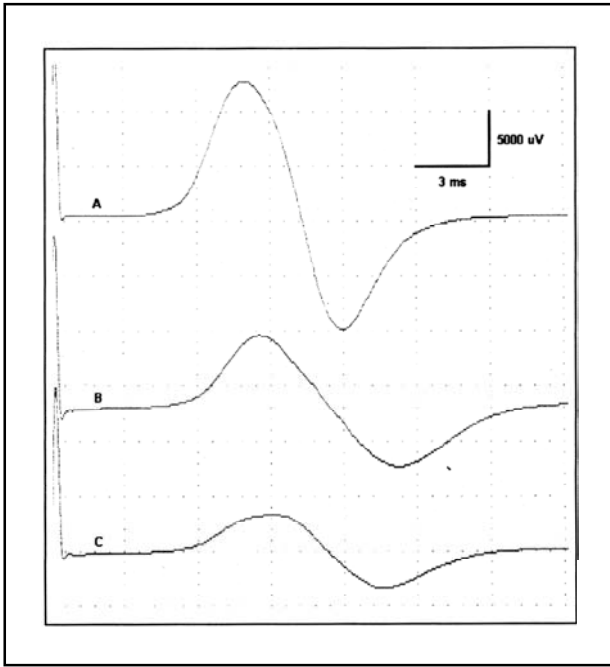


Fig 1. Estudo de condução nervosa motora em nervo fibular profundo com captação em músculo extensor curto dos dedos ao repouso (A) e após esforço voluntário de 30 (B) e 90 segundos (C) mostrando decremento de 46,7% e 70,3%, respectivamente, da amplitude do PAMC.

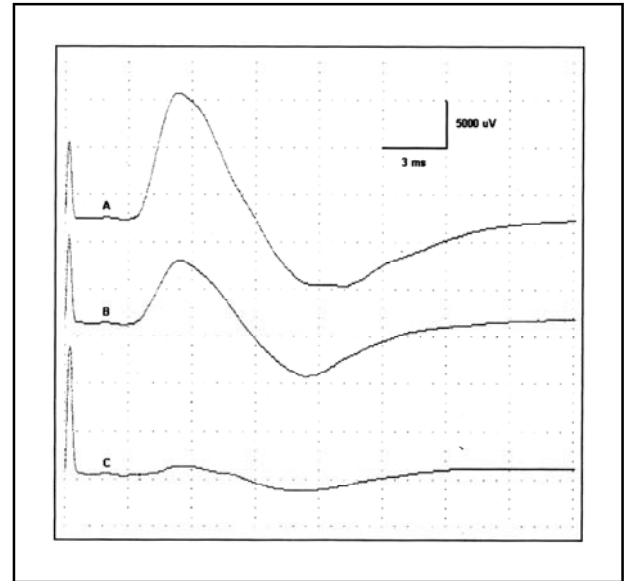


Fig 2. Estudo de condução nervosa motora em nervo mediano com captação em músculo abductor curto do polegar ao repouso (A) e após esforço voluntário de 30 (B) e 90 segundos (C) mostrando decremento de 39,3% e 87,63%, respectivamente, da amplitude do PAMC.

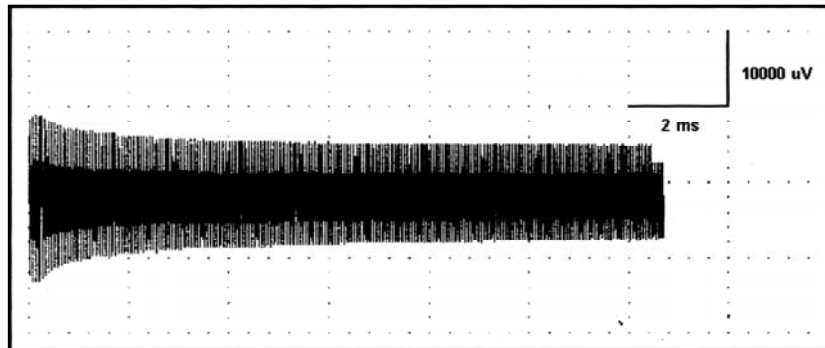


Fig 3. Estimulação repetitiva do nervo fibular profundo a 40 Hz mostrando decremento de 49,1% na amplitude do PAMC após 200 estímulos.

Devido aos poucos relatos da literatura enfatizando os estudos eletrofisiológicos da DM descrevemos o presente caso.

CASO

Homem de 37 anos com sintomas de intolerância aos exercícios, fadiga muscular e câibras no início da atividade física desde os 12 anos de idade. Aos 35 anos passou a apresentar aumento da frequência, duração e intensidade da fadiga muscular e câibras associados a episódios recorrentes de alteração na coloração da urina (escurecimento) após esforço físico, com ocasional melhora dos sintomas com a permanência do esforço físico

("second wind"). Os pais são consanguíneos (primos em segundo grau) e negavam casos familiares de doenças neuromusculares. Negava uso de medicamentos, vícios ou doença crônica.

Ao exame neurológico trofismo, tônus e força muscular encontravam-se preservados em todos os músculos, porém, durante esforço físico ou isquêmico, apresentavam contração dolorosa sustentada do grupo muscular utilizado. O restante do exame neurológico era normal. A investigação mostrou hemograma, plaquetas, sódio, potássio, cálcio, magnésio, fósforo, creatinina, uréia, fosfatase alcalina, gama-GT, transaminases glutâmica pirúvica e oxalacética, bilirrubina total e frações, albumina, coagulograma, velocidade de hemossedimenta-

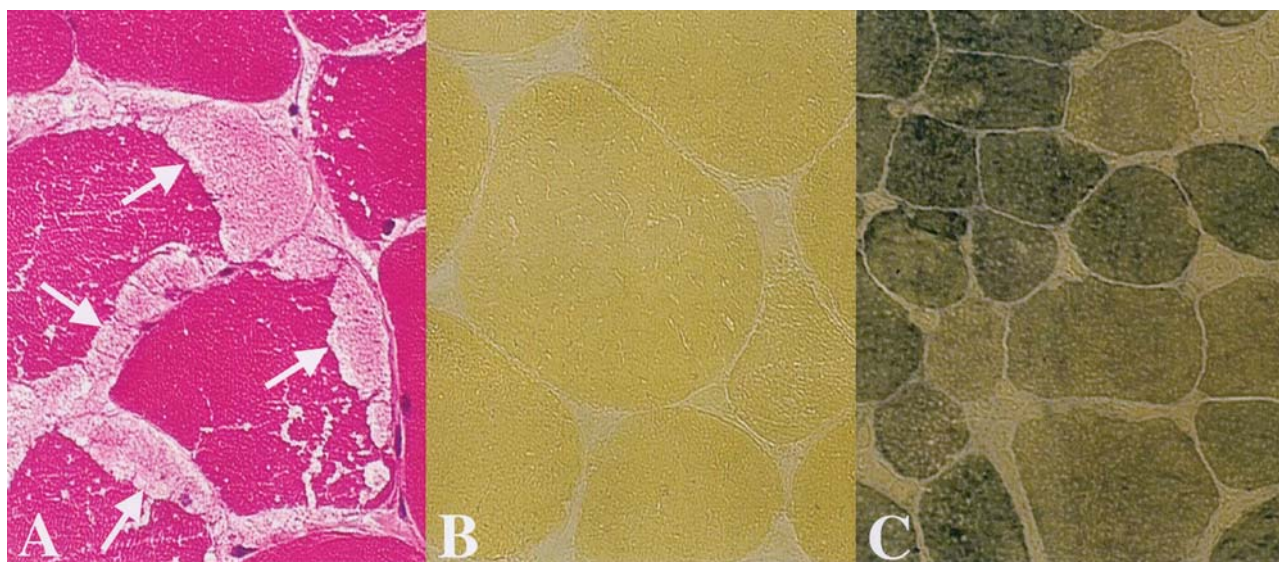


Fig 4. Biópsia de músculo biceps braquial demonstrando: (A): presença de vacúolos com acúmulo sub-sarcolemal de glicogênio (setas) (HE/400X). (B): reação histoquímica com ausência completa da enzima miofosforilase (400X). (C): reação histoquímica normal para enzima miofosforilase (400X).

Tabela. Estudo da condução nervosa motora ao repouso e após esforço.

Nervo	Amplitude do PAMC (μ V)		
	Repouso	Esforço de 30 segundos	Esforço de 90 segundos
Facial	2930	2530	-
Acessório espinhal	16200	12300	8330
Mediano	8130	4930	1000
Ulnar	24000	19000	16300
Fibular profundo	22500	12000	6670

ção, parcial de urina e função tireoideana normais. A creatinofosfoquinase encontrava-se 12 vezes acima do valor de referência (2095 U/L; normal < 170 U/L) com aumento de 27 vezes após esforço voluntário (4660 U/L). Ao repouso o ácido láctico sérico era de 11,2 mg/dl (normal: < 22) e durante esforço isquêmico não houve aumento significativo (10,5 e 13,0 mg/dl após 1 e 10 minutos).

O estudo eletrofisiológico mostrou condução nervosa motora com redução na amplitude do potencial de ação muscular composto (PAMC) após esforço de 30 e 90 segundos em nervos mediano, ulnar e fibular profundo (Figs 1 e 2/Tabela) e decremento de 49,1% após 200 estímulos com frequência de 40 Hz em nervo fibular profundo (Fig 3). O estudo de condução nervosa sensitiva mostrou-se normal. A eletromiografia de agulha (EMG) ao repouso foi normal, ao esforço voluntário mostrou padrão miopático caracterizado por duração e amplitude reduzidas, aumento do recrutamento e do número de potenciais de unidade motora polifásicos curtos em músculos biceps braquial e deltóide direitos. O exame durante o exercício isquêmico não evidenciou silêncio elétrico.

A biópsia muscular com cortes congelados, nas colorações pela hematoxilina e eosina (HE), tricromo de Gomori modificado, oil red O, PAS, cresil violeta e sirius red, mostrou fibras com discreta variação no diâmetro, grande número de fibras arredondadas, raras atroficas arredondadas, núcleos múltiplos e centrais em poucas, raras com necrose e fagocitose e vacúolos sub-sarcolemais e mais raramente centrais que são "PAS positivos", compatíveis com miopatia vacuolar por acúmulo do glicogênio muscular (Fig 4). As reações histoquímicas (ATPases, NADH, esterase, miofosforilase, fosfatase ácida, fosfatase alcalina, desidrogenase succínica, citocromo C oxidase e adenilato deaminase) revelaram fibras tipo I e II atroficas e ausência total da enzima miofosforilase, confirmando o diagnóstico de Doença de McArdle (Fig 4).

DISCUSSÃO

Desde a descrição inicial da DM em 1951² a eletroneuromiografia tem sido utilizada na investigação clínica de pacientes com suspeita de miopatia metabólica. As alterações na EMG durante

o repouso, esforço voluntário, esforço isquêmico e episódios de contração muscular, associadas aos achados clínicos e laboratoriais, podem ser características da doença.

Os achados EMG são variáveis dependendo do momento em que é realizado o exame e da severidade da doença, podendo ser normal em pacientes com pouco tempo de evolução. Durante o repouso, alguns pacientes podem apresentar potenciais espontâneos como fibrilações, ondas positivas, descargas repetitivas complexas e miotônicas^{1,3,6-8}. Alterações características das miopatias, como potenciais de ação da unidade motora com duração e amplitude diminuídas, aumento do recrutamento e do número de potenciais polifásicos curtos, são encontradas somente nos pacientes com longo tempo de evolução¹. No entanto, a presença de alterações no recrutamento e na atividade de inserção durante a contração muscular ou o exercício isquêmico, como o silêncio elétrico, são achados da EMG característicos desta doença^{1,2,4-6}. Contudo, alguns pacientes não apresentam o padrão miopático associado a silêncio elétrico durante a contração muscular, podendo estar presente apenas o padrão miopático, como ocorreu em nosso caso^{4,8}. Nesses pacientes o estudo da condução nervosa motora tem importante destaque na investigação diagnóstica.

Nos pacientes com DM o estudo da condução nervosa motora pode mostrar-se alterado após curto período de esforço muscular voluntário ou estímulos repetitivos com alta frequência³⁻⁶. Na maioria dos pacientes com DM a amplitude do potencial de ação muscular composto (PAMC), após esforço de 30 ou 90 segundos, demonstra significativa redução da amplitude que depois de um período de repouso retorna ao normal^{1,3,5}. Em nosso paciente observou-se redução na amplitude do PAMC em todos os nervos estudados (Tabela), maior nos nervos mediano e fibular profundo após esforço voluntário de 30 e 90 segundos, respectivamente, compatível com o diagnóstico de DM (Figs 1 e 2). Com relação à estimulação nervosa repetitiva, alguns pacientes com DM mostram progressivo declínio na amplitude do PAMC quando estimulados com frequência acima de 5 Hz, semelhante ao mostrado em nosso caso^{1,4,5}. Este decremento na ampli-

tude do PAMC ao estímulo repetitivo ainda pode ser exacerbado após período de contração voluntária máxima^{1,3}. Na maioria destes pacientes com DM a estimulação repetitiva com baixas frequências (2-4Hz) não produz decremento⁶.

Dessa forma, os estudos neurofisiológicos mostram que a fisiopatologia da DM também está relacionada com uma disfunção na excitabilidade da membrana da fibra muscular durante a contração^{1,3,8,9}. Haller et al.⁹ encontraram concentrações reduzidas da bomba de sódio-potássio ($\text{Na}^+\text{K}^+\text{-ATPase}$) na membrana da fibra muscular de pacientes com DM, provocando aumento da concentração extracelular do potássio. Isso reduz a excitabilidade da membrana durante o período de contração muscular, explicando a diminuição do PAMC após esforço e ao estímulo repetitivo^{9,10}. O mecanismo responsável pela redução da $\text{Na}^+\text{K}^+\text{-ATPase}$ nos pacientes com DM não está totalmente elucidado, mas pode estar relacionado com um inadequado suprimento de ATP proveniente da glicólise para a bomba de Na^+K^+ da fibra muscular¹⁰.

Diante disso, enfatizamos a importância do estudo da condução nervosa motora após esforço e da estimulação repetitiva com alta frequência associada a EMG na investigação diagnóstica dos pacientes com suspeita de miopatia metabólica do tipo DM.

REFERÊNCIAS

- Amato AA, Dumitru D. Hereditary myopathies. In Dumitru D, Amato AA, Zwarts MJ. *Electrodiagnostic medicine*, second edition. Philadelphia: Hanley & Belfus. 2002:1333-1335.
- McArdle B. Myopathy due to a defect in muscle glycogen breakdown. *Clin Sci* 1951;10:13.
- Brandt NJ, Buchthal F, Ebbesen F, Kamieniecka Z, Krarup C. Post-tetanic mechanical tension and evoked action potentials in McArdle's disease. *J Neurol Neurosurg Psychiatry* 1977;40:920-925.
- Cochrane P, Hughes RR, Buxton PH, Yorke RA. Myophosphorylase deficiency (McArdle's disease) in two interrelated families. *J Neurol Neurosurg Psychiatry* 1973;36:217-224.
- Dyken ML, Smith DM, Peake RL. An electromyographic diagnostic screening test in McArdle's disease and a case report. *Neurology* 1967; 17:45-50.
- Pourmand R, Sanders DB, Corwin HM. Late-onset McArdle's disease with unusual electromyographic findings. *Arch Neurol* 1983;40:374-377.
- Felice KJ, Schneebaum AB, Jones HR. McArdle's disease with late-onset symptoms: case report and review of the literature. *J Neurol Neurosurg Psychiatry* 1992;55:407-408.
- Gruener R, McArdle B, Ryman BE, Weller RO. Contracture of phosphorylase deficient muscle. *J Neurol Neurosurg Psychiatry* 1968;31:268-283.
- Haller RG, Clausen T, Vissing J. Reduced levels of skeletal muscle $\text{Na}^+\text{K}^+\text{-ATPase}$ in McArdle disease. *Neurology* 1998;50:37-40.
- Clausen T. Na^+K^+ pump regulation and skeletal muscle contractility. *Physiol Rev* 2003;83:1269-1324.