

# DEMENCIA FRONTOTEMPORAL NO FAMILIAR Y EPILEPSIA GENERALIZADA

Patricio Fuentes, Andrea Slachevsky, Pablo Reyes, Luis Cartier

**RESUMEN** - Se presenta un paciente de 62 años, sin antecedentes familiares de demencia, que a los 45 años debuta con crisis súbitas de disnea, visión borrosa, caída al suelo y movimientos repetitivos de brazos. Tratado por epilepsia con fenitoína y ácido valproico, repite esporádicamente crisis semejantes. Hace 4 años sus familiares notan cambios de personalidad, irritabilidad y conductas obsesivas. Hace 2 años aparecen episodios de desorientación de días de duración, algunos con alucinaciones auditivas y también fenómenos convulsivos. Últimamente presenta crisis polimorfas, algunas con prolongada alteración de conciencia, estados catatoniformes y relajación esfinteriana. Examen físico y neurológico sin anormalidades. Evaluación neuropsicológica evidenció consistentes defectos en funciones frontales. EEG mostraron lentitud generalizada y actividad irritativa esporádica en regiones frontotemporales. Atrofia cortical de predominio anterior en CT scan e hipoperfusión fronto-temporal bilateral en SPECT. Exámenes de laboratorio y LCR normales. **Conclusión:** La asociación de DFT con epilepsia, en forma no familiar, sugiere un síndrome neurodegenerativo cortical diferente.

**PALABRAS-CLAVE:** demencia frontotemporal, epilepsia generalizada, síndrome catatónico.

## Frontotemporal dementia non familial and generalized epilepsy

**ABSTRACT** - A 62 year-old patient is presented, without family antecedents of dementia who begins with 45 years of age with sudden crisis of dyspnea, blurred vision, fall to the floor and repetitive jerks of arms. Tried by epilepsy with phenytoin and valproate repeats similar crisis sporadically. Four years ago their relatives began to notice changes of personality, irritability and obsessive behaviors. Later on, are added episodes of disorientation of days of duration, some with auditory hallucinations and also convulsive manifestations. Finally appear polymorphic crisis, some with continue alteration of consciousness, catatonic states and sphincteric incontinence. Physical and neurological examination without abnormalities. Neuropsychological evaluation evidenced consistent defects in frontal functions. EEG showed widespread slowness and sporadic irritative activity in frontotemporal regions. Anterior cortical atrophy in CTscan and bilateral frontotemporal hypoperfusion in SPECT. Labs exams and CSF were normal. **Conclusion:** The association of FTD and epilepsy, in non-family form, suggests a different neurodegenerative cortical syndrome.

**KEY WORDS:** frontotemporal dementia, generalized epilepsy, catatonic syndrome.

La demencia frontotemporal (DFT) es la expresión clínica de la degeneración frontotemporal, junto con la demencia semántica y la afasia progresiva no fluente. Esta forma de demencia, cuyo criterio diagnóstico exige la combinación de un desorden conductual y un síndrome disejecutivo progresivo, es la segunda causa más frecuente de demencia degenerativa en individuos menores de 65 años<sup>1</sup>. Una historia familiar de demencia está presente en aproximadamente la mitad de los pacientes y el 10% de los casos familiares han sido relacionados con mutaciones específicas del gen de la proteína tau, ubicado en el cromosoma 17<sup>2</sup>. Algunas alteraciones neurológicas han sido iden-

tificadas en pacientes con DFT, amiotrofia en el contexto del desarrollo de una enfermedad de motoneurona, también se ha descrito parkinsonismo (aquinesia, rigidez y temblor) en fases tardías de la enfermedad) y la notable presencia de reflejos primitivos como el de succión y de prehensión<sup>3</sup>.

Se describe un paciente de 62 años, sin antecedentes familiares de demencias, quien presenta epilepsia de aparición tardía, con crisis de variada expresión y que años más tarde desarrolla una demencia de perfil frontotemporal. Se discute la posibilidad de una asociación sindrómica degenerativa no descrita ó la concurrencia de dos entidades secuenciales independientes.

---

Servicio de Neurología, Hospital del Salvador, Santiago, Chile.

Recebido 22 Março 2005. Aceito 7 Julho 2005.

Dr. Patricio Fuentes - Avenida Salvador 364 - Santiago Chile - E-mail: pfuentes@mi.cl

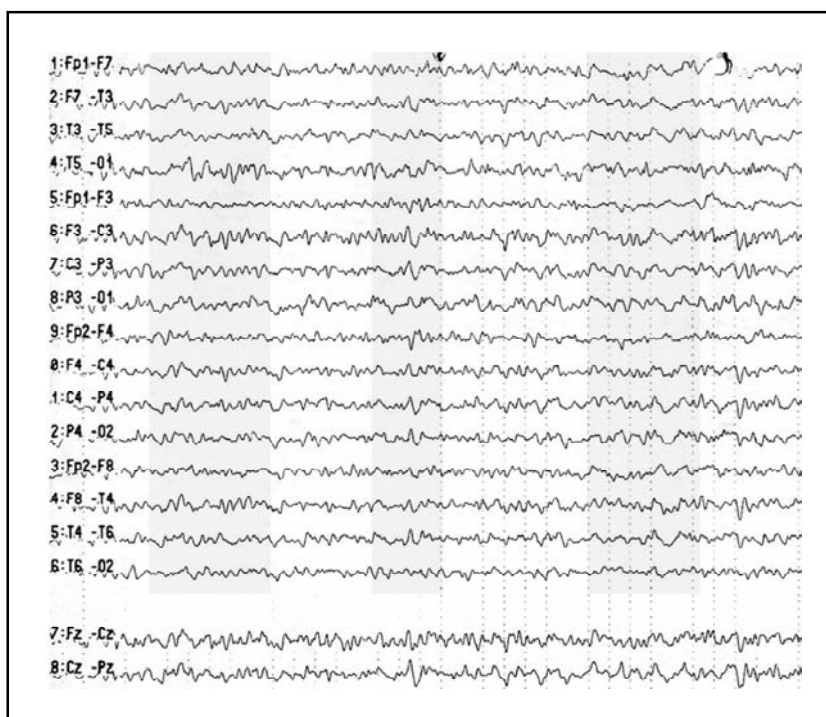


Fig 1. Paroxismos lentos de mayor amplitud frontotemporal izquierda sobre fondo theta de bajo voltaje difuso y simétrico.

## CASO

Hombre de 62 años, sin antecedentes hereditarios de epilepsia o demencia, que en 1987 debuta con crisis de disnea, visión borrosa, caída al suelo, movimientos repetitivos de los brazos y estado confusional de duración total de 10 minutos. Fue tratado con fenitoína y ácido valproico con lo que permaneció estable, presentando sólo 3 años después nueva crisis con similares características. En Abril del año 2003, la cónyuge comienza a notar cambios conductuales, desinterés, irritabilidad y comportamiento obsesivo.

Se hospitaliza en Octubre del año 2003 por cuadro de compromiso de conciencia progresivo de varios días de evolución, agitación psicomotora, desorientación, desviación de la mirada hacia arriba y derecha, temblor del mentón y parpadeo. Al ingreso se encontró además distonías de las extremidades y mantención espontánea

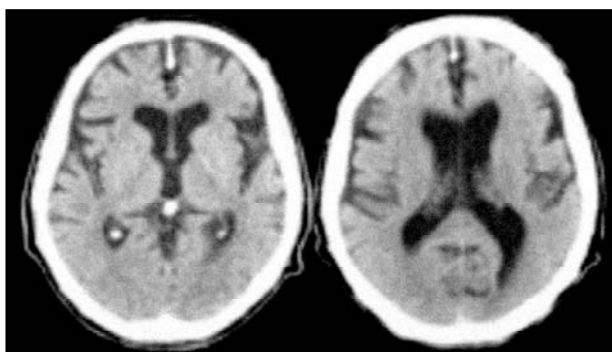


Fig 2. Tomografía axial computada de encéfalo que evidencia una gran atrofia frontotemporal.

de posturas de apariencia catatónica, fenómenos que cedieron con el uso de diazepam endovenoso. Durante esta hospitalización presentó varios otros episodios catatoniformes que duraban horas o días y que en algunas oportunidades se asociaron a mioclonías faciales y de la mano derecha. El EEG se mantuvo persistentemente alterado con actividad lenta generalizada (Fig 1). Se interpretó clínicamente como un cuadro epiléptico, con buena respuesta a los anticonvulsivantes. El estudio imagenológico mostró una atrofia frontal bilateral. El estudio de laboratorio obtuvo una amonemia alta (44  $\mu\text{mol/L}$ ) que fue interpretada como secundaria al uso de valproato, por lo que debió modificarse el tratamiento anticonvulsivante. El resto del estudio bioquímico, hematológico y metabólico fue normal.

En Abril del año 2004 se rehospitaliza por un síndrome de alteración de conciencia. Al ingreso destacaba deterioro cognitivo, con aumento en la frecuencia de estados catatónicos y menor respuesta al tratamiento anticonvulsivante (carbamazepina y clonazepam). Estos estados fueron interpretados como catatonía orgánica. Se realizó nueva TAC que confirmó la atrofia frontotemporal (Fig 2) y un SPECT que evidenciaba hipoperfusión en las mismas regiones (Fig 3). EEG seriados registraron un fondo lento theta de bajo voltaje, de apariencia encefalopática, con paroxismos lentos de mayor amplitud frontotemporal izquierda que tenían tendencia a generalizarse. Pruebas hepáticas, glutamina, anticuerpos antitiroideos, VDRL y LCR fueron normales descartándose otras causas de daño orgánico cerebral.

La evaluación neuropsicológica mostró preservación de la eficiencia cognitiva global y del lenguaje<sup>4</sup> (Tabla 1).

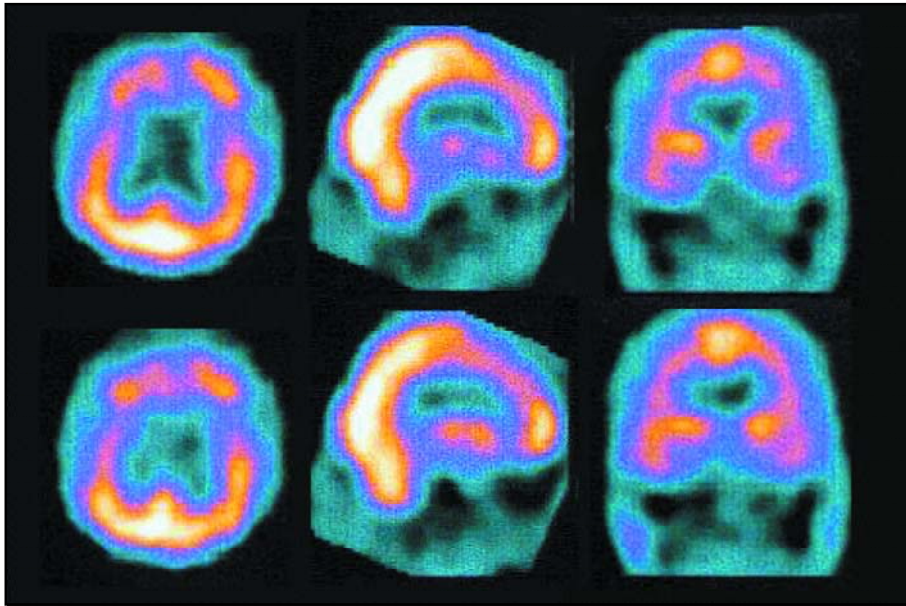


Fig 3. SPECT de encéfalo que evidencia marcada hipoperfusión de los lóbulos frontales y temporales.

Tabla. Evaluación neuropsicológica\*.

Test	Puntaje
Eficiencia cognitiva global	
Mini-Mental Test de Folstein (24 ± 1)	27
Atención y memoria de trabajo	
Span directo de dígitos (6 ± 1)	4
Span inverso de dígitos (5 ± 1)	4
Actividades visoconstructivas	
Copia de figuras geométricas simples (5 ± 1)	5
Copia de la figura de Rey (30 ± 4)	16
Copia de la figura de Rey con programa (30 ± 4)	22
Copia de la figura de Rey con claves espaciales(30 ± 4)	13,5
Memoria episódica verbal (Test de Grober y Buschke)	
Recuerdo inmediato (15 ± 0.5)	15
Recuerdo libre total (39 ± 5)	27
Suma del recuerdo libre y total (46 ± 2)	46
Intrusiones (0)	0
Recuerdo libre diferido (14 ± 1.5)	13
Suma del recuerdo diferido libre y total (16 ± 1)	15
Memoria episódica visual	
Test de reconocimiento de caras de Warrington (46 ± 7)	36
Funciones ejecutivas	
Frontal Assessment Battery (FAB) (15 ± 1)	14
Fluencia verbal categorial (23±5)	13
Fluencia verbal morfológica (16±5)	3
Elaboración conceptual y flexibilidad (Test de clasificación de cartas de Wisconsin)	
Categorías (5±1)	3
Errores perseverativos (2±1)	12

\*Los números entre paréntesis indican el promedio ± desviación estándar de un grupo control de similar edad y escolaridad que el paciente.

Las mayores dificultades consistían en un trastorno atencional; un déficit en la capacidad de evocación en memoria episódica, con normalidad de los rendimientos con la introducción de claves facilitadoras; déficits en la copia de la figura compleja de Rey, que mejoraba con la introducción de un programa, aunque no con la introducción de puntos de referencia espaciales y trastornos en las funciones ejecutivas, expresado por una disminución de la fluencia verbal, trastornos de la conceptualización y de la flexibilidad<sup>5-7</sup>.

## DISCUSION

En este paciente destaca la presentación de una forma poco común de epilepsia, corroborada con la observación clínica y electroencefalográfica, y de iniciación tardía. Presenta crisis de alteración de conciencia que simulan un estado catatónico de larga duración, asociado a descargas mioclónicas de la cara. Esta condición mejoraba con el uso de anti-convulsivantes y luego tendía a la refractariedad a pesar del uso de distintos esquemas terapéuticos. En el estudio con neuroimágenes, se observó disminución del volumen encefálico, a expensas de regiones corticales anteriores y frontotemporales, y no se detectaron lesiones focales que pudieran explicar una epilepsia secundaria. Específicamente, en la DFT no familiar no se ha mencionado la presencia de crisis epilépticas como parte de sus fenotipos clínicos. Las demencias hereditarias tienen un inicio temprano, están ligadas a mutaciones en el cromosoma 17 y se asocian habitualmente a parkinsonismo<sup>8</sup>. La epilepsia, como enfermedad puede cursar con distintos niveles de deterioro cognitivo que puede originarse derivado del propio tratamiento con antiepilépticos, ser secundarios al daño hipóxico de las crisis, e incluso desarrollar un deterioro cognitivo transitorio que podría observarse en relación a descargas interictales<sup>9</sup>. La manifestación de fenómenos catatónicos dentro de los síntomas ictales de este paciente nos orienta a un compromiso frontal. Entre las numerosas etiologías neurológicas de la catatonía se cuentan enfermedades del lóbulo frontal. Cabe considerar también que el status epiléptico no convulsivo y el síndrome catatónico pueden compartir características clínicas y su diagnóstico diferencial en base al examen físico o la respuesta al uso de benzodiazepinas podría ser muy difícil, quedando sólo el EEG como la herramienta más útil para efectuar esta distinción<sup>10</sup>.

En nuestro paciente, como ya fue señalado, no se encontró en la TC cerebral ninguna anomalía estructural que pudiese explicar una epilepsia tardía secundaria, de modo que la aparición de tras-

tornos conductuales y la presencia de daño cognitivo, agregado a la acentuación del síndrome epiléptico y del daño global nos permite establecer un cuadro sugerente de degeneración frontal y permitirían hipotetizar un mecanismo etiopatogénico unívoco.

Las características clínicas que han permitido sospechar la disfunción frontal en este paciente han sido el comienzo insidioso antes de los 65 años, su apatía progresiva, la rigidez mental que originaban descalificaciones injustificadas de sus amistades y conductas estereotipadas como el exagerado interés por la lectura de literatura médica y la compulsión por ejercicios de caminatas.

Los trastornos cognitivos evidenciados en la evaluación neuropsicológica sugieren un compromiso de las regiones fronto-subcorticales con preservación de las regiones postrolándicas. En efecto, la normalización del recuerdo en el test de Grober-Buschke con la introducción de claves semánticas permite concluir que las dificultades pueden atribuirse particularmente a una disfunción de los circuitos fronto-subcorticales y no al de las regiones hipocampales<sup>11</sup>. Del mismo modo, la mejoría observada en la copia de la figura de Rey, con la adición de un programa, permiten concluir que los trastornos visoconstructivos serían secundarios a un trastorno de las funciones ejecutivas y no relacionados con las funciones espaciales dependientes de las regiones parietales<sup>7</sup>. En suma, el perfil observado en los trastornos cognitivos, donde lo que predomina es una alteración de las funciones ejecutivas suelen ser característicos de las demencias frontotemporales.

Los exámenes de laboratorio de rutina, como era esperable en una demencia degenerativa resultaron normales. Aunque el EEG en la DFT suele ser normal, en este caso se observó sobre una lentitud generalizada del trazado, actividad irritativa sobreimpuesta que definen una epilepsia concomitante.

Las neuroimágenes apoyaron el diagnóstico de degeneración frontal. En las tomografías computadas se encontró atrofia cortical moderada, predominantemente frontotemporal y en lo funcional, el SPECT evidenciaba una categórica hipoperfusión frontal bilateral.

La asociación de demencia y epilepsia obliga a pensar en diagnósticos diferenciales, tales como porfiria aguda intermitente, neuroacantocitosis, déficit de vitamina B12, enfermedad de Lyme y encefalopatía de Hashimoto, condiciones que en nuestro paciente fueron descartadas tanto por los

atributos clínicos como por los exámenes correspondientes.

El tratamiento de la epilepsia fue eficaz en los primeros años con fenitoína y valproato. Sin embargo, en su última hospitalización debió modificarse el esquema introduciéndose carbamazepina 600 mg/día, debido a la insuficiente respuesta clínica y a la progresión de los síntomas.

El manejo de la DFT es pobre. No hay terapias que puedan prevenir la progresión de la enfermedad y existe una impresión clínica de que los anticolinesterásicos no producen mejoría sintomática e incluso pueden aumentar los trastornos conductuales. Recientemente se ha publicado un pequeño estudio doble ciego, controlado con placebo, donde trazodone redujo en un 50% el score del Neuro Psychiatric Inventory en la mitad de los pacientes, con mejoría principalmente en irritabilidad, agitación, síntomas depresivos y trastornos del comer<sup>12</sup>. Hasta ahora, no ha sido comunicada la asociación que motiva la presentación del caso. Parece coherente que un proceso etiopatogénico común haya expresado primero una forma inusual de epilepsia generalizada y posteriormente la instalación de una demencia de tipo frontotemporal. No podemos

descartar la opción de una asociación incidental y secuencial de estas dos entidades, sólo definible con el consecuente estudio neuropatológico.

## REFERENCIAS

1. Neary D, Snowden JS, Gustafson L, et al. Frontotemporal lobar degeneration: a consensus on clinical diagnostic criteria. *Neurology* 1998; 51:1546-1554.
2. Foster NL, Wilhelmsen K, Sima AA., Jones MZ, D'Amato CJ, Gilman S. Frontotemporal dementia and parkinsonism linked to chromosome 17: a consensus conference. *Ann Neurol* 1997;41:706-715.
3. Neary D, Snowden JS, Mann DM. The clinical pathological correlates of lobar atrophy. *Dementia* 1993;4:154-159.
4. Folstein MF, Folstein SE, McHugh PR. Mini-mental state: a practical method for grading the cognitive state of patients for the clinician. *J Psychiatry Res* 1975;12:189-198.
5. Grober E, Buschke H, Crystal H, Bang S, Dresner R. Screening for dementia by memory testing. *Neurology* 1988;38:900-903.
6. Nelson HE. A modified card sorting test sensitive to frontal lobe defects. *Cortex* 1976;12:313-324.
7. Pillon B. Troubles visuo-constructifs et méthodes de compensation: résultats de 85 patients atteints de lésions cérébrales. *Neuropsychologia* 1981;19:375-383.
8. Sperfeld AD, Collatz MB, Baier H, et al. FTDP-17: an early-onset phenotype with parkinsonism and epileptic seizures caused by a novel mutation. *Ann Neurol* 1999;46:708-715.
9. Aarts JH, Binnie CD, Smit AM, Wilkins AJ. Selective cognitive impairment during focal and generalized epileptiform EEG activity. *Brain* 1984;107(Pt 1):293-308.
10. Louis ED, Pflaster NL. Catatonia mimicking nonconvulsive status epilepticus. *Epilepsia* 1995;36:943-945.
11. Pillon B, Dubois B, Lhermitte F, Agid Y. Heterogeneity of cognitive impairment in progressive supranuclear palsy, Parkinson's disease, and Alzheimer's disease. *Neurology* 1986;36:1179-1185.
12. Lebert F, Pasquier F, Souliez F, Petit H. Frontotemporal behavioral scale. *Alzheimer Dis Assoc Disord* 1998;12:335-339.