

## Extrato hidroalcoólico da casca do pequi (*Caryocar brasiliense*) em ratos submetidos à aplicação de doxorrubicina

### Hydro alcoholic extract of pequi peel (*Caryocar brasiliense*) in rats submitted to the application of doxorubicin

Léa Resende Moura<sup>I\*</sup> Aparecida Conceição Martins<sup>II</sup> Liliam Aparecida da Rocha Vaz<sup>II</sup>  
Stiwen Roberto Trevisan Orpinelli<sup>III</sup> Thiago Lopes da Silva<sup>III</sup> Mariana Batista Rodrigues Faleiro<sup>I</sup>  
Suzana da Costa Santos<sup>IV</sup> Veridiana Maria Briagnezi Dignani de Moura<sup>V</sup>

#### RESUMO

O objetivo deste estudo foi avaliar o efeito antioxidante do extrato hidroalcoólico da casca do pequi (EHCP) em ratos após a administração de doxorrubicina (DOX). Foram utilizados ratos da raça Wistar, distribuídos em quatro grupos, sendo que os animais do G1 (n=6) receberam água e solução salina (grupo controle), G2 (n=7) EHCP e solução salina, G3 (n=7) água e DOX e G4 (n=6) EHCP e DOX. O EHCP foi administrado por gavagem durante 10 dias aos ratos dos grupos G2 e G4 e água aos dos G1 e G3. DOX na dose de 10mg kg<sup>-1</sup> e solução salina 0,9% foram administradas por via intravenosa no dia sete após o início do experimento aos animais de G3 e G4 e aos de G1 e G2, respectivamente. Foram avaliados peso e taxa de mortalidade. Dez dias após o início do experimento, foi avaliada a concentração sérica de creatina quinase MB (CK-MB), troponina e mioglobina, e os ratos foram submetidos à eutanásia e à avaliação anatomopatológica. Não houve diferença entre os tratamentos quanto ao peso dos animais (P < 0,05). Com relação à taxa de mortalidade, houve aumento no grupo 2 (P < 0,05). Os resultados do teste qualitativo para a detecção de CK-MB, troponina I e mioglobina nos quatro grupos foram negativos e não foram observadas alterações macroscópicas nos órgãos dos ratos dos diferentes grupos. Constatou-se necrose tubular aguda multifocal de intensidade moderada a acentuada nas regiões cortical e medular nos rins de todos os ratos avaliados. A DOX em dose única de 10mg kg<sup>-1</sup> e via intravenosa não promove alterações cardíacas em ratos e o EHCP nas condições avaliadas aumenta o índice de mortalidade em ratos, o que pode estar relacionado a substâncias tóxicas presentes na casca desse fruto.

**Palavras-chave:** estresse oxidativo, cardiotoxicidade, antracilinas, antioxidante, fruto do cerrado.

#### ABSTRACT

The objective of this study was to evaluate the antioxidant effect of the hydroalcoholic extract of pequi peel (HEPP) in rats after administration of doxorubicin (DOX). Were used 26 Wistar rats divided into four groups, which G1 (n=6) received water and saline solution (control group), G2 (n=7) HEPP and saline solution, G3 (n=7) water and DOX, and G4 (n=6) HEPP and DOX. The HEPP was administered by gavage for 10 days to G2 and G4 and water to G1 and G3. DOX and saline solution were administered intravenously on day seven after the start of the experiment, with the DOX (10mg kg<sup>-1</sup>) applied in G3 and G4, and saline solution 0.9% in G1 and G2. Were evaluated weight and mortality rate. Ten days after the start of the experiment were evaluated creatina kinase MB (CK-MB), troponin and myoglobin, and the rats were euthanized and evaluated morphologically. There was no difference between treatments in weight of animals (P > 0.05). About the mortality rate an increase in group 2 was showed (P < 0.05). The results of the qualitative test for the detection of CK-MB, troponin I and myoglobin in the four groups were negative and there were no macroscopic changes in different rat's organs of different groups. Multifocal and moderate to severe acute tubular necrosis in cortical and medullary regions of the kidneys was observed in all rats studied. DOX intravenous and in a one dose of 10mg kg<sup>-1</sup> don't induce cardiac changes in rats and the HEPP in conditions here evaluated increase the rate of mortality of rats, which may be related to toxic substances in the peel of this fruit.

<sup>I</sup>Curso de Pós-graduação em Ciência Animal, Área de Patologia, Clínica e Cirurgia Animal, Escola de Veterinária e Zootecnia (EVZ), Universidade Federal de Goiás (UFG), Campus Samambaia, Rodovia Goiânia, Nova Veneza, 74001-970, CP 131, Goiânia, GO, Brasil. E-mail: lea\_vet@hotmail.com. \* Autor para correspondência.

<sup>II</sup>Curso de Farmácia, Faculdade Anhanguera de Anápolis, Anápolis, GO, Brasil.

<sup>III</sup>Faculdade Anhanguera de Anápolis, Anápolis, GO, Brasil.

<sup>IV</sup>Departamento de Química, Instituto de Ciências Biológicas (ICB), UFG, Goiânia, GO, Brasil.

<sup>V</sup>Setor de Patologia Animal, Departamento de Medicina Veterinária, EVZ, UFG, Goiânia, GO, Brasil.

**Key words:** *oxidative stress, cardiotoxicity, anthracyclines, antioxidant, cerrado fruit.*

## INTRODUÇÃO

A doxorubicina (DOX) é um antibiótico da família das antraciclina muito utilizado como quimioterápico na medicina e medicina veterinária, mas possui valor clínico limitado pela ocorrência de cardiomiopatia frequentemente irreversível (SANTOS et al., 2009). Em contrapartida, pelos efeitos tóxicos amplamente conhecidos, a DOX tem sido utilizada como modelo experimental de cardiomiopatia dilatada (CMD) em diversas espécies animais (SOUSA, 2007).

A toxicidade da droga está relacionada à liberação de radicais livres (RL), responsáveis pelo fenômeno denominado estresse oxidativo, que designa uma condição de desequilíbrio entre as concentrações de espécies pró e antioxidantes (ANDRADE JÚNIOR et al., 2005; PEREIRA, 2006). Seu excesso apresenta efeitos prejudiciais, como a peroxidação dos lipídios de membrana e agressão às proteínas, enzimas, carboidratos e DNA (BARREIROS et al., 2006).

Pesquisas relatam a redução da cardiotoxicidade da DOX com o uso de substâncias antioxidantes (FERREIRA et al., 2007; GRANADOS-PRINCIPAL et al., 2010) e comprovam que dietas ricas em antioxidantes naturais contribuem para a redução significativa de doenças crônicas e degenerativas (PAULA JÚNIOR et al., 2006; ROESLER et al., 2007; LIMA, 2008).

Os fenóis são substâncias que possuem atividade antioxidante e o pequi (*Caryocar brasiliense*) é um fruto do cerrado rico em fenóis (BEZERRA et al., 2002; LIMA, 2008), utilizado como fitoterápico no tratamento de bronquites, gripes, resfriados e até mesmo no controle de tumores (ROESLER et al., 2007). BEZERRA et al. (2002) trabalharam com folhas e cascas de *Caryocar brasiliense* e encontraram taninos condensados, taninos hidrolisáveis e flavonoides. De acordo com LIMA (2008), a polpa desse fruto possui quantidades expressivas de fenóis e carotenoides, e a quantidade de compostos fenólicos é superior à grande maioria das polpas de fruta consumidas no Brasil. Entretanto, os extratos vegetais contêm compostos orgânicos naturais que podem exercer efeitos benéficos ou maléficos sobre o organismo, sendo que os maléficos podem decorrer dos próprios constituintes ou de contaminantes (TUROLLA & NASCIMENTO, 2006).

Este trabalho teve como objetivo avaliar o efeito antioxidante do extrato hidroalcoólico da casca do pequi (*Caryocar brasiliense*) em ratos após a administração de DOX, por meio da análise das

proteínas CK-MB, troponina I e mioglobina, e do exame anatomopatológico.

## MATERIAL E MÉTODOS

Foram utilizados 26 ratos machos, da raça Wistar, de três meses de idade e com peso variando entre 289 a 466 gramas. Os animais foram mantidos sob temperatura e luminosidade controladas (ciclos de 12 horas), recebendo ração própria para ratos e água à vontade.

O extrato hidroalcoólico da casca de pequi foi obtido por MIGUEL (2011), de acordo com a técnica descrita por LIMA (2008), e gentilmente cedido para a realização deste trabalho. A quantificação dos fenóis da casca do pequi foi realizada utilizando o método Folin-Ciocalteu, conforme descrito por ESCARPA & GONZÁLEZ (2001). Para a quantificação de flavonoides, utilizou-se metodologia descrita por PETRY et al. (1998) e, para a quantificação de taninos, a técnica descrita por HAGERMAN (2002).

Os animais foram separados aleatoriamente em quatro grupos G1 (n=6), G2 (n=7), G3 (n=7) e G4 (n=6). Aos ratos do G1, foi oferecida água e solução salina 0,9% (controle), aos do G2 extrato hidroalcoólico da casca do pequi (EHCP) e solução salina 0,9%, os do G3 água e DOX e os do G4 receberam EHCP e DOX. O extrato de pequi (300mg kg<sup>-1</sup>), seguindo uma das posologias utilizadas por MIGUEL (2011), foi administrado por gavagem durante 10 dias aos animais dos grupos G2 e G4. Água destilada (4mL kg<sup>-1</sup>) foi administrada durante 10 dias aos ratos dos grupos G1 e G3, também por gavagem. DOX (10mg kg<sup>-1</sup>) e solução salina 0,9% (10mL kg<sup>-1</sup>) foram administradas por via intravenosa no dia sete após o início do experimento aos ratos dos grupos G3 e G4, e G1 e G2, respectivamente (Tabela 1), conforme critérios adaptados de XIN et al. (2010).

Os animais foram acompanhados diariamente, avaliando-se o estado geral. Os ratos foram pesados no primeiro dia do experimento - início da aplicação do EHCP, no dia sete - quando administrada DOX aos ratos dos grupos G3 e G4 e solução salina aos dos grupos G1 e G2, e no décimo dia do experimento - momento em que todos os grupos foram submetidos à eutanásia. Três dias após a aplicação da DOX, que corresponderam ao décimo dia do experimento, também foram colhidos 2mL de sangue de todos os animais para as análises bioquímicas. O sangue foi colhido diretamente do coração, após o procedimento de anestesia em câmara de inalação fechada, com halotano. Em seguida, os ratos foram submetidos à eutanásia por meio da aplicação de 2mL de cloreto de potássio,

Tabela 1 - Grupos, formas de administração e duração dos tratamentos.

Grupos	Gavagem do 1 <sup>o</sup> ao 10 <sup>o</sup> dia do experimento	Via endoflébica no 7 <sup>o</sup> dia do experimento
I - Controle (N=6)	Água	Solução salina
II - Pequi (N=7)	EHCP	Solução salina
III - DOX (N=7)	Água	Doxorrubicina
IV - Pequi + DOX (N=6)	EHCP	Doxorrubicina

EHCP: Extrato hidroalcoólico da casca do pequi; DOX: doxorrubicina.

por via intracardíaca, seguindo-se com a avaliação anatomopatológica.

Para as análises bioquímicas, foram utilizados testes de CK-MB, troponina I e mioglobina, (Bioeasy<sup>®</sup>), que compreendem imunoensaio cromatográfico rápido para a detecção qualitativa das referidas proteínas em sangue total, soro ou plasma.

O coração dos animais foi fotografado e avaliado macroscopicamente, sendo consideradas alterações como adesões, espessamento, características do líquido pericárdico, tamanho do coração, espessura do miocárdio e proporção entre átrios e ventrículos. Os demais órgãos foram inspecionados conforme os critérios de rotina em necropsopia, considerando especialmente alterações de tamanho, coloração e consistência.

Foram colhidas amostras de coração, rim e fígado, fixadas durante 48 horas em formol tamponado a 10% e posteriormente mantidas em álcool 70% até o momento do processamento e da inclusão em parafina. Para a avaliação histomorfológica, foram confeccionados cortes histológicos de 4µm, distendidos em lâminas histológicas e corados por Hematoxilina e Eosina (HE). A análise das lâminas foi realizada em microscópio óptico, inicialmente em menor aumento (4x), seguindo-se aos aumentos subsequentes (10x, 40x e 100x), seguindo os critérios de PONTES et al. (2010).

Nas análises estatísticas foram atribuídos escores para a mortalidade, utilizando 0 para os animais mortos e 1 para os vivos, assim como para o peso, utilizando 1 para os animais que perderam peso e 2 para os que ganharam peso. Os grupos foram comparados por meio do teste de Fisher, considerando o nível de significância de 0,05%.

## RESULTADOS

A tabela 2 apresenta a quantificação de flavonoides, fenóis totais e taninos avaliados no extrato hidroalcoólico da casca do pequi.

Não houve diferença entre os tratamentos quanto ao peso dos animais ( $P > 0,05$ ) (Tabela 3). Com

relação à taxa de mortalidade, quatro dos sete ratos tratados com extrato hidroalcoólico de pequi e solução salina 0,9% (G2) morreram, sendo dois antes da aplicação do soro fisiológico (no terceiro dia após o início do experimento), um no dia sete e outro minutos antes da eutanásia, no dia 10 do experimento (Tabela 3). Do grupo que havia recebido extrato hidroalcoólico da casca de pequi e DOX (G4) também morreu um rato minutos antes da eutanásia (Tabela 2). Não houve morte nos grupos que não receberam extrato de pequi (G1 e G3), sendo constatada diferença entre estes e o grupo 2 ( $P < 0,05$ ) quanto à mortalidade.

Os resultados do teste qualitativo para a detecção de CK-MB, troponina I e mioglobina nos quatro grupos foram negativos e não foram observadas alterações macroscópicas nos diversos órgãos dos ratos dos diferentes grupos.

Quanto à avaliação histomorfológica não foram observadas alterações no coração (Figura 1A) e no fígado dos ratos dos diferentes grupos. Porém, havia necrose tubular aguda multifocal de intensidade moderada a acentuada nas regiões cortical e medular dos rins dos ratos de todos os grupos (Figura 1B).

## DISCUSSÃO

Os flavonoides, fenóis totais e taninos foram quantificados para garantir que no extrato hidroalcoólico da casca de pequi fornecido aos animais havia substâncias com potencial antioxidante. Quanto aos fenóis totais encontrados na casca desse fruto, a

Tabela 2 - Quantificação de flavonoides, fenóis totais e ácido tânico no extrato hidroalcoólico da casca do pequi.

Compostos	Quantidade (mg) eq. g de extrato seco <sup>-1</sup>	Método
Flavonoides	12,08mg	Ensaio com AlCl <sub>3</sub>
Fenóis totais	384,04mg	Ensaio de Folin-Ciocalteu
Taninos	107,94mg	Ensaio de precipitação de proteínas

Tabela 3 - Peso dos ratos dos diferentes grupos e apresentação da mortalidade.

Grupos	Ratos	-----Peso (kg) -----		
		29/07/2011 <sup>(1)</sup>	04/08/2011 <sup>(2)</sup>	07/08/2011 <sup>(3)</sup>
Grupo 1 (Controle)	1	0,415	0,419	0,423
	2	0,382	0,390	0,392
	3	0,400	0,379	0,381
	4	0,412	0,426	0,424
	5	0,394	0,386	0,382
	6	0,425	0,395	0,405
Grupo 2 (pequi + NaCl 0,9%)	7	0,396	0,363	0,362
	8 <sup>(a)</sup>	0,435	0,000	0,000
	9 <sup>(b)</sup>	0,461	0,000	0,000
	10 <sup>(c)</sup>	0,432	0,423	0,413
	11	0,378	0,366	0,466
	12	0,360	0,355	0,356
	13 <sup>(d)</sup>	0,382	0,399	0
Grupo 3 (água + doxorubicina)	14	0,392	0,400	0,386
	15	0,333	0,358	0,339
	16	0,381	0,386	0,377
	17	0,306	0,308	0,299
	18	0,375	0,394	0,380
	19	0,301	0,317	0,289
	20	0,365	0,391	0,388
	21	0,433	0,426	0,404
Grupo 4 (doxorubicina+ pequi)	22	0,413	0,431	0,410
	23	0,455	0,440	0,412
	24	0,404	0,377	0,382
	25	0,413	0,390	0,386
	26 <sup>(e)</sup>	0,395	0,4	0,394

<sup>(1)</sup> Início da aplicação do extrato por gavagem.

<sup>(2)</sup> Aplicação da solução salina a 0,9% intravenosa na veia caudal.

<sup>(3)</sup> Momento da eutanásia dos ratos.

<sup>(a, b)</sup> Ratos 8 e 9 morreram no dia 01/08.

<sup>(c)</sup> Rato 10 morreu pouco antes da eutanásia.

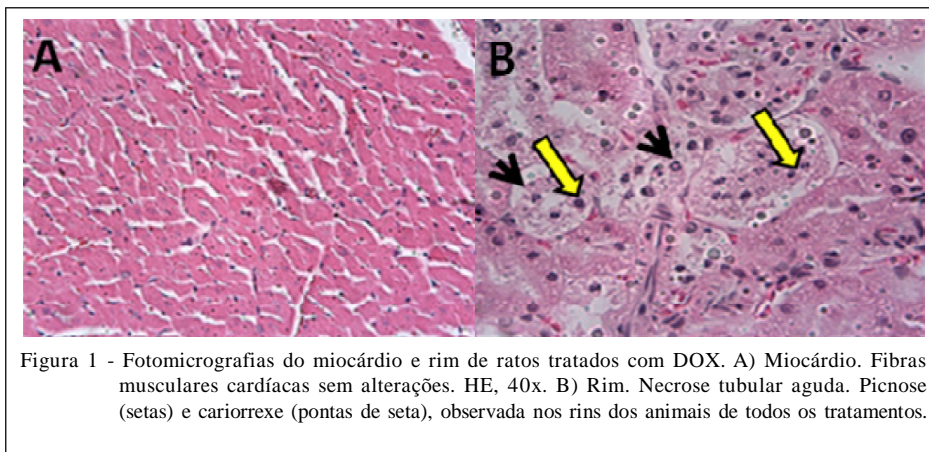
<sup>(d)</sup> Rato 13 morreu no dia 04/08/2011.

<sup>(e)</sup> Rato 26 morreu 15 minutos antes da eutanásia.

quantidade encontrada (384,04g kg<sup>-1</sup> de extrato seco) foi superior à descrita por ROESLER et al. (2007), ao encontrarem 209,37g kg<sup>-1</sup> de extrato seco. Porém, esses autores relataram que a metodologia empregada não apresentou performance máxima ao observarem 161,77g kg<sup>-1</sup> de fenóis nos resíduos da casca deste fruto, os quais, somados ao valor inicial, se aproximam dos resultados encontrados neste trabalho. ROESLER et al. (2007) compararam a quantidade de compostos fenólicos na casca, polpa e caroço deste fruto e concluíram que, na casca, esses valores são superiores.

Com relação aos resultados negativos para CK-MB, troponina I e mioglobina e a ausência de lesões

cardíacas à histopatologia, concluiu-se que não foi possível induzir cardiotoxicidade com a dose de DOX utilizada. SOUZA et al. (2009) utilizaram 20mg kg<sup>-1</sup> via intraperitoneal em ratos e observaram alterações no ecocardiograma, sugerindo alteração da função miocárdica. Porém, nos testes bioquímicos e histológicos, não foram observadas alterações miocárdicas, corroborando os resultados desta pesquisa. Já XIN et al. (2011) utilizaram 10mg kg<sup>-1</sup> de DOX, por via intravenosa, em dose única, e conseguiram induzir cardiotoxicidade em ratos detectada por exames bioquímicos e histopatológicos.



Por outro lado, FERREIRA et al. (2007) em pesquisa realizada com ratos, utilizaram  $4\text{mg kg}^{-1}$  de DOX, por via intraperitoneal, semanalmente, durante quatro semanas, totalizando  $16\text{mg kg}^{-1}$  e constataram cardiotoxicidade detectada à ecocardiografia e à avaliação histopatológica. Em pesquisa conduzida por KHAN et al. (2005), camundongos foram tratados com  $4\text{mg kg}^{-1}$  de DOX, por via intraperitoneal, semanalmente, durante quatro semanas, totalizando  $16\text{mg kg}^{-1}$ . A cardiotoxicidade foi avaliada três semanas após o término do tratamento, sendo encontradas alterações ultraestruturais como perda de miofibrilas, vacuolização citoplasmática e edema mitocondrial.

Também KARIMIA et al. (2005) avaliaram a toxicidade provocada pela DOX no miocárdio de camundongos ao aplicar  $15\text{mg kg}^{-1}$ , em dose única e via intraperitoneal. Os autores observaram elevação da CK-MB sérica e alterações histopatológicas. Ainda, IQBAL et al. (2008) utilizaram  $20\text{mg kg}^{-1}$  de DOX via intraperitoneal, em dose única, e também observaram alterações à análise histopatológica, como ruptura das miofibrilas, nos ratos tratados com DOX.

PONTES et al. (2010) desenvolveram um modelo experimental de cardiotoxicidade induzida pela DOX utilizando  $5\text{mg kg}^{-1}$  em dose única, e avaliaram o coração dos ratos seis meses após o início do experimento, quando constataram alterações macroscópicas e microscópicas evidentes. Os corações aumentaram 41% em relação ao peso; 33% no diâmetro interno e 14% no diâmetro externo; e 24% na espessura da parede do VE. Microscopicamente, notaram-se fibrose, vacuolização citoplasmática dos miócitos, necrose miocárdica e variação no tamanho do núcleo.

Embora a maioria dos experimentos relatados tenha demonstrado a cardiotoxicidade da DOX com uso de doses semelhantes, neste experimento não foram encontradas alterações bioquímicas e

histopatológicas que demonstrassem esse efeito, como também relatado por SOUZA et al. (2009). Ressalte-se que os trabalhos apresentam doses semelhantes, mas não idênticas, bem como há variação no tipo de animal, comumente utilizando-se camundongos e ratos, e na forma e no período de aplicação da droga, o que pode explicar resultados diferentes.

Quanto à taxa de mortalidade, inicialmente suspeitou-se que a causa das mortes pudesse estar relacionada ao manejo dos animais durante a administração oral do extrato, resultando em pneumonia por falsa via. Porém, a suspeita não foi confirmada ao exame anatomopatológico. Como todos os ratos que morreram eram de grupos tratados com o extrato hidroalcoólico de pequi, foi ponderada a possibilidade de substâncias tóxicas na casca do fruto. Nesse sentido, em estudo toxicológico pré-clínico agudo de extrato hidroalcoólico de farelo da casca do pequi, ALMEIDA et al. (2009) avaliaram a dose letal ( $0,31\text{mg mL}^{-1}$  DL50  $\text{mL}^{-1}$ ) e demonstraram que esse extrato possui toxicidade aguda quando aplicado por via intraperitoneal, o que reforça a possibilidade das mortes relacionarem-se à presença de substâncias tóxicas na casca do pequi. Esses autores também sugeriram a realização de pesquisas que permitissem a comparação dos resultados em outras vias de administração e que fosse conduzido o exame anatomopatológico dos animais, conforme foi realizado neste experimento.

MIGUEL (2011) utilizou o extrato hidroalcoólico da casca do pequi, o mesmo utilizado neste estudo, para testar o possível efeito antioxidante do extrato na isquemia e reperfusão cerebral em ratos, e verificou que os animais dos grupos tratados com 100, 300 e  $600\text{mg kg}^{-1}$  deste extrato, em diferentes tempos de isquemia, apresentavam mais células com característica isquêmica no hipocampo. A autora sugeriu que o extrato pode apresentar substâncias

indutoras de degeneração ou até mesmo de morte celular por necrose e/ou apoptose, de neurônios do hipocampo, o que reforça a possibilidade da presença de substâncias tóxicas na casca do fruto. Ainda, considera-se pouco provável o envolvimento de substâncias tóxicas de origem iatrogênica (agrotóxicos), tendo em vista que os frutos utilizados em ambas as pesquisas eram provenientes de árvores nativas do cerrado goiano.

Inicialmente, foi ponderada a possibilidade de a necrose estar relacionada ao extrato da casca do pequi. Entretanto, todos os animais apresentaram a lesão, incluindo os do grupo controle. Assim, discutiu-se a possibilidade de a lesão renal estar relacionada à alimentação, à água ou a outros fatores ambientais, por serem comuns a todos os tratamentos. Com relação à água, os bebedouros eram diariamente higienizados com água e sabão e reabastecidos. A água utilizada era da mesma origem que a fornecida a outros ratos saudáveis utilizados em outros experimentos, sendo também distribuída nos bebedouros da Faculdade, o que torna pouco provável sua relação com a necrose renal. Por outro lado, com relação à ração, apesar de ter sido acondicionada adequadamente e não apresentar alterações identificáveis visualmente, é possível que as lesões estejam relacionadas à presença de micotoxinas na ração, já que fungos dos gêneros *Aspergillus* e *Penicillium* produzem um grande número de toxinas nefrotóxicas (NEWMAN et al., 2009).

A dificuldade em encontrar trabalhos na literatura relacionados à toxicidade do extrato do pequi dificulta a comparação de resultados, bem como a sua discussão. Em contrapartida, a escassez de informações relacionadas a essa área de pesquisa reforça a necessidade de estudos dessa natureza, visando à obtenção de dados para a administração segura de fitoterápicos à população humana e animal.

## CONCLUSÃO

A DOX em dose única de 10mg kg<sup>-1</sup> e via intravenosa não promove alterações cardíacas em ratos e o EHCP nas condições avaliadas aumenta o índice de mortalidade em ratos, o que pode estar relacionado a substâncias tóxicas presentes na casca do fruto de pequi.

## COMITÊ DE ÉTICA

Pesquisa autorizada pela Comissão de Ética no Uso de Animais da Anhanguera Educacional LTDA-CEUA/AESA, sob protocolo número nº.1322/2011, aprovada em 13 de julho de 2011.

## REFERÊNCIAS

- ALMEIDA, A.C. et al. Toxicidade aguda dos extratos hidroalcoólicos das folhas de alecrim-pimenta, aroeira e barbatimão e do farelo da casca de pequi administrados por via intraperitoneal. **Ciência Rural**, v.40, n.1, p.200-203, 2009. Disponível em: <<http://redalyc.uaemex.mx/src/inicio/ArtPdfRed.jsp?iCve=33118929010>>. Acesso em: 30 jun. 2011.
- ANDRADE JÚNIOR, D.R. et al. Os radicais livres de oxigênio e as doenças pulmonares. **Jornal Brasileiro de Pneumologia**, v.31, n.1, p.60-68, 2005. Disponível em: <<http://www.scielo.br/pdf/00D/jbpneu/v31n1/23457.pdf>>. Acesso em: 30 jun. 2011.
- BARREIROS, A.L.B.S. et al. Estresse oxidativo: relação entre geração de espécies reativas e defesa do organismo. **Química Nova**, v.29, n.1, p.113-126, 2006. Disponível em: <[http://www.scielo.br/scielo.php?pid=S0100-40422006000100021&script=sci\\_arttext](http://www.scielo.br/scielo.php?pid=S0100-40422006000100021&script=sci_arttext)>. Acesso em: 15 jul. 2011.
- BEZERRA, J.C.B. et al. Molluscicidal activity against *Biomphalaria glabrata* of the Brazilian cerrado medicinal plants. **Fitoterapia**, v.73, n.5, p.428-430, 2002.
- FERREIRA, A.L.A. et al. Effect of lycopene on doxorubicin-induced cardiotoxicity: an echocardiographic, histological and morphometrical assessment. **Basic & Clinical Pharmacology & Toxicology**, v.101, n.1, p.16-24, 2007. Disponível em: <<http://onlinelibrary.wiley.com/doi/10.1111/j.1742-7843.2007.00070.x/pdf>>. Acesso em: 15 jul. 2011. doi: 10.1111/5.1742-7843.2007.00070.x.
- GRANADOS-PRINCIPAL, S. et al. New advances in molecular mechanisms and the prevention of adriamycin toxicity by antioxidant nutrients. **Food and Chemical Toxicology**, v.48, p.1425-1438, 2010. Disponível em: <[www.elsevier.com/locate/foodchemtox](http://www.elsevier.com/locate/foodchemtox)>. Acesso em 30 jun. 2011. doi: 10.1016/j.fct.2010.04.007.
- HAGERMAN, A.E. **The tannin handbook**. Oxford: Miami University, 2002. Acesso em: 10 set. 2011. Online. Disponível em: <[www.users.muohio.edu/hagermae](http://www.users.muohio.edu/hagermae)>.
- IQBAL, M. et al. Protective effects of telmisartan against acute doxorubicin-induced cardiotoxicity in rats. **Pharmacological Reports**, v.60, n.3, p.382-390, 2008. Disponível em: <[http://www.if-pan.krakow.pl/pjp/pdf/2008/3\\_382.pdf](http://www.if-pan.krakow.pl/pjp/pdf/2008/3_382.pdf)>. Acesso em: 07 jul. 2011.
- KARIMIA, G. et al. Protective effects of lycopene and tomato extract against doxorubicin-induced cardiotoxicity. **Iranian Journal of Pharmaceutical Sciences**, v.1, n.2, p.85-90, 2005. Disponível em: <<http://www.ijps.ir/files/PDFfiles/4th%20paper.pdf>>. Acesso em: 10 set. 2011.
- KHAN, M. et al. Protective effect of spirulina against doxorubicin-induced cardiotoxicity. **Phytotherapy Research**, v.19, n.12, p.1030-1037, 2005. Disponível em: <[http://www.ccmr.res.in/newccmb/publications/webres/pdf/ssingh/pap\\_7.pdf](http://www.ccmr.res.in/newccmb/publications/webres/pdf/ssingh/pap_7.pdf)>. Acesso em: 30 jun. 2011. doi: 10.1002/ptr.1783.
- LIMA, A. **Caracterização química, avaliação da atividade antioxidante in vitro e in vivo, e identificação dos compostos fenólicos presentes no pequi (Caryocar brasiliense, Camb.)**. 2008. 219f. Tese (Doutorado em Ciências Farmacêuticas) – Universidade de São Paulo, SP.

- MIGUEL, M.P. **Ação do extrato etanólico da casca de pequi em cérebros de ratos submetidos à isquemia e reperfusão.** 2011. 90f. Tese (Doutorado em Ciências Veterinárias) – Universidade Federal de Goiás, GO.
- NEWMAN, S.J. et al. Sistema urinário. In: MCGAVIN, M.D.; ZACHARY, J.F. **Bases da patologia em veterinária.** 4.ed. Rio de Janeiro: Elsevier, 2009. Cap.11, p.655.
- PAULA-JÚNIOR, W. et al. Leishmanicidal, antibacterial, and antioxidant activities of *Caryocar brasiliense* Cambess leaves hydroethanolic extract. **Brazilian Journal of Pharmacognosy**, v.16, p.625-630, 2006. Disponível em: <<http://www.scielo.br/pdf/rbfar/v16s0/a07v16s0.pdf>>. Acesso em: 30 jun. 2011.
- PEREIRA, F.E.L. Etiopatogênese geral das lesões. In: BRASILEIRO FILHO, G. **Bogliolo patologia.** 7.ed. Rio de Janeiro: Guanabara Koogan, 2006. Cap.3, p.24-26.
- PETRY, R.D. et al. Doseamento do teor de flavonóides totais em extratos hidroalcoólicos de *Passiflora alata Dryander* (maracujá). **Revista Brasileira de Farmácia**, v.79, n.1/2, p.7-10, 1998.
- PONTES, J.C.D.V. et al. Anatomopathological study of cardiomyopathy induced by doxorubicin in rats. **Acta Cirúrgica Brasileira**, v.25, n.2, p.137-143, 2010. Disponível em: <<http://www.scielo.br/pdf/acb/v25n2/a03v25n2.pdf>>. Acesso em: 30 jun. 2011.
- ROESLER, R. et al. Atividade antioxidante de frutas do cerrado. **Ciência e Tecnologia de Alimentos**, v.27, n.1, p.53-60, 2007. Disponível em: <<http://www.scielo.br/pdf/cta/v27n1/09.pdf>> Acesso em: 30 jun. 2011.
- SANTOS, A.C.S. et al. Cardioncologia: anormalidades eletrocardiográficas em pacientes com cardiomiopatia pós-uso de doxorubicina. **Revista da Sociedade de Cardiologia do Estado do Rio de Janeiro**, v.22, n.5, p.281-288, 2009. Disponível em: <[http://sociedades.cardiol.br/socerj/revista/2009\\_05/a2009\\_v22\\_n05\\_02asantos.pdf](http://sociedades.cardiol.br/socerj/revista/2009_05/a2009_v22_n05_02asantos.pdf)>. Acesso em: 30 jun. 2011.
- SOUSA, M.G. **Função cardíaca de cães submetidos ao transplante autólogo de células-tronco hematopoéticas em dois modelos experimentais de cardiomiopatia.** 2007. 151f. Tese (Doutorado em Ciências Agrárias e Veterinárias) – Universidade Estadual Paulista, Campus de Jaboticabal, Jaboticabal, SP.
- SOUZA, N.N.F. et al. Avaliação ecocardiográfica da cardiotoxicidade aguda induzida por doxorubicina em ratos. **Revista Brasileira de Ecocardiografia e Imagem Cardiovascular**, v.22, n.3, p.20-25, 2009. Disponível em: <<http://departamentos.cardiol.br/sbc-depeco/publicacoes/revista/2009/Revista03/05-avaliacao.pdf>>. Acesso em: 30 jun. 2011.
- TUROLLA, M.S.R.; NASCIMENTO, E.S. Informações toxicológicas de alguns fitoterápicos utilizados no Brasil. **Revista Brasileira de Ciências Farmacêuticas**, v.42, n.2, p.289-306, 2006. Disponível em: <<http://www.scielo.br/pdf/rbcf/v42n2/a15v42n2.pdf>>. Acesso em: 30 jun. 2011.
- XIN, Y.F. et al. Alleviation of the acute doxorubicin-induced cardiotoxicity by *Lycium barbarum* polysaccherides through the suppression of oxidative stress. **Food and Chemical Toxicology**, v.49, p.259-264, 2011. Disponível em: <<http://www.sciencedirect.com/science/article/pii/S0278691510006526>>. Acesso em: 30 jun. 2011. doi: 10.1016/j.fct.2010.10.028.