

Cirrose hepática: aspectos morfológicos relacionados às suas possíveis complicações. Um estudo centrado em necropsias

Primeira submissão em 04/07/04
Última submissão em 22/11/04
Aceito para publicação em 22/11/04
Publicado em 20/02/05

Hepatic cirrhosis: morphologic aspects related to its possible complications. A study focused on necropsies

Vivian Helena Iida¹; Thiago Junqueira A. da Silva¹; Aloísio Souza F. da Silva²;
Luiz Fernando F. da Silva³; Venancio A. F. Alves⁴

| unitermos | resumo |
|------------------|--|
| Cirrose hepática | <p>Introdução: A cirrose hepática é muito prevalente em nosso meio, cursando freqüentemente com complicações como insuficiência e carcinoma hepatocelulares e hipertensão portal. Objetivos: Analisar os aspectos clínicos e morfológicos das cirroses, relacionando-os com os principais padrões histológicos e suas complicações. Material e método: Entre 35 fígados cirróticos provenientes de necropsias realizadas no Serviço de Verificação de Óbitos da Capital (SVOC-SP), estudados em cortes seqüenciais a cada centímetro, dois padrões anatomopatológicos predominaram: os associados a hepatites crônicas e os decorrentes de esteato-hepatites. Resultados e discussão: A alta incidência de cirrose em necropsias (7,1%), com freqüente detecção de macronódulos (62,8%) e de carcinoma hepatocelular (CHC) (37,1%), aponta para a relevância dessas questões em saúde pública. A análise histológica demonstrou o encontro de neoductos, agressão biliar e siderose com maior freqüência na hepatite crônica que na esteato-hepatite. Conclusões: Essa abordagem sistemática nos espécimes necroscópicos permitiu-nos a identificação de elevada freqüência de cirrose em necropsias do SVOC e, em especial, daquelas decorrentes de hepatites crônicas, aspecto de interesse sanitário. A freqüente detecção de CHC, além de constituir modelo para futuros estudos sobre o surgimento dessas neoplasias, demonstra ser uma das principais complicações da cirrose avançada, qualquer que seja sua causa.</p> |
| Hepatite crônica | |
| Fígado gorduroso | |
| Esteato-hepatite | |
| Necropsia | |
| Macroscopia | |
| Histopatologia | |

abstract

key words

Background: Liver cirrhosis is a common chronic disease that frequently runs with complications such as hepatocellular insufficiency, portal hypertension and hepatocellular carcinoma. Objectives: To assess clinical and morphologic aspects of cirrhosis, establishing its associations with major histologic patterns and complications. Material and method: 35 cirrhotic livers obtained from SVOC-SP necropsies were studied, resulting in 2 distinct lesion patterns: cirrhosis associated to chronic hepatitis, and that related to steatohepatitis. The data obtained were mutually and individually analyzed according to each group. Results and discussion: High incidence of cirrhosis in necropsies (7,1%) and high prevalence macronodules (62,8%) and of HCC (37,1%) among cirrhotic livers were observed, as when compared to previous studies. The histological analysis demonstrated a higher incidence of biliary aggression, hepatocyte siderosis, and hepatocyte neoducts in post-hepatitis cirrhosis. Conclusions: This systematic approach to necroscopic specimens from the Necroscopy Public System yielded the detection of high frequency of cirrhosis, especially related to viral chronic hepatitis, with a potential impact in Public Health. High frequency of hepatocellular carcinoma, besides offering a model for future studies on hepatocarcinogenesis, clearly shows HCC as a major complication of cirrhosis.

*Liver cirrhosis
Chronic hepatitis
Fatty liver
Autopsy
Gross analysis
Histopathology*

1. Acadêmico do sexto ano de graduação da Faculdade de Medicina da Universidade de São Paulo (FMUSP).
2. Médico formado em Patologia pelo Hospital das Clínicas (HC)/FMUSP.
3. Médico residente em Patologia do HC/FMUSP.
4. Professor-associado do Departamento de Patologia da FMUSP.

Introdução

A cirrose hepática, caracterizada pela substituição difusa da estrutura hepática normal por nódulos de estrutura anormal circundados por fibrose, é o estágio final comum de uma série de processos patológicos hepáticos de diversas causas, como o etilismo, as hepatites crônicas virais e auto-imunes, além daquelas de ordem metabólica, vascular ou biliar (**Tabela 1**). É uma das doenças crônicas mais importantes em nosso meio, tendo sido responsável por 39.889 internações hospitalares em 1997, com um gasto total de R\$ 11.562.892,57⁽³⁾. Nesse mesmo ano, a mortalidade foi de 12,6 por 100 mil habitantes no Brasil – 16,51 por 100 mil no estado de São Paulo⁽³⁾. Em 1996, as maiores taxas foram verificadas na faixa etária de 50 a 74 anos, e na região metropolitana de São Paulo houve pico de 48,3 óbitos por 100 mil habitantes na faixa de 65 a 69 anos⁽⁵⁾.

A evolução do paciente cirrótico é insidiosa, geralmente assintomática ou marcada por sintomas inespecíficos (anorexia, perda de peso, fraqueza, osteoporose e outros) até fases avançadas da doença, dificultando o diagnóstico precoce. A maioria das mortes por cirrose é conseqüente a insuficiência hepatocelular, complicações decorrentes da hipertensão portal ou desenvolvimento de carcinoma hepatocelular (CHC).

A insuficiência hepatocelular pode resultar de uma súbita e maciça destruição hepática (como na hepatite fulminante viral ou por drogas) ou, mais freqüentemente, da agressão progressiva aos hepatócitos, como ocorre na cirrose. Seja qual for a evolução, 80% a 90% da capacidade funcional do fígado deve estar acometida para que ocorra falência hepática, tamanha a reserva funcional desse órgão. Entre as diversas conseqüências clínicas da insuficiência hepatocelular, podemos ressaltar a icterícia, a hipoalbuminemia, a alteração do metabolismo de estrogênios, a coagulopatia e a encefalopatia hepática.

A hipertensão portal é definida como um aumento do gradiente de pressão entre as veias porta e hepática (ou veia cava inferior) acima de 5 ou 6mmHg. Pode ser classificada em: a) pré-hepática; b) intra-hepática (pré-sinusoidal, sinusoidal e pós-sinusoidal); c) pós-hepática. A

causa intra-hepática predominante é a cirrose, constituindo a maioria dos casos de hipertensão portal. Esta complicação tem importantes conseqüências clínicas, destacando-se a formação de curtos-circuitos porto-sistêmicos, ascite, hemorragias digestivas, esplenomegalia congestiva e encefalopatia hepática.

A associação entre cirrose hepática e CHC é enfatizada em muitas publicações^(6,7,9), e o processo cirrótico pode determinar uma condição pré-neoplásica independentemente de sua etiologia^(2,10,12). O CHC é um dos tumores malignos mais freqüentes do aparelho digestório, sendo o sétimo colocado no mundo entre os homens e o nono entre as mulheres⁽¹⁴⁾. É a sétima causa de morte entre as neoplasias primárias⁽⁴⁾. Sua incidência e suas associações etiológicas têm, contudo, ocorrências variadas nas diferentes regiões do planeta. As manifestações clínicas do CHC são inespecíficas, tardias e variam conforme o seu comportamento biológico e as síndromes paraneoplásicas associadas, explicando a dificuldade do diagnóstico precoce. Quando detectado a partir delas, seu prognóstico é sombrio, com sobrevida inferior a um ano.

Objetivos

Estudar aspectos macro e microscópicos das cirroses e sua associação com os principais padrões histológicos de lesão hepática crônica (hepatite crônica ou esteato-hepatite).

Material e método

Este trabalho teve por base o estudo de necropsias realizadas no Serviço de Verificação de Óbitos da Capital (SVOC) no período de março de 2002 até junho de 2003. A partir dessas, casos de cirrose hepática em indivíduos com idade superior a 20 anos foram coletados pelos autores.

Um universo de 117 fígados provenientes de necropsias realizadas no SVOC foi analisado. O primeiro conjunto de casos, composto por 70 fígados examinados seqüencialmente para a caracterização da freqüência de cirroses, gerou cinco casos (7,1%), que foram incluídos no estudo. Tal informe foi complementado pela análise de 1,2 mil relatórios seqüenciais de necropsias realizadas no mesmo serviço em 2003, encontrando-se informe de 84 cirroses (7%). O segundo conjunto, composto por 47 fígados de pacientes falecidos durante internação no Hospital das Clínicas da Faculdade de Medicina da Universidade de São

Tabela 1 Etiologia da cirrose (Brandão, 1995)

| | |
|----------------------|-----|
| HVC + etilismo | 30% |
| HVC | 25% |
| Cirrose criptogênica | 18% |
| Outras causas | 27% |

Paulo (HC/FMUSP), selecionados em função de alterações macroscópicas à necropsia, gerou 30 casos que foram incluídos no estudo.

Após a seleção, as peças anatômicas foram fixadas em formalina e submetidas a secções seriadas com espessura entre 0,5 e 1 cm, à procura de alterações macroscópicas que se destacassem do restante do parênquima. Em seguida, as secções mais representativas, bem como cada lesão identificada à macroscopia, foram fotografadas individualmente, através de uma câmera digital Olympus (modelo DL600) ou Sony (modelo Cyber-shot 3.3).

Análise macroscópica

O protocolo foi aplicado prospectivamente, caracterizando os aspectos macroscópicos das peças selecionadas para o estudo, sendo eles: fibrose (ausência x presença; septos finos x grossos); cirrose (micronodular, macronodular ou mista; *focal*, incompleta ou completa); ausência ou presença de esteatose, colestase, congestão, trombose portal, necrose ou infartos; cor do parênquima; macronódulos (número, confluência, tamanho e cor).

Análise microscópica

A histologia foi avaliada através de cortes histológicos das lesões e outras amostras representativas do parênquima cirrótico, corados pela hematoxilina-eosina, coloração de Perls para ferro e tricrômico de Masson, além da impregnação de fibras reticulínicas pela prata pelo método de Gomori. As variáveis morfológicas avaliadas foram: níveis ausente, leve, moderado, ou acentuado de congestão sinusoidal, colestase, grau geral de fibrose e hialinos de Mallory; graus 0 a 4 de siderose, fibrose sinusoidal, neoductos e esteatose; hepatite crônica (estadiamento); ausência ou presença de cirrose, folículos linfóides, citoplasma em vidro fosco e agressão biliar (proliferação ductular biliar marginal, neutrófilos, cilindros biliares). Os macronódulos foram subdivididos em não-neoplásicos x neoplásicos; benignos x malignos primários x metástases.

Agrupamento dos casos

Padrão anatomopatológico

Todos os casos selecionados para o estudo foram analisados quanto ao padrão anatomopatológico e classificados em dois grandes grupos, o de cirroses associadas a hepatites crônicas e o daquelas ligadas às esteato-hepatites, conforme os seguintes critérios:

- **Esteato-hepatites** – Englobam esteatoses macro e microvacuolares, fibrose perivenular, balonização e necrose de hepatócitos em áreas centrolobulares, infiltrado inflamatório e número variável de hepatócitos com material hialino denso e acidófilo em seu citoplasma (hialino de Mallory). Macroscopicamente, são relatadas como mais freqüentemente associadas a cirroses micronodulares. O desenvolvimento de esteato-hepatite relaciona-se freqüentemente ao etilismo crônico, podendo também se ligar a outras causas como diabetes *mellitus*, dislipidemias e obesidade.
- **Hepatites crônicas** – O diagnóstico histológico se aplica aos quadros de comprometimento difuso do fígado por infiltrado inflamatório portal, predominantemente linfocitário, com quantidade variável de histiócitos e plasmócitos concomitantes. Além das alterações portais, existem ainda graus variáveis de lesões parenquimatosas. As principais são as hepatites crônicas virais [vírus da hepatite B (VHB) e vírus da hepatite C (VHC)], hepatites auto-imunes, hepatites crônicas por drogas e os distúrbios genéticos como a Doença de Wilson.

Os casos apresentando concomitância de marcadores histológicos dos dois padrões foram classificados de acordo com as características predominantes.

Apenas um dos 35 casos não pôde ser classificado, mesmo após a avaliação dos dados clínicos disponíveis quanto ao processo etiológico da cirrose, por apresentar características de ambos os grupos de maneira equivalente. Quando realizadas as análises estatísticas comparando esses grupos, tal caso foi excluído.

Análise sorológica

Entre os pacientes previamente internados e cujos dados do prontuário estavam disponíveis, foi anotado o resultado da pesquisa de antígeno de superfície do vírus da hepatite B (AgHBs), indicando infecção presente pelo VHB, e anti-VHC, marcador indireto de infecção pelo VHC. Na ausência desses dados no prontuário, a pesquisa de AgHBs no tecido hepático foi efetuada pelo sistema imunohistoquímico da streptavidina-biotina-peroxidase (LSAB+, DakoCytomation, USA).

Ingestão alcoólica

Foi pesquisada nos dados do prontuário, quando disponível, ou através da entrevista realizada pelos profissionais do SVOC-SP com os familiares dos indivíduos necropsiados.

Análise da ocorrência de complicações do processo cirrótico

A ocorrência de complicações da cirrose foi pesquisada no prontuário, no caso de pacientes previamente internados no HC, ou através do atestado de óbito, no caso daqueles que não dispunham de prontuário médico. Para tais comparações, foram excluídos os casos nos quais não foi possível esclarecer tal ocorrência.

Análise estatística

As informações obtidas através do estudo das variáveis clínicas e morfológicas geraram dados qualitativos, que foram categorizados em escala ordinal ou nominal⁽¹⁵⁾. A associação dos dados qualitativos entre os grupos foi pesquisada através do teste do qui-quadrado (não-paramétrico), sendo considerada uma relevância estatística de $p < 0,05$. Após aplicação do teste, a relação foi pesquisada com base no valor residual padronizado para identificação de tendência da diferença.

Para realização dos cálculos estatísticos foi utilizado o software SPSS, versão 10.0 (SPSS Inc., 2000).

Os protocolos para os pareceres das comissões de ética do HC/FMUSP, do SVOC-SP e do Departamento de Patologia/FMUSP foram devidamente aprovados para a realização do estudo.

Resultados e discussão

Aspectos gerais

Foram incluídos 35 casos, sendo 27 (77,1%) do sexo masculino, com média de idade de 57,6 anos (30 a 83 anos).

A padronização histológica definiu os grupos de hepatites crônicas (22 casos ou 62,9%) e esteato-hepatites (12 casos ou 34,3%). Do total de casos, apenas um não foi alocado em qualquer um desses grupos, não apresentando padrão morfológico nem causa plenamente caracterizada.

Dez casos (28,6%) apresentaram reações sorológicas negativas; dois (5,7%) mostraram-se positivos apenas para VHB; 11 (31,5%), apenas para VHC; um (2,7%) para VHB e VHC; e 11 (31,5%) sem dados sorológicos. Estes foram testados para a presença do AgHBs no tecido por imunohistoquímica, todos com resultados negativos.

Dos dez casos com exames sorológicos negativos, cinco foram classificados como esteato-hepatites, atribuindo sua causa a diabetes *mellitus* ou etilismo; quatro foram iden-

tificados como hepatites crônicas, ocorrendo um caso de cirrose hepática relacionada à doença de Wilson (não ficaram claros os processos etiológicos dos outros três casos); um caso não pôde ser classificado, embora se tratasse de um indivíduo etilista.

Dezessete casos (48,6%) apresentavam história positiva para etilismo; 16 (45,7%), negativa. Não foi possível a obtenção desses informes em dois casos (5,7%).

A frequência de cirrose nesta casuística foi de 7,1% entre os fígados examinados na rotina do SVOC-SP. Ainda que tenha partido de um estudo significativamente menor, essa prevalência de fígados cirróticos é de um modo notável maior que aquela verificada por um estudo retrospectivo prévio⁽¹⁶⁾, em que 2,7% das necropsias revisadas apresentavam cirrose hepática (**Figura 1**). Considerando que na nossa análise de prevalência foram excluídos os fígados provenientes do HC/FMUSP (ou seja, foi considerada apenas a amostra obtida da população geral) e que aquele trabalho foi igualmente realizado no SVOC, também estudando os casos necropsiados da população geral, é sugerido que essa diferença reflita um aumento real da frequência de cirrose na população.

Outro achado de interesse foi o encontro de 22 casos de cirrose associada a hepatites crônicas, contra apenas 12 ligadas a esteato-hepatites. Como não há evidência da redução de alcoolismo na população, parece que o aumento do número de cirroses se deva a uma elevação na participação de causas virais no seu desenvolvimento em nosso meio.

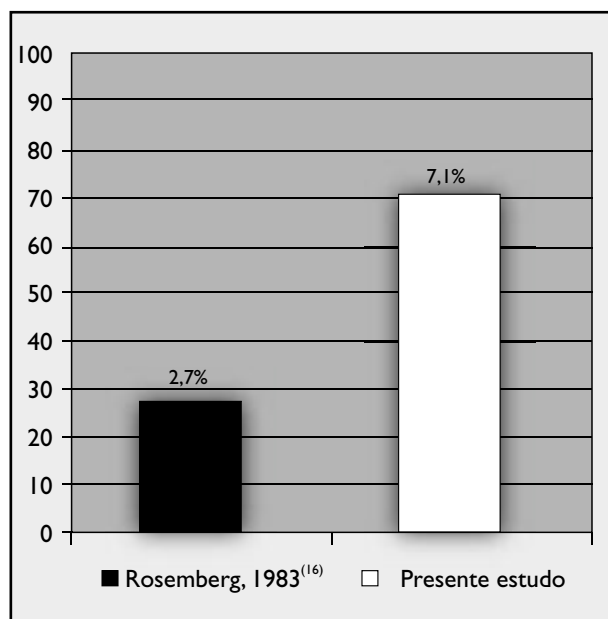


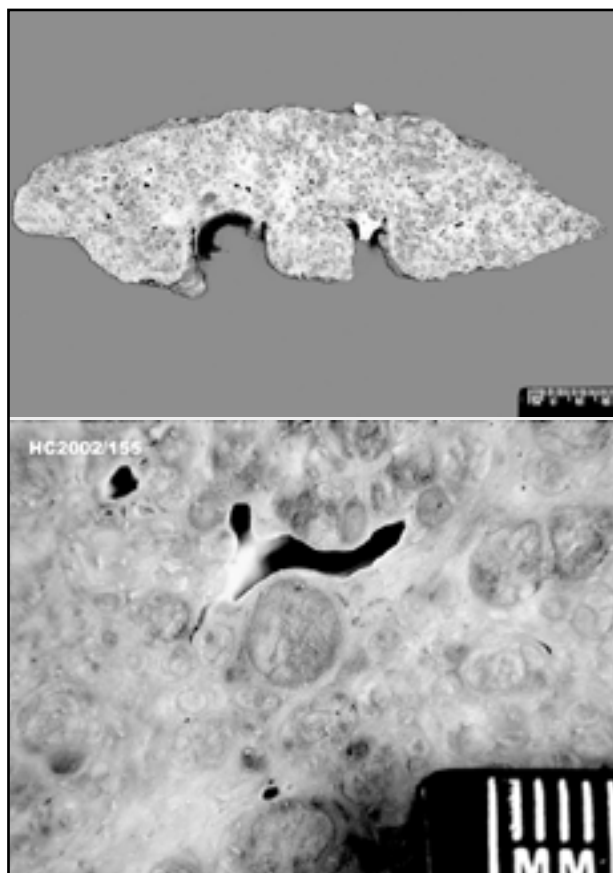
Figura 1 – Frequência de casos de cirrose no SVOC/SP

Complicações da cirrose

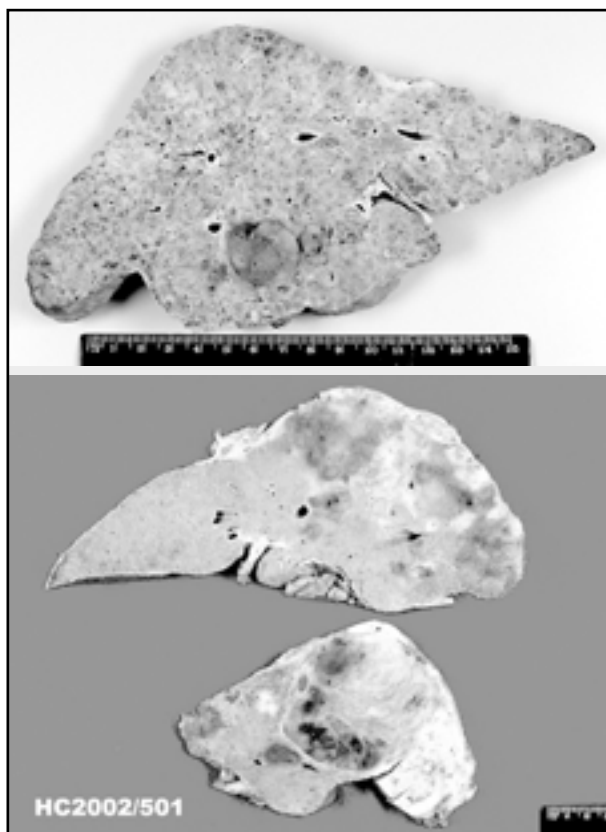
Macronódulos e CHC

A dissecação criteriosa aqui descrita permitiu a detecção de macronódulos em 22 casos (62,86%), sendo oito diagnosticados como nódulos macrorregenerativos ou como displásicos (22,86%) (**Figuras 2 e 3**) e 13 como carcinomas hepatocelulares (37,1%) (**Figuras 4 e 5**). Um achado digno de nota foi o encontro de um caso de colangiocarcinoma, em um paciente com cirrose associada a esteato-hepatite. Em um dos casos de CHC, surpreendeu-se a concomitância de carcinoma epidermóide de base de língua metastático no fígado cirrótico.

Em recente tese de doutorado (Mello, E 2002), em nosso departamento, utilizando fígados cirróticos provenientes de explantes, foram encontrados 13 casos de CHC em uma amostra de 61 fígados (21,3%)⁽¹³⁾. Como o rigoroso método de busca de nódulos neoplásicos do presente estudo nos foi ensinado pelo próprio autor dessa tese, atribuímos a proporção ainda maior de CHC aqui detectada ao progressivo desenvolvimento de neoplasias ao longo da história natural da cirrose, sendo que o estudo de necropsias reflete etapa



Figuras 2 e 3 – Macronódulos regenerativos



Figuras 4 e 5 – Carcinoma hepatocelular

ainda mais avançada que aquela em que se encontram os pacientes ao serem transplantados (**Figura 6**).

Quanto às outras complicações da cirrose (**Tabela 2**), a hipertensão portal isolada ocorreu em oito casos (22,9%) e a insuficiência hepatocelular isolada, em cinco (14,3%). Havia registro de ambas em 12 casos (34,3%), estando ausentes em outros cinco (14,3%). Não foi possível a obtenção de dados sobre a existência dessas complicações em cinco casos (14,3%). Para aqueles que não apresentavam sinais de hipertensão portal ou insuficiência hepatocelular no momento do óbito, as causas de morte foram broncopneumonia (dois casos) e sepse (dois casos, sendo um decorrente de apendicite supurada e outro de pancreatite aguda necro-hemorrágica).

Caracterização do grupo das hepatites crônicas

Os 22 casos selecionados apresentaram distribuição de sexo semelhante àquela verificada na amostra total (77,3% masculina e 33,7% feminina). Quanto à idade, 59,1% dos pacientes tinham entre 30 e 59 anos. Retomando os dados específicos, a análise sorológica foi negativa em quatro casos (18,2%) e positiva apenas para VHB em dois (9,1%) e apenas para VHC em 11 (50%). Em um caso estavam

presentes ambos os vírus, e em quatro (18,2%) os dados sorológicos eram desconhecidos (sendo negativa a pesquisa de AgHBs no tecido por imuno-histoquímica). História de etilismo estava presente em dez casos (45,4%) (Tabela 3). Em nove (40,9%) foi detectada a presença de neoplasia primária (CHC).

Evidências de hipertensão portal estavam presentes em seis casos (27,3%), e de insuficiência hepatocelular em três (13,6%). Ambas ocorreram simultaneamente em oito casos (36,4%) e estavam ausentes em dois (9,1%). Não havia dados sobre a ocorrência de complicações em três casos (13,6%) (Figura 7).

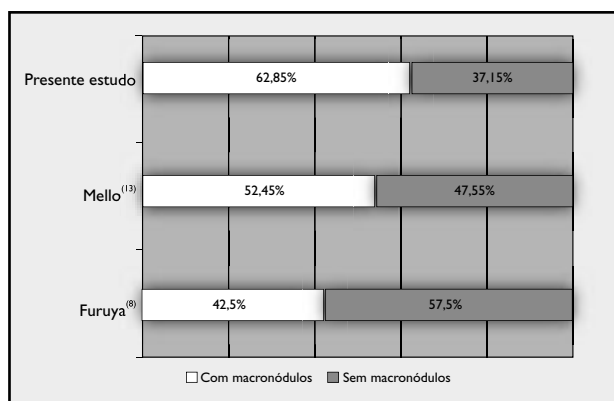


Figura 6 – Frequência de fígados cirróticos com macronódulos

Tabela 2 Complicações (n = 35)

| | |
|------------------------|-----|
| Insuficiência hepática | 14% |
| Hipertensão portal | 23% |
| Ambas | 35% |
| Nenhuma | 14% |
| Sem história | 14% |

Tabela 3 Hepatite crônica (n = 22)

| | |
|----------------------------------|-----|
| VHC | 22% |
| VHB | 9% |
| VHC + etilismo | 22% |
| VHC + VHB + etilismo | 5% |
| Vírus não-definido | 23% |
| Vírus não-definido + etilismo/DM | 14% |
| Wilson | 5% |

Caracterização do grupo das esteato-hepatites

Entre os 12 casos, nove (75%) eram do sexo masculino. O pico de idade foi de 60 a 79 anos (58,3%). A análise sorológica foi negativa em cinco casos (41,7%) e desconhecida em sete (58,3%), nos quais a imuno-histoquímica para AgHBs resultou negativa. Havia história positiva de etilismo em cinco (41,7%). Três casos (25%) apresentavam história de diabetes *mellitus*. Um (8,3%) apresentava obesidade como forte suspeita etiológica. Neoplasia primária foi detectada em quatro casos (30%), sendo que três (25%) foram diagnosticados como CHC e um como colangiocarcinoma. Quanto às complicações, a hipertensão portal ocorreu em dois casos (16,7%) e a insuficiência hepatocelular, em um (8,3%). Ambas ocorreram juntas em quatro casos (33,3%), e estavam ausentes em três (25%). A presença dessas complicações não pôde ser avaliada em dois casos (16,7%) (Figura 8).

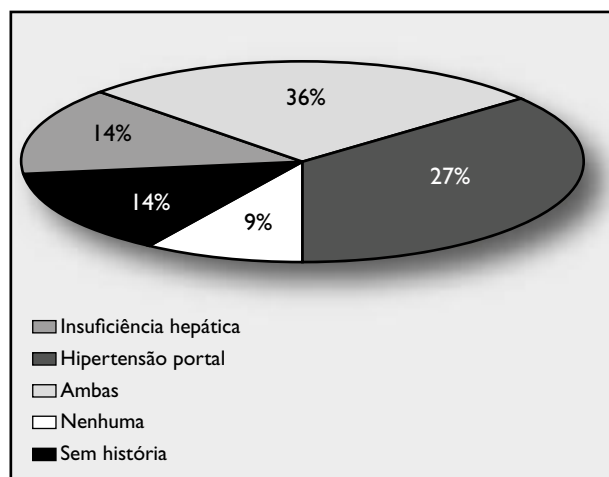


Figura 7 – Complicações na hepatite crônica

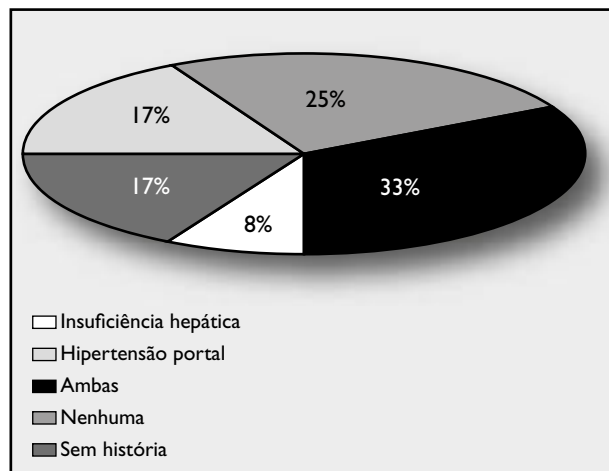


Figura 8 – Complicações na esteato-hepatite

Variáveis morfológicas

Entre as variáveis morfológicas macroscópicas, o presente estudo destaca a inacurácia diagnóstica da classificação de cirrose baseada apenas no tamanho de nódulos (micro-nodular; macronodular; mista), uma vez que, embora 13 dos 22 casos de padrão hepatítico (59,1%) apresentassem cirrose macronodular ou mista, conforme o esperado, esse também foi o padrão verificado em cinco dos 12 casos de esteato-hepatites (41,7%), caracterizando ausência de diferenças estatisticamente significantes entre os grupos ($p = 0,516$). Os septos finos foram mais encontrados nas cirroses por esteato-hepatites [dez em 12 casos (83,3%) *versus* 13 em 22 (59,1%), naquelas associadas à hepatite crônica], mas tal diferença não atingiu significância estatística ($p = 0,247$) (Figura 9). Por outro lado, os septos grossos foram predominantes em seis cirroses associadas ao padrão de hepatite crônica e em nenhuma associada a esteato-hepatite.

Quanto às variáveis microscópicas, não seria válida a comparação de diferenças nos critérios pelos quais se definem os grupos aqui formados, já que essas são intrínsecas. É, contudo, interessante observar que, entre os casos associados à hepatite crônica, os critérios de atividade inflamatória nos compartimentos septal/perisseptal/parenquimatoso mostraram elevada frequência de graus 2 e 3, mesmo nesse momento já terminal da cirrose. Isso é compatível com o fato da casuística desse grupo apresentar importante prevalência de VHC, situação em que o trabalho anterior de Alves⁽¹⁾ já havia constatado um progressivo aumento da atividade em paralelo à progressão da doença⁽¹⁾. Ressalte-se que, no presente estudo, apenas

um caso não foi classificável num dos dois grandes grupos (hepatite crônica ou esteato-hepatite), permanecendo como criptogênico.

Por outro lado, os corpúsculos de Mallory, descritos como típicos da esteato-hepatite (e de fato há uma distinção entre os grupos indicada por $p = 0,006$), foram relevantes em três casos de hepatite crônica (nota-se que um dos pacientes apresentava história de etilismo e outro, antecedente de diabetes). Da mesma forma, enquanto esteatose microscópica foi bem mais exuberante nas esteato-hepatites ($p = 0,037$), seu encontro nas hepatites crônicas não foi desprezível (graus 2 ou 3 em três casos, tendo um deles sorologia de hepatite C positiva; nos outros dois, esse dado não estava disponível). Tais achados, além de indicarem que os parâmetros histológicos, individualmente, não são patognomônicos, corroboram estudos recentes que sugerem ser a esteatose um possível efeito citopático de alguns dos tipos de VHC⁽¹⁰⁾. Mesmo quando infectados por outros genótipos virais, os pacientes podem, inclusive, apresentar fatores que contribuam para o desenvolvimento de esteato-hepatite, seja ela alcoólica ou não.

Entre as variáveis não-participantes da definição dos padrões morfológicos, a agressão ao epitélio biliar ($p = 0,004$) foi significativamente mais freqüente nas hepatites crônicas. O encontro de neoductos também foi mais freqüente nas cirroses associadas a hepatites crônicas, mas não atingiu significância estatística ($p = 0,173$). Esses neoductos são provavelmente constituídos por hepatócitos, que tendo origem em comum com os ductos biliares nas células-mãe ou *stem cells* do tecido hepático, no ambiente de agressão inflamatória e regeneração tissular, reproduzem-se de maneira anômala nas hepatites crônicas⁽¹⁷⁾. A siderose em hepatócitos também mostrou tendência à associação com hepatites crônicas ($p = 0,093$), aspecto anteriormente relacionado a formas de hepatites C com menor grau de resposta à terapêutica antiviral com interferon.

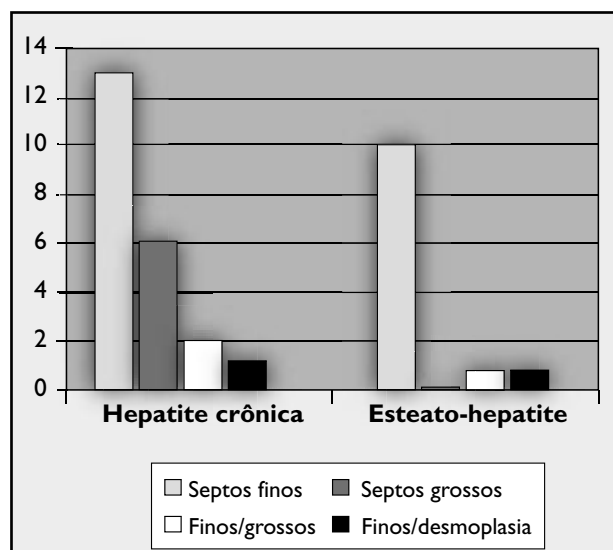


Figura 9 – Caracterização macroscópica de fígados cirróticos

Conclusão

Esta abordagem sistemática a espécimes necroscópicos permitiu-nos a identificação de elevada freqüência de cirrose em necropsias do SVOC/SP e, em especial, naquelas decorrentes de hepatites crônicas, trazendo dados de interesse sanitário pouco disponíveis em nosso meio.

A elevada detecção de CHC nos fígados de cirrose terminal, além de constituir importante modelo para futuros estudos sobre o surgimento e a progressão dessas

neoplasias, demonstra ser uma das principais complicações da cirrose avançada.

A abordagem macroscópica demonstrou que a clássica divisão das cirroses em macronodulares, micronodulares ou mistas não reflete o padrão histopatológico nem se associa diretamente à etiologia, devendo ser continuada a busca

de nuances, como o tipo de septação dominante, para a obtenção de indicadores mais precisos.

Finalmente, o estudo das variáveis histológicas, especialmente as atualmente consideradas *não-definidoras de etiologia*, traz relevantes informações, devendo ser aplicado em futuras casuísticas maiores.

Referências

- ALVES, V. A. F. *Hepatite C crônica: contribuição ao estudo morfológico e imuno-histoquímico*. 1997. Tese (Livro-Docência) – Faculdade de Medicina da Universidade de São Paulo, São Paulo.
- BORZIO, M. et al. Liver cell dysplasia and risk of hepatocellular carcinoma in cirrhosis: a preliminary report. *BMJ*, v. 302, p. 1312, 1991.
- BRASIL. Ministério da Saúde. DATASUS. *Informações de saúde*. Disponível em: <URL: <http://www.datasus.gov.br>>. Acesso em: abril de 2004.
- BRASIL. Ministério da Saúde. INCA. *Atlas de mortalidade*. Disponível em: <URL: <http://www.inca.gov.br>>. Acesso em: abril de 2004.
- BRASIL. Ministério da Saúde. *Sistema de informações sobre mortalidade*. Indicadores e dados básicos 1997. Disponível em: <URL: <http://www.saude.com.br>>. Acesso em: abril de 2004.
- CARRILHO, F. J. *Carcinoma hepatocelular e cirrose hepática: estudo caso-controle de variáveis clínicas, bioquímicas, sorológicas e morfológicas*. 1993. 185p. Tese (Doutorado) – Faculdade de Medicina da Universidade de São Paulo, São Paulo.
- CARRILHO, F. J. et al. Carcinoma hepatocelular. In: GAYOTTO, L. C. C.; ALVES, V. A. F. *Doenças do fígado e vias biliares*. 1. ed. São Paulo: Atheneu, 2001. p. 997-1016.
- FURUYA, K. et al. Macroregenerative nodule of the liver: a clinicopathologic study of 345 autopsy cases of chronic liver disease. *Cancer*, v. 61, n. 1, p. 99-105, 1988.
- GONÇALVES, C. S.; PEREIRA, F. E. L.; GAYOTTO, L. C. C. Hepatocellular carcinoma in Brazil: report of a national survey (Florianópolis, SC – 1995). *Rev Inst Med Trop*, v. 39, p. 165-70, 1995.
- JOHNSON, P. J.; WILLIAMS, R. Cirrhosis and the etiology of hepatocellular carcinoma. *J Hepatol*, v. 4, p. 140-7, 1987.
- KUMAR, D. et al. Hepatitis C vírus genotype 3 is cytopathic to hepatocytes: reversal of hepatic steatosis after sustained therapeutic response. *Hepatology*, v. 36, n. 5, p. 1266-72, 2002.
- LIBBRECHT, L. et al. Predictive value of liver cell dysplasia for development of hepatocellular carcinoma in patients with non-cirrhotic and cirrhotic chronic viral hepatitis. *Histopathology*, v. 39, p. 66-73, 2001.
- MELLO, E. S. *Macronódulos em fígados cirróticos: estudo morfológico com ênfase nos aspectos macroscópicos, proliferação e apoptose*. 2001. 183p. Tese (Doutorado) – Faculdade de Medicina, Universidade de São Paulo, São Paulo.
- PARKIN, D. M.; STJERNESWARD, J.; MUIR, C. S. Estimates of the worldwide frequency of twelve major cancers. *Bull World Health Organ*, v. 62, p. 163-82, 1984.
- PEREIRA, J. C. R. P. *Análise de dados qualitativos: estratégias metodológicas para as ciências da saúde, humanas e sociais*. 1. ed. São Paulo: EDUSP, 1999.
- ROSEMBERG, L. A.; GAYOTTO, L. C. C. *Doenças hepáticas em 61.489 autópsias: estudo retrospectivo*. In: CONGRESSO BRASILEIRO DE HEPATOLOGIA 8. Caldas Novas, 1983.
- WEIDNER, N. et al. Tumor angiogenesis: a new significant and independent prognostic indicator in early-stage breast carcinoma. *J Natl Cancer Inst*, 16; 84(24), p. 1875-87, 1992.

Endereço para correspondência

Thiago Junqueira A. da Silva
Rua Capote Valente 467/51
CEP 05409-0001 – SP
Tel.: (11) 3085-8617
e-mail: tjas@terra.com.br