

# Expressão imuno-histoquímica de p53 na discriminação do comportamento biológico dos tumores de glândulas salivares

Primeira submissão em 18/10/04  
Última submissão em 04/02/05  
Aceito para publicação em 15/02/05  
Publicado em 20/06/05

## Immunohistochemical expression of p53 on the biological behavior of salivary gland tumors

Kelen Christine do Nascimento Souza<sup>1</sup>; Paulo Rogério de Faria<sup>2</sup>; Sérgio Vitorino Cardoso<sup>3</sup>; Luciano Lauria Dib<sup>4</sup>; Ignez Candelori<sup>5</sup>; Adriano Mota Loyola<sup>6</sup>

unitermos	resumo
Proteína p53	<p>Introdução: Mutações no gene <i>TP53</i> têm sido identificadas em várias neoplasias, incluindo as de glândulas salivares (NGS). Entretanto não existe consenso sobre o significado biológico da expressão de p53 nessas lesões. Objetivos: Avaliar a marcação imuno-histoquímica do antígeno p53 em NGS, investigando possíveis diferenças entre lesões benignas e malignas, entre diferentes tipos histológicos e entre tumores malignos que: 1) não desenvolveram metástases; 2) emitiram metástases; e 3) metástases de NGS. Material e método: Foram avaliados 16 casos de adenomas pleomórficos (AP), 17 lesões malignas que não apresentaram metástase durante a preservação (sete carcinomas adenóides císticos [CAC] e dez mucoepidermóides [CM]), 13 tumores malignos que emitiram metástases (nove CAC e quatro CM) e, ainda, 12 metástases regionais ou distantes (cinco CAC e sete CM). Por marcação imuno-histoquímica (estreptavidina-biotina-peroxidase), índices médios de localização do antígeno p53 foram estabelecidos para cada tumor. Para análise, utilizaram-se testes de Mann-Whitney e Kruskal-Wallis, com nível de significância de 5%. Resultados: Foram observadas diferenças estatisticamente significantes nos índices médios de imunomarcagem de p53 entre lesões benignas e malignas (<math>p = 0,03</math>) e entre os diferentes tipos histológicos, notadamente entre o AP e o CM (<math>p = 0,02</math>). Todavia houve marcada sobreposição dos intervalos de índices de expressão entre os grupos testados. Nenhuma diferença de expressão foi observada entre as neoplasias malignas quanto ao seu comportamento metastático. Conclusão: Embora a expressão de p53 tenha sido detectada em todos os subtipos de NGS, a marcação imuno-histoquímica deste antígeno não permitiu discriminar os tumores malignos quanto ao seu comportamento biológico.</p>
Neoplasias de glândulas salivares	
Metástases	
Prognóstico	

## abstract key words

*Background: Mutations in the tumor suppressor gene TP53 have been found in many tumors, including salivary gland neoplasms (SGN). However, there is not consensus about the influence of p53 protein expression on the biological behavior of SGN. Objectives: To compare the expression of p53 between benign and malignant neoplasms, among histologic subtypes of those tumors, and among (1) tumors that did not metastasize; (2) primary lesions that emitted metastasis; and (3) metastasis of SGN, by immunohistochemistry. Material and Method: It was evaluated 16 cases of pleomorphic adenoma (PA), 17 samples of primary malignant tumors that did not metastasize throughout preservation (seven adenoid cystic carcinoma [ACC] and ten mucoepidermoid carcinomas [MC]), 13 malignant neoplasms that emitted metastasis (nine ACC and four MC) and 12 regional or distant metastasis (five ACC and seven MC) by immunohistochemical detection of p53 antigen (streptavidin-biotin-peroxidase method). Statistical analyses were performed by Mann-Whitney and Kruskal-Wallis tests. p value below 0.05 was considered significant. Results: A significant difference between benign and malignant lesions ( $p = 0.03$ ) and among different histological types ( $p = 0.02$ ) was observed, notably between PA and MC. Malignant lesions with distinct biological behavior did not differ according to this analysis. Conclusions: p53 expression was detected in all histological types of salivary gland tumors studied. However, a marked overlapping among the immunostaining rates of investigated lesions was observed. Therefore, this expression did not allow discriminating the biological behavior of malignant tumors.*

P53 proteins  
Salivary gland tumors  
Metastasis  
Prognosis

1. Mestre em Cirurgia Bucomaxilofacial pela Faculdade de Odontologia da Universidade Federal de Uberlândia (UFU).

2. Doutorando em Patologia pela Faculdade de Medicina do Triângulo Mineiro (FMTM).

3. Pós-doutorando do Laboratório de Patologia Bucomaxilofacial da Faculdade de Odontologia da UFU.

4. Doutor em Estomatologia; chefe do Serviço de Estomatologia da Universidade Paulista.

5. Bióloga; responsável técnica pelo Laboratório de Imuno-histoquímica do Hospital de Clínicas da UFU.

6. Doutor em Patologia Bucal; professor de Patologia da Faculdade de Odontologia da UFU.

Apoio financeiro do Conselho Nacional de Desenvolvimento Científico e Tecnológico (CNPq) e da Fundação de Amparo à Pesquisa do Estado de Minas Gerais (FAPEMIG).

## Introdução

Neoplasias benignas e malignas de glândulas salivares são doenças relativamente raras, representando menos de 3% dos tumores de cabeça e pescoço<sup>(22)</sup>. Pouco se conhece sobre os mecanismos que desencadeiam a carcinogênese em glândulas salivares, e o significado de alguns marcadores moleculares de prognóstico nesses tumores permanece por ser esclarecido<sup>(19)</sup>.

O gene supressor de tumor *TP53* é responsável pela síntese de uma fosfoproteína nuclear que regula a proliferação celular através do bloqueio do ciclo celular ou apoptose<sup>(13)</sup>. Vários trabalhos têm mostrado que a perda funcional de TP53 e o conseqüente acúmulo nuclear são eventos críticos na patogênese e na progressão tumoral<sup>(3, 6, 9)</sup>. Outros estudos indicam, ainda, que a superexpressão da proteína p53 em outros tumores (por exemplo, carcinomas de mama, cólon e bexiga) correlaciona-se com diminuição da diferenciação histológica, comportamento biológico mais agressivo e redução da sobrevida dos pacientes<sup>(3, 12)</sup>.

Muitos trabalhos têm estudado o papel de p53 no comportamento biológico dos tumores malignos e benignos de glândulas salivares<sup>(5, 7, 11, 22)</sup>. No entanto, os resultados apresentados até o momento são bastante contraditórios<sup>(6, 10, 16, 21)</sup>. Somado a isso, outros trabalhos têm observado diferenças significativas na expressão de p53 entre tumores metastáticos e não-metastáticos<sup>(5)</sup>.

Praticamente todos os trabalhos têm realizado esta avaliação considerando, previamente, índices variáveis de ponto de corte (5%, 10%, 20%, etc.) para categorização das lesões como positivas ou negativas para p53<sup>(1, 13, 18)</sup>; posteriormente utilizam estes dados para avaliar sua associação ou não com o comportamento biológico. Acreditamos que a melhor abordagem para esta investigação seria a avaliação da expressão a partir do comportamento biológico. Nesse sentido, nossa hipótese seria de que a agressividade das lesões associe-se proporcionalmente à expressão de p53.

Assim, o objetivo deste trabalho foi comparar a expressão de p53 entre neoplasias benignas e malignas de glândulas salivares, avaliando: 1) sua capacidade em discriminar esses dois grupos de lesões; 2) a existência de diferenças na expressão dessa proteína entre os diferentes tipos histológicos dessas neoplasias; e 3) o poder em discriminar lesões malignas primárias não-metastáticas, metastáticas e metastatizantes.

## Material e métodos

Cinquenta e oito casos de neoplasias benignas e malignas de glândulas salivares, diagnosticadas e tratadas entre os anos de 1968 e 2002, provenientes dos Laboratórios

de Patologia Cirúrgica das Faculdades de Odontologia e Medicina da Universidade Federal de Uberlândia (UFU) e do Centro de Tratamento e Pesquisa do Hospital do Câncer A. C. Camargo, foram coletados para esse estudo. Como procedimento de rotina dessas instituições, os fragmentos teciduais são fixados em formalina tamponada a 4% e incluídos em parafina. Após a confecção de novos cortes, todas as amostras foram reavaliadas histopatologicamente para confirmação diagnóstica, segundo os critérios da Organização Mundial da Saúde (OMS)<sup>(20)</sup>.

Em seguida, o comportamento biológico dos tumores foi avaliado especificamente em relação à ocorrência de metástases (regionais ou à distância), confirmadas por exames complementares (por imagem e/ou biópsia), a partir da recuperação de dados de prontuário. O período médio de seguimento foi de 6,9 anos (desvio-padrão de  $\pm 5,7$  anos), variando de dois a 19 anos. Assim, os casos foram classificados da seguinte forma:

- neoplasias benignas: adenomas pleomórficos (AP); e
- neoplasias malignas: carcinomas adenóides císticos primários que não emitiram metástases (CACpnm) após o período de acompanhamento (quatro cribriforme-tubulares, quatro cribriformes); carcinomas adenóides císticos primários que emitiram metástases (CACpm) (três tubulares, quatro cribriformes, três sólidos); metástases de carcinomas adenóides císticos (mCAC) (três ocorreram no pulmão, uma em linfonodo e outra em pele); CMpnm (seis de baixo grau; um de grau intermediário e três de alto grau); carcinomas mucoepidermóides primários que emitiram metástases (CMpm) (quatro lesões de alto grau de malignidade); e metástases de carcinomas mucoepidermóides (mCM) (seis em linfonodos e uma em pulmão), conforme apresentado na **Tabela 1**.

Ensaio imuno-histoquímico para detecção do antígeno p53 foram realizados em cortes histológicos de 3 $\mu$ m de espessura, dispostos em lâminas histológicas previamente tratadas com organossilano, seguindo-se a técnica de estrep-tavidina-biotina-peroxidase padrão, brevemente descrita a seguir. Após desparafinação em xilol e reidratação em soluções aquosas de álcool etílico, realizou-se recuperação antigênica em solução de etilenedinitrilotetraacetato (EDTA) (1mM, pH 8), em ambiente de microondas (três ciclos de cinco minutos cada, em potência máxima). Após bloqueio de atividade endógena da peroxidase (solução aquosa de H<sub>2</sub>O<sub>2</sub> a 10V), incubou-se o anticorpo primário (clone DO7, Dako Co., Carpinteria, EUA), na titulação de 1:250, por 18 horas a 4°C em câmara úmida. A reação foi revelada com diaminobenzidina (Sigma Co., S. Louis, EUA) e contraco-rada com hematoxilina de Harris. Como controle negativo, omitiu-se o anticorpo primário, não sendo então evidenciada nenhuma marcação nos casos avaliados. Fragmentos

de carcinoma ductal de mama, com expressão de p53 previamente conhecida, foram utilizados como controles positivos. Para avaliação da imunomarcção, campos histológicos, observados com ocular microscópica que permitia ampliação de 40 vezes, escolhidos aleatoriamente dentro da lesão, foram digitalmente fotografados e transferidos para um microcomputador. Nas imagens então disponíveis, eram observadas todas as células neoplásicas disponíveis em cada campo, somando-se os valores obtidos até que pelo menos mil células tumorais tivessem sido avaliadas. Considerou-se marcação positiva coloração nuclear de intensidade superior à marcação de fundo. A avaliação da imunomarcção foi realizada simultaneamente por dois observadores (KCNS, PRF). Em seguida, foram construídos índices de imunomarcção baseados na percentagem de células positivas em relação ao número total de células contadas.

Finalmente, os índices médios de imunomarcção foram analisados comparativamente: 1) entre as neoplasias benignas e malignas primárias (não importando se emitiram ou não metástases) com o emprego do teste *U* de Mann-Whitney; 2) entre todos os tipos histológicos de neoplasias primárias pelo teste de Kruskal-Wallis; e 3) entre as neoplasias malignas primárias não-metastatizantes,

metastatizantes e as metástases (não importando o tipo histológico), também pelo teste Kruskal-Wallis. Foram consideradas significativas probabilidades de igualdade entre os grupos menores que 5%.

O presente protocolo foi previamente aprovado pelo Comitê de Ética do Centro de Tratamento e Pesquisa do Hospital do Câncer A. C. Camargo e da UFU, sob os registros de números 420/02 e 051/2002, respectivamente.

## Resultados

A descrição dos resultados é apresentada na Tabela 1.

Os adenomas pleomórficos (AP, lesões benignas) apresentaram menor marcação do antígeno p53 quando em comparação com o conjunto de lesões malignas, tanto em termos de índices médios quanto do número de lesões positivas para a imunomarcção (Tabela 1). A diferença entre os índices médios de marcação foi estatisticamente significativa ( $p = 0,03$ ).

A observação dos índices médios de imunomarcção dos diferentes tipos histológicos de tumores primários evidenciou que os AP apresentaram o menor nível de

**Expressão imuno-histoquímica do antígeno p53 em neoplasias de glândula salivar agrupadas segundo o tipo histológico e a ocorrência ou não de metástases**

**Tabela 1**

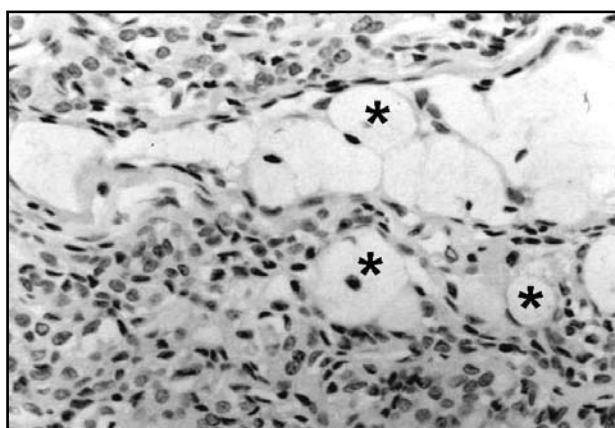
Neoplasias	n	%m	Imunomarcção de p53	
			Média ( $\pm$ dp)	Varição
Adenomas pleomórficos	16	56,3	4,8% ( $\pm$ 6,5%)	0-20,1%
Malignas primárias	30	76,6	12,6% ( $\pm$ 14,1%)	0-65,6%
Malignas primárias, não-metastatizantes	17	76,4	11,6% ( $\pm$ 9,5%)	0-26,2%
Malignas primárias, metastatizantes	13	76,9	13,9% ( $\pm$ 18,8%)	0-65,6%
Metástases	12	75	15,3% ( $\pm$ 19,1%)	0-60,7%
CACp (CACpnm + CACpm)	16	62,5	8,6% ( $\pm$ 9,7%)	0-25,9%
CACpnm	7	57,2	9,6% ( $\pm$ 11,4%)	0- 24,4%
CACpm	9	66,7	7,8% ( $\pm$ 8,8%)	0-25,9%
mCAC	5	80	9,8% ( $\pm$ 13%)	0- 31,1%
CMp (CMpnm + CMpm)	15	92,8	18,1% ( $\pm$ 16,8%)	0-65,6%
CMpnm	10	90	13% ( $\pm$ 8,3%)	0-26,2%
CMpm	4	100	27,7% (29,1%)	4,6%-65,6%
mCM	7	71,4	19,3% ( $\pm$ 22,6%)	0,1%-60,7%

CACp = carcinomas adenóides císticos primários; CACpnm = carcinomas adenóides císticos primários não-metastatizantes; CACpm = carcinomas adenóides císticos primários metastatizantes; mCAC = metástases de carcinomas adenóides císticos; CMp = carcinomas mucoepidermóides primários; CMpnm = carcinomas mucoepidermóides primários não-metastatizantes; CMpm = carcinomas mucoepidermóides primários metastatizantes; mCM = metástases de carcinomas mucoepidermóides; n = número de casos avaliados; %m = percentual de casos reativos para p53.

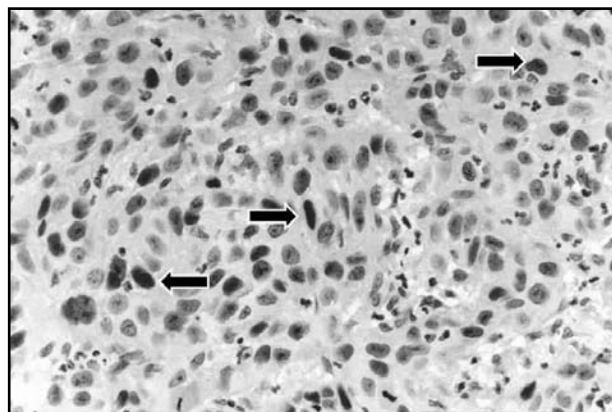
expressão, seguidos pelos carcinomas adenóides císticos (CAC) e, finalmente, pelos carcinomas mucoepidermóides (CM) (Tabela 1). A análise dessas diferenças revelou-se estatisticamente significativa ( $p = 0,02$ ). O refinamento dessa investigação pelo teste de Dunn mostrou que tal diferença era particularmente devida à maior expressão de p53 nos CM em relação aos AP. Conforme apresentado na (Tabela 1), metade dos casos de CM era de lesões de alto grau de malignidade, em que o componente epidermóide predomina e onde o índice médio de imunolocalização de p53 foi mais que o dobro daquele observado nas lesões de baixo grau (Figuras 1 e 2). De qualquer maneira, o gráfico da Figura 3 mostra que ocorreu grande interposição entre todas as lesões quando as amostras foram dispostas individualmente. Em relação aos diferentes subtipos histológicos das lesões malignas, não observamos diferenças estatisticamente significativas (Tabela 2).

Finalmente, ao compararmos as neoplasias malignas caracterizadas pelo seu comportamento biológico duran-

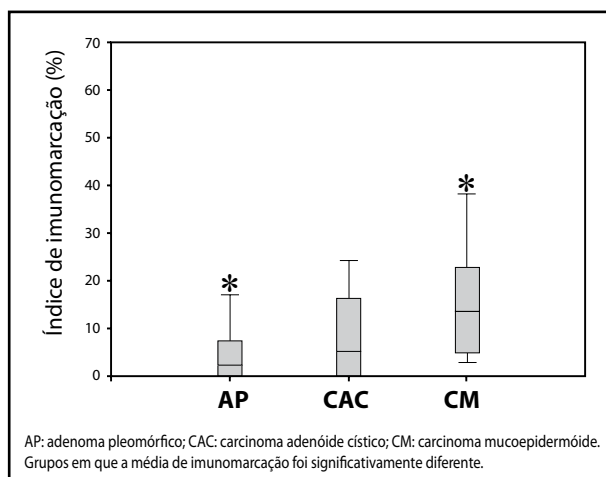
te o período de seguimento, não observamos diferenças significativas entre os grupos de lesões primárias não-metastatizantes, metastatizantes e de lesões metastáticas ( $p = 0,98$ ) (Tabela 1).



**Figura 1** – Ausência de imunolocalização do antígeno p53 em carcinoma mucoepidermóide de baixo grau de malignidade demonstrada pela presença de várias células mucosas, como as marcadas por asteriscos (estreptavidina-biotina-peroxidase, aumento original de 400x)



**Figura 2** – Carcinoma mucoepidermóide de alto grau de malignidade apresentando inúmeras células positivas para a imunomarcação do antígeno p53, como as apontadas pelas setas (estreptavidina-biotina-peroxidase, aumento original de 400x)



**Figura 3** – Distribuição de neoplasias primárias de glândula salivar segundo o tipo histológico e o índice de imunomarcação

**Tabela 2** Expressão imuno-histoquímica do antígeno p53 em neoplasias de glândula salivar agrupadas segundo tipo e subtipo histológicos

Diagnóstico	Subtipo histológico	Número de amostras	Imunomarcação média de p53 (%)
CAC	Tubular	2	0,1
	Cribriforme/tubular	3	9,1
	Cribriforme	8	9,2
	Sólido	3	12,2
CM	Baixo grau	6	11,9
	Grau intermediário	1	14,51
	Alto grau	7	21,8

CAC: carcinoma adenóide cístico; CM: carcinoma mucoepidermóide.

## Discussão

Muitos trabalhos publicados até o momento procuraram avaliar o significado da expressão imuno-histoquímica de p53 em tumores de glândula salivar. Entretanto não foi identificada na literatura, até o presente momento, uma clara orientação quanto à utilização de p53 como marcador de comportamento biológico destas lesões<sup>(15)</sup>. Uma das limitações mais significativas das investigações sobre esse assunto é o fato de não existirem, ainda, valores limítrofes (*pontos de corte*) de expressão de p53 que possam efetivamente separar os tumores quanto ao seu comportamento biológico. Várias abordagens têm sido propostas em que os autores procuraram investigar a aplicabilidade de diversos pontos de corte na avaliação da intensidade de marcação (negativa, fraca, moderada ou intensa) ou, mais freqüentemente, de percentuais de expressão (1%, 5%, 10% ou, ainda, 20%) na discriminação de comportamentos biológicos distintos<sup>(11, 18, 21)</sup>. Nestes estudos, os autores categorizavam a expressão de p53, considerando positivas as lesões cujos índices de marcação alcançavam um valor mínimo de reatividade. Todavia, com esta metodologia, não tem sido possível identificar diferenças significativas no padrão de expressão de p53 que sejam aplicáveis na discriminação de lesões com comportamentos agressivos, traduzidos por recidivas ou metástases.

Em função desta limitação, o presente trabalho propôs uma abordagem diferenciada para a avaliação do significado da imunomarcagem desta proteína supressora tumoral. Assim, ao invés de compararmos grupos positivos ou negativos para expressão de p53, consideramos como parâmetro (*gold-standard*) para o agrupamento dos casos em estudo a variável associada ao comportamento biológico (lesões benignas, lesões malignas, metastatizantes ou não, e as lesões metastáticas). Em seguida, foram comparados os índices médios de imunomarcagem entre os diferentes grupos de lesão.

Nossos resultados mostraram que a reatividade para p53 foi extremamente variável entre os tumores de glândulas salivares. Esta variação ocorreu tanto em relação ao número de lesões reativas quanto ao percentual de reatividade entre as lesões de um mesmo tipo histológico, bem como entre os grupos histologicamente distintos.

Nove dos 16 AP (56,3%) foram positivos para p53. Ohtaké et al.<sup>(16)</sup> observaram imunomarcagem desse antígeno em 56,4% de um grupo de lesões semelhantes, ressaltando que as células positivas geralmente apresentavam ou encontravam-se em áreas de notável pleomorfismo celular,

consideradas por eles *cancerizáveis*. Lazzaro et al.<sup>(12)</sup> encontraram positividade para p53 em 73% dos AP estudados, apesar de 68% deles terem apresentado baixa porcentagem de células reativas. Soini et al.<sup>(21)</sup> observaram positividade em apenas 11% dos casos, e todos apresentando < 1% de células marcadas. Observamos, também, aumento gradativo no número de casos p53 positivos entre os CACpnm (57,2%), CACpm (66,7%) e mCAC (80%), com uma porcentagem média de marcação variando de 7,8% a 9,8%, de forma semelhante a outros autores<sup>(6, 11)</sup>. O número de casos positivos para p53 também foi alto no grupo dos CM: 90% dos CMpnm, 100% dos CMpm e 71,4% dos mCM, com maior porcentagem média de células marcadas entre os CMpm (27,7%) e os mCM (19,3%). Estes valores foram mais elevados que os relatados na literatura<sup>(5, 6, 11, 18, 21)</sup>.

Vale salientar, todavia, que, quando as lesões foram analisadas a partir do percentual médio de expressão para p53, pôde-se observar uma tendência de incremento aparentemente proporcional à agressividade dos tumores (Tabela 1 e Figura 3). Neste sentido, observamos maior expressão de p53 nas neoplasias malignas comparativamente às benignas. Observando a Tabela 1, pode-se verificar que o grupo dos CM (não-metastatizantes, metastatizantes e metástases) apresentou índices de marcação bem superiores àqueles vistos para os outros tipos, sugerindo que possam ter influenciado este resultado. Esta diferença também foi observada quando os tumores foram comparados individualmente entre si (CAC x CM x AP). Todavia, no refinamento desta análise, observamos que a diferença verificada refletiu apenas aquela encontrada entre AP e CM.

Quando analisamos comparativamente os valores percentuais de expressão para p53, considerando separadamente as lesões não-metastatizantes, metastatizantes e as metástases, verificamos que não foi possível identificar diferenças significativas. Contudo, as diferenças de expressão de p53 entre as lesões do grupo de CM (CMpnm, CMpm, mCM) foi notavelmente maior que as verificadas para as lesões do grupo dos CAC (CACpnm, CACpm, mCAC). Procurando encontrar uma explicação para este achado, verificamos que entre as lesões CMpm e mCM encontrava-se maior número do subtipo alto grau, cujo componente epidermóide predomina (Figuras 1 e 2). Neste sentido, é possível que a presença de células epidermóides tenha sido determinante da maior expressão de p53<sup>(1, 12, 21)</sup>. Sabe-se que a expressão de p53 tem sido encontrada num percentual relativamente alto nos carcinomas epidermóides, independentemente de sua origem<sup>(4, 8)</sup>. Paralelamente, podemos observar que nos CAC nos e AP, cuja morfo-histogênese está

vinculada a uma diferenciação glandular mais expressiva, os índices de marcação foram mais baixos. Estes dados podem sugerir que a expressão de p53 esteja relacionada ao padrão de diferenciação tumoral. Para tanto, estudos adicionais devem ser conduzidos para investigar esta hipótese.

Vale ressaltar, por outro lado, o fato de não ter sido possível identificar intervalos distintos de valores percentuais de reatividade (refletidos pelo percentual médio) a partir do quais pudéssemos visualizar objetivamente estas diferenças de evolução clínica. Esta dificuldade pode ser visualizada na Figura 3, que mostra a interposição dos valores de desvio-padrão entre os grupos. Estas observações reforçam aquelas já descritas na literatura, colocando a expressão de p53 como um parâmetro pouco confiável na discriminação de grupos de tumores com diferentes comportamentos.

Vários autores têm observado ausência de associação entre a expressão de p53 e as alterações no gene *TP53* em tumores de glândulas salivares de diferentes tipos histológicos. Da mesma forma, não puderam identificar relação entre as alterações gênicas e o comportamento biológico para estas lesões<sup>(11, 14, 17, 19, 22)</sup>. Kiyoshima et al.<sup>(11)</sup> mostraram que, apesar das alterações gênicas em *TP53* terem sido

pouco freqüentes nos CAC e nos CM, somente os CAC que apresentaram mutações em *TP53* mostraram relação entre recorrência e metástase. Este fato também foi constatado por outros autores<sup>(10, 17)</sup>, o que aponta para um baixo grau de confiabilidade no uso destes parâmetros para definir comportamento biológico tumoral.

Finalmente, acreditamos que a dificuldade da utilização da expressão de p53 como marcador de comportamento biológico nestas lesões possa ser reflexo da complexidade de sua modulação. Diversas alterações mutacionais e epigenéticas podem atuar neste contexto, interferindo na função de p53 ou de moléculas relacionadas, tais como mdm2, p16, p14 e p21<sup>(2, 7, 8, 14)</sup>.

Em conclusão, nosso estudo mostrou que a expressão de p53, embora baixa, ocorre nos tumores de glândulas salivares. Observamos, também, a existência de diferença na expressão média de p53 entre as neoplasias benignas e malignas, especialmente entre AP e CM. Entretanto, em função da notável sobreposição dos índices de marcação entre as lesões, acreditamos que a avaliação da expressão de p53 para neoplasias de glândulas salivares não seja um parâmetro confiável na discriminação de seu comportamento biológico.

## Referências

1. ALVES, F. A. et al. PCNA, Ki-67 and p53 expressions in submandibular salivary gland tumours. *Int J Oral Maxillofac Surg*, v. 33, n. 6, p. 593-97, 2004.
2. ARAÚJO, V. C. et al. Immunohistochemical Mdm2 expression in minor salivary gland tumors and its relationship to p53 gene status. *Oral Oncol*, v. 36, n. 1, p. 67-9, 2000.
3. CHEN, S.-L. et al. P53 is a regulator of the metastasis suppressor gene Nm23-H1. *Mol Carcinog*, v. 36, v. 4, p. 204-14, 2003.
4. DEVANEY, K. O. et al. Pretreatment pathologic prognostic factors in head and neck squamous cell carcinoma. *Ann Otol Rhinol Laryngol*, v. 106, n. p. 983-8, 1997.
5. DOI, R. et al. Expression of p53 oncoprotein increases intratumoral microvessel formation in human salivary gland carcinomas. *J Oral Pathol Med*, v. 28, n. 6, p. 259-63, 1999.
6. GALLO, O. et al. P53 oncoprotein expression in parotid gland carcinoma is associated with clinical outcome. *Cancer*, v. 75, n. 8, p. 2037-44, 1995.
7. GASCO, M.; CROOK, T. The p53 network in head and neck cancer. *Oral Oncol*, v. 39, n. 3, p. 222-31, 2003.
8. HOQUE, M. O. et al. Dysfunction of the p53 tumor suppressor pathway in head and neck cancer. *Int J Oncol*, v. 21, n. 1, p. 119-26, 2002.
9. IDE, F. et al. Reduction of p53 dosage renders mice hypersensitive to 7,12-dimethylbenz(α)anthracene-induced salivary gland tumorigenesis. *Anticancer Res*, v. 23, n. 1A, p. 201-4, 2002.
10. KÄRJÄ, V. J. et al. Expression and mutations of p53 in salivary gland tumors. *J Oral Pathol Med*, v. 26, n. 5, p. 217-23, 1997.
11. KIYOSHIMA, T. et al. Expression of p53 tumor suppressor gene in adenoid cystic and mucoepidermoid carcinomas of the salivary glands. *Oral Oncol*, v. 37, n. 3, p. 315-22, 2001.
12. LAZZARO, B. et al. P53 and Ki-67 antigen expression in small oral biopsy specimens of salivary gland tumors. *Oral Surg Oral Med Oral Pathol Oral Radiol Endod*, v. 89, n. 5, p. 613-17, 2000.
13. LIM, J. J. et al. Expression of vascular endothelial growth factor in salivary gland carcinoma and its relation to p53, Ki-67 and prognosis. *J Oral Pathol Med*, v. 32, n. 9, p. 552-61, 2003.
14. MANTESSO, A. et al. Mdm2 mRNA expression in salivary gland tumor cell lines. *J Oral Pathol Med*, v. 33, n. 2, p. 96-101, 2004.
15. NORDKVIST, A. et al. Expression and mutation patterns of p53 in benign and malignant salivary gland tumors. *Int J Oncol*, v. 16, n. 3, p. 477-83, 2000.
16. OHTAKÉ, S. et al. Precancerous foci in pleomorphic adenoma of the salivary gland: recognition of focal carcinoma and atypical tumor cells by p53 immunohistochemistry. *J Oral Pathol*, v. 31, n. 10, p. 590-7, 2002.
17. PAPADAKI, H. et al. The role of p53 mutation and protein expression in primary and recurrent adenoid cystic carcinoma. *Hum Pathol*, v. 27, n. 6, p. 567-72, 1996.

18. PEREZ, D. E. C. et al. Salivary gland tumors in children and adolescents: a clinicopathologic and immunohistochemical study of fifty-three cases. *Int J Pediatr Otorhinolaryngol*, v. 68, n. 7, p. 895-902, 2004.
19. PREISEGGER, K. H. et al. Prognostic impact of molecular analyses in adenoid cystic carcinomas of the salivary gland. *Onkologie*, v. 24, n. 3, p. 273-7, 2001.
20. SEIFERT, G.; SOBIN, L. H. *Histological typing of salivary gland tumors*. WHO International histological classification of tumors. 2 ed. Berlin: Springer-Verlag, 1991.
21. SOINI, Y. et al. Low p53 protein expression in salivary gland tumors compared with lung carcinomas. *Virchows Arch A Pathol Anat Histopathol*, v. 421, n. 5, p. 415-20, 1992.
22. WEBER, A. et al. Expression profiles of p53, p63, and p73 in benign salivary gland tumors. *Virchows Arch*, v. 441, n. 5, p. 428-36, 2002.

---

**Endereço para correspondência**

Adriano Mota Loyola  
Laboratório de Patologia Bucomaxilofacial  
Universidade Federal de Uberlândia  
Av. Pará, 1720/bloco HC  
CEP 38405-900 – Uberlândia-MG  
e-mail: adriano@hc.ufu.br