

## Tratamento cirúrgico de um aneurisma primário de veia ilíaca externa

### *Surgical treatment of a primary external iliac vein aneurysm*

Márcio Luís Lucas<sup>1</sup>, Tiago Blaya Martins<sup>1</sup>, Newton Aerts<sup>1,2</sup>

#### Resumo

Aneurismas primários da veia ilíaca são extremamente raros e podem complicar com trombose, embolia pulmonar ou ruptura. Acredita-se que existam apenas 14 casos descritos na literatura. Neste artigo, descrevemos um caso de um jovem de 25 anos, que apresentava edema e cianose do membro inferior esquerdo. A ecografia vascular revelou uma massa cística em fossa ilíaca esquerda. A angiotomografia confirmou o diagnóstico de um aneurisma da veia ilíaca externa esquerda de 3,8 cm, no maior diâmetro. O paciente foi submetido ao tratamento cirúrgico através da ressecção do aneurisma seguida de venorrafia longitudinal. Teve boa evolução pós-operatória, com um seguimento clínico de 44 meses. Houve uma melhora do edema no membro inferior esquerdo, sem complicações tardias.

**Palavras-chave:** aneurisma; veia ilíaca; edema.

#### Abstract

Primary external iliac vein aneurysms are rare and can be complicated by thrombosis, pulmonary embolism, or rupture. To date, there are only 14 cases reported in the literature. In this paper we report a case of a 25-year-old man who presented with left lower limb edema and cyanosis. Vascular ultrasonography revealed a cystic tumor in the left iliac fossa. Computed tomography angiography confirmed that the finding was an external iliac vein aneurysm, measuring 3.8 cm at its largest diameter. The patient underwent surgical treatment with resection followed by longitudinal venorrhaphy, with no complications. After the procedure left limb symptoms improved. The patient has exhibited no late complications over 44 months of follow-up.

**Keywords:** aneurysm; iliac vein; edema.

<sup>1</sup>Santa Casa de Misericórdia de Porto Alegre, Porto Alegre, RS, Brasil.

<sup>2</sup>Universidade Federal de Ciências da Saúde de Porto Alegre - UFCSA, Porto Alegre, RS, Brasil.

Fonte de financiamento: Nenhuma.

Conflito de interesse: Os autores declararam não haver conflitos de interesse que precisam ser informados.

Submetido em: Março 30, 2015. Aceito em: Maio 05, 2015.

O estudo foi realizado na Universidade Federal de Ciências da Saúde de Porto Alegre (UFCSA) e no Serviço de Cirurgia Vascular da Santa Casa de Misericórdia de Porto Alegre, Porto Alegre, RS, Brasil.

## INTRODUÇÃO

Aneurismas venosos são incomuns, sendo extremamente raros os aneurismas primários envolvendo a veia íliaca; podem ser assintomáticos ou complicar com trombose venosa, embolia pulmonar ou ruptura<sup>1-3</sup>. O aneurisma de veia íliaca pode ser primário (sem causa aparente definida) ou secundário a uma obstrução proximal (por exemplo, a Síndrome de May-Thurner), fístula arteriovenosa, trauma ou anomalias cardiovasculares<sup>2</sup>. Existem relatados, até o momento, apenas 14 casos de aneurisma primário da veia íliaca<sup>1-14</sup>, sendo o diagnóstico difícil e o tratamento ainda não padronizado. Neste artigo, relatamos um caso de um jovem de 25 anos com um aneurisma venoso primário envolvendo a veia íliaca externa esquerda, que foi submetido ao tratamento cirúrgico com bom resultado.

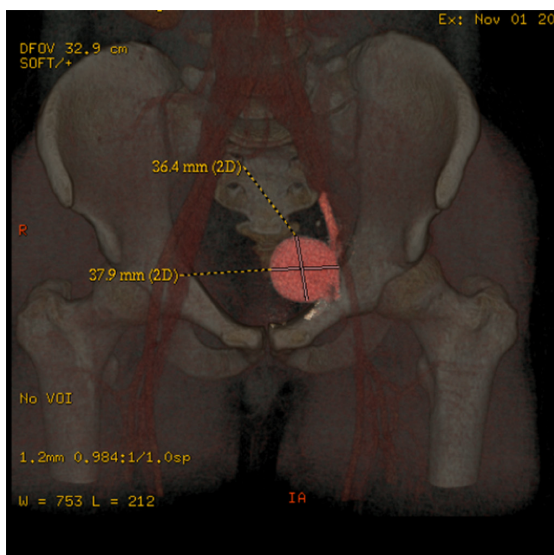


Figura 1. Reconstrução de angiotomografia durante a fase venosa, demonstrando aneurisma volumoso em veia íliaca externa esquerda.

## RELATO DE CASO

Paciente masculino, hígido, de 25 anos de idade interna, via emergência, com quadro espontâneo e insidioso de dor, inchaço e sensação de peso no membro inferior esquerdo. Não tinha história de traumas nem cirurgias prévias. Ao exame clínico, apresentava edema e cianose de todo o membro inferior esquerdo e região glútea ipsilateral. Não havia massa palpável, sopro ou frêmito em todo o abdômen. Os pulsos nos membros inferiores eram simétricos e normais. Os exames laboratoriais não mostraram nenhuma alteração e o exame de ecocolor-Doppler venoso demonstrou uma massa cística fusiforme de aproximadamente 4,0 cm no maior diâmetro, envolvendo a veia íliaca externa esquerda, sem sinais de compressão extrínseca. A angiotomografia, na fase venosa, confirmou o diagnóstico de um aneurisma venoso sacular da veia íliaca externa esquerda de 3,8 cm no maior diâmetro, com pequena quantidade de trombos dentro do saco aneurismático (Figura 1).

O paciente recebeu tratamento anticoagulante com heparina intravenosa até o momento da cirurgia. O acesso cirúrgico foi obtido através de incisão xifopubiana, com identificação e dissecação cuidadosa das porções proximal e distal ao aneurisma, para evitar o risco de embolização (Figura 2a). Após a administração sistêmica de heparina intravenosa, as porções proximal e distal da veia íliaca externa foram pinçadas, sendo realizadas venotomia longitudinal, trombectomia venosa, ressecção do excesso da parede venosa e sutura primária e contínua (venorrafia longitudinal) com fio Prolene 5.0. Após a liberação das pinças, o fluxo venoso foi restabelecido (Figuras 2b e 2c). Não houve nenhuma complicação durante a cirurgia, nem foi observada qualquer anomalia vascular intra-abdominal associada. O exame histopatológico do segmento venoso ressecado não demonstrou alteração específica. O paciente evoluiu sem nenhuma intercorrência durante o período hospitalar, tendo alta no quinto dia após

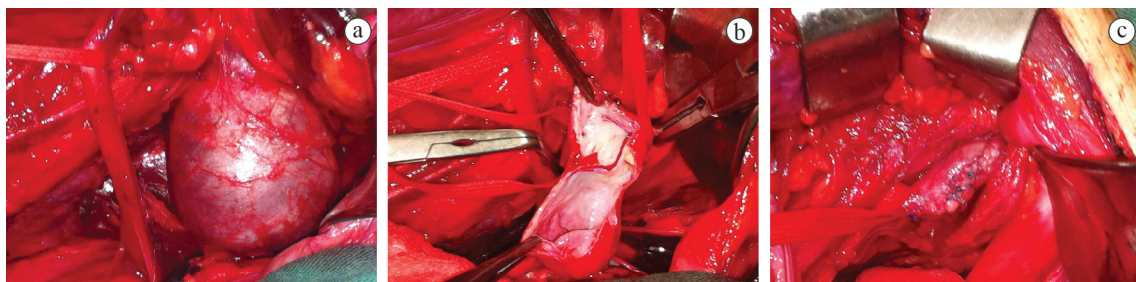


Figura 2. Sequência de fotografias no transoperatório. a) Aneurisma de veia íliaca externa esquerda com reparo das porções proximal e distal. b) Venotomia e ressecção do excesso da parede venosa. c) Aspecto após venorrafia longitudinal.

a cirurgia. No seguimento ambulatorial de 30 dias após a alta hospitalar, observou-se uma diminuição significativa do edema e abolição completa das queixas iniciais do paciente em um seguimento de 44 meses.

## DISCUSSÃO

Os aneurismas da veia íliaca são extremamente raros. Na revisão sistemática de Ysa et al.<sup>2</sup>, foram encontrados, na literatura, 21 casos publicados, sendo que os aneurismas secundários foram os mais comuns, com dez casos relacionados à fistula arteriovenosa, resultante de trauma; dois pacientes com anomalia cardiovascular associada; um paciente era portador de Síndrome de Compressão da Veia Íliaca, e outro desenvolveu um aneurisma após uma lesão térmica da veia íliaca. Na época dessa mesma revisão, existiam apenas sete casos publicados de aneurismas primários<sup>2</sup>. Atualmente, identificamos 14 casos descritos na literatura de aneurisma venoso primário acometendo a veia íliaca, sendo que em oito casos, a veia íliaca externa está envolvida<sup>1-14</sup> (Tabela 1). Nosso paciente, jovem e do sexo masculino, apresentava dor e edema no membro inferior esquerdo como principais queixas. Na revisão dos casos descritos na literatura, a maioria (57%) acometia pacientes masculinos com idade variando de 19 a 69 anos. O restante dos casos publicados (43%) envolvia mulheres com idades entre 14 e 38 anos. A maioria dos pacientes apresentava algum sintoma relacionado ao aneurisma venoso e cinco pacientes (38%) eram assintomáticos. Assim como nosso paciente, as manifestações clínicas mais comuns foram dor e edema (57%) do membro envolvido. Tais sintomas poderiam estar associados a

um aumento da pressão venosa, como já relatado por outros autores<sup>3</sup>. O lado acometido, na grande maioria dos casos, foi o esquerdo (63%), sendo que, em apenas dois pacientes (14%), a veia íliaca direita foi o local do aneurisma, e em outros três pacientes (21,5%), o envolvimento foi bilateral. Embora com pequena quantidade de trombos murais, o aneurisma venoso de nosso paciente não era completamente trombosado, como em alguns casos descritos<sup>1,4,6,7,10,11</sup>. No entanto, em outras situações, o aneurisma pode se apresentar trombosado no momento do diagnóstico<sup>2,3,5,8,9</sup>. Além disso, alguns autores relataram pacientes com quadro clínico de tromboembolismo pulmonar secundário ao aneurisma de veia íliaca<sup>4,12,14</sup>.

Como existem poucos casos descritos, o tratamento desses aneurismas ainda não é padronizado, sendo que várias alternativas podem ser empregadas, dependendo da apresentação clínica do paciente, bem como do tamanho do aneurisma, da extensão da trombose venosa – quando existente – e da presença de circulação colateral. Nosso paciente era jovem e apresentava sintomas importantes, sem trombose completa do aneurisma venoso. Então, optamos pelo tratamento cirúrgico, com ressecção do aneurisma através da ressecção parcial da parede do aneurisma seguida de venorrafia longitudinal. Essa técnica também foi usada por outros autores com resultados satisfatórios<sup>1,5,10,13</sup>. Em algumas situações, outros autores optaram por ressecção completa do aneurisma e reconstrução venosa com enxerto sintético<sup>3</sup> ou venoso<sup>7</sup>. Aneurismas totalmente trombosados, com pouca manifestação clínica e/ou com rede colateral venosa abundante, podem ser tratados clinicamente

Tabela 1. Casos publicados de pacientes com aneurisma primário de veia íliaca.

Autores	sexo, idade	Clínica	Veia envolvida	Tratamento	Seguimento
Hurwitz & Gelabert <sup>3</sup>	M, 69 anos	dor+edema	íliaca comum E	ressecção + reconstrução	22 meses
Postma et al. <sup>4</sup>	M, 33 anos	dor	íliaca interna E	ligadura	12 meses
Petruni et al. <sup>5</sup>	M, 19 anos	dor	íliaca comum E	ressecção + venorrafia	12 meses
Alatri & Radicchia <sup>6</sup>	M, 39 anos	assintomático	íliaca comum D,E	nenhum	n/d
Fourneau et al. <sup>7</sup>	F, 21 anos	assintomática	íliaca externa E	ressecção + reconstrução	18 meses
Alonso-Perez et al. <sup>8</sup>	M, 67 anos	edema	íliaca comum D,E	ligadura+anticoagulação	16 meses
Banno et al. <sup>1</sup>	F, 20 anos	assintomática	íliaca externa E	ressecção + venorrafia	16 meses
Cañibano et al. <sup>9</sup>	M, 69 anos	edema	íliaca externa E	anticoagulação	1 mês
Ysa et al. <sup>2</sup>	M, 51 anos	febre+edema	íliaca externa D	anticoagulação	3 meses
Kotsis et al. <sup>10</sup>	F, 38 anos	assintomática	íliaca externa E	ressecção + venorrafia	n/d
Humphries & Dawson <sup>11</sup>	F, 32 anos	assintomática	íliaca externa D,E	anticoagulação	n/d
Zou et al. <sup>12</sup>	F, 14 anos	edema	íliaca externa E	anticoagulação	n/d
Ghidirim et al. <sup>13</sup>	M, 59 anos	dor+edema	íliaca comum D	ressecção + venorrafia	36 meses
Hosaka et al. <sup>14</sup>	F, 22 anos	embolia	íliaca externa E	ressecção + venoplastia	n/d
Lucas et al. <sup>15</sup>	M, 25 anos	dor+edema	íliaca externa E	ressecção + venorrafia	38 meses

M= masculino; F= feminino; E= esquerda; D= direita; n/d= não disponível.

através da anticoagulação<sup>2,9,12</sup>. Em situações com trombose extensa, envolvendo o eixo ilíaco-femoral ou nos casos em que o segmento trombosado envolva a veia ilíaca interna, pode-se proceder apenas à ligadura do aneurisma<sup>4,8</sup>.

É de fundamental importância o seguimento clínico desses pacientes, pois as reconstruções venosas podem evoluir com trombose e o paciente pode ter recorrência dos sintomas<sup>3</sup>. Nosso paciente tem seguimento de 44 meses com remissão total das queixas iniciais de edema e dor no membro inferior esquerdo, e o exame de ecocolor-Doppler venoso recente não demonstrou trombose. Dos casos descritos na literatura, com um seguimento clínico variando de 3 a 36 meses, a maioria dos pacientes apresentou melhora significativa dos sintomas; no entanto, algum grau de edema residual pode permanecer, principalmente nos casos em que já houver trombose do aneurisma venoso<sup>2</sup>.

Sob o ponto de vista patológico, a parede do aneurisma venoso pode demonstrar um espessamento e fibrose intimal, bem como uma diminuição do número de células musculares lisas e um espessamento da camada média<sup>1,14</sup>. Exame histopatológico normal também foi verificado por outros autores<sup>3</sup>.

Em conclusão, esta é uma descrição de um caso raro de aneurisma primário de veia ilíaca externa em que o paciente apresentava sintomas de insuficiência venosa do membro inferior esquerdo; foi tratado com sucesso através de ressecção da parede venosa aneurismática seguida de venorrafia longitudinal, sem complicações tardias.

## REFERÊNCIAS

- Banno H, Yamanouchi D, Fujita H, et al. External iliac venous aneurysm in a pregnant woman: a case report. *J Vasc Surg.* 2004;40(1):174-8. <http://dx.doi.org/10.1016/j.jvs.2004.02.043>. PMID:15218481.
- Ysa A, Bustabad MR, Arruabarrena A, Pérez E, Gainza E, Alonso JAG. Thrombosed iliac venous aneurysm: a rare form of presentation of a congenital anomaly of the inferior vena cava. *J Vasc Surg.* 2008;48(1):218-22. <http://dx.doi.org/10.1016/j.jvs.2008.02.008>. PMID:18589237.
- Hurwitz RL, Gelabert H. Thrombosed iliac venous aneurysm: a rare cause of left lower extremity venous obstruction. *J Vasc Surg.* 1989;9(6):822-4. [http://dx.doi.org/10.1016/0741-5214\(89\)90092-X](http://dx.doi.org/10.1016/0741-5214(89)90092-X). PMID:2724468.
- Postma MP, McLellan GL, Northup HM, Smith R. Aneurysm of the internal iliac vein as a rare source of pulmonary thromboembolism. *South Med J.* 1989;82(3):390-2. <http://dx.doi.org/10.1097/00007611-198903000-00029>. PMID:2922632.
- Petrunic M, Kruzic Z, Tonkovic I, Augustin V, Fiolic Z, Protrka N. Large iliac venous aneurysm simulating a retroperitoneal soft tissue tumour. *Eur J Vasc Endovasc Surg.* 1997;13(2):221-2. [http://dx.doi.org/10.1016/S1078-5884\(97\)80024-X](http://dx.doi.org/10.1016/S1078-5884(97)80024-X). PMID:9091160.
- Alatri A, Radicchia S. [Bilateral aneurysm of the common iliac vein: a case report]. *Ann Ital Med Int.* 1997;12(2):92-3. PMID:9333318.
- Fourneau I, Reynders-Frederix V, Lacroix H, Nevelsteen A, Suy R. Aneurysm of the iliofemoral vein. *Ann Vasc Surg.* 1998;12(6):605-8. <http://dx.doi.org/10.1007/s100169900208>. PMID:9841694.
- Alonso-Pérez M, Segura RJ, Vidal ED. Thrombosed aneurysm of the infrarenal vena cava: diagnosis and treatment. *J Cardiovasc Surg.* 2002;43(4):507-10. PMID:12124563.
- Cañibano C, Acín F, Martínez E, Medina FJ, Bueno A, Lopez A. Primary iliac venous aneurysm: a case report and review of the literature. *Angiologia.* 2007;59:277-82. [http://dx.doi.org/10.1016/S0003-3170\(07\)75054-X](http://dx.doi.org/10.1016/S0003-3170(07)75054-X).
- Kotsis T, Mylonas S, Katsenis K, Arapoglou V, Dimakakos P. External iliac venous aneurysm treated with tangential aneurysmatectomy and lateral venorrhaphy: a case report and review of the literature. *Vasc Endovascular Surg.* 2008;42(6):615-9. <http://dx.doi.org/10.1177/1538574408320171>. PMID:18662910.
- Humphries MD, Dawson DL. Asymptomatic bilateral external iliac vein aneurysms in a young athlete: case report and literature review. *Vasc Endovascular Surg.* 2010;44(7):594-6. <http://dx.doi.org/10.1177/1538574410366488>. PMID:20519280.
- Zou J, Yang H, Ma H, Wang S, Zhang X. Pulmonary embolism caused by a thrombosed external iliac venous aneurysm. *Ann Vasc Surg.* 2011;25(7):982.e15-8. <http://dx.doi.org/10.1016/j.avsg.2011.03.013>. PMID:21680142.
- Ghidirim G, Mişin I, Gagauz I, Condraţchi E. [Iliac venous aneurysm: a case report and review of literature]. *Chirurgia.* 2011;106(2):269-72. PMID:21698869.
- Hosaka A, Miyata T, Hoshina K, Okamoto H, Shigematsu K. Surgical management of a primary external iliac venous aneurysm causing pulmonary thromboembolism: report of a case. *Surg Today.* 2014;44(9):1771-3. <http://dx.doi.org/10.1007/s00595-013-0776-1>. PMID:24201597.
- Lucas ML, Martins TB, Aerts N. Tratamento cirúrgico de um aneurisma primário de veia ilíaca externa. *J. Vasc. Bras.* No prelo.

### Correspondência

Márcio Luís Lucas

Rua Passo da Pátria, 515/1001, Bela Vista  
CEP 90460-060 - Porto Alegre (RS), Brasil  
E-mail: mlucasvascular@hotmail.com

### Informações sobre os autores

MLL - Cirurgião Vascular, Preceptor do Serviço de Cirurgia Vascular, Santa Casa de Misericórdia de Porto Alegre.  
TBM - Ex-residente em Cirurgia Vascular, Universidade Federal de Ciências da Saúde de Porto Alegre (UFCSA), Serviço de Cirurgia Vascular, Santa Casa de Misericórdia de Porto Alegre.  
NA - Professor Adjunto de Cirurgia Vascular, Universidade Federal de Ciências da Saúde de Porto Alegre (UFCSA); Chefe do Serviço de Cirurgia Vascular, Santa Casa de Misericórdia de Porto Alegre.

### Contribuições dos autores

Concepção e desenho do estudo: MLL  
Análise e interpretação dos dados: MLL, TBM, NA  
Coleta de dados: MLL, TBM  
Redação do artigo: MLL  
Revisão crítica do texto: MLL, TBM, NA  
Aprovação final do artigo: MLL, TBM, NA  
Análise estatística: N/A  
Responsabilidade geral pelo estudo: MLL

\*Todos os autores leram e aprovaram a versão final submetida ao J Vasc Bras.