

Análise crítica das indicações e resultados do tratamento cirúrgico da doença carotídea

Critical analysis of indications and outcomes of surgical treatment for carotid disease

Telmo P. Bonamigo¹, Márcio L. Lucas²

Resumo

O tratamento da doença carotídea tem ganhado enfoque nos últimos anos, principalmente com o advento da técnica endovascular, que defende o emprego da angioplastia e *stent* de carótida (CAS), principalmente em pacientes considerados de “alto risco” para a endarterectomia carotídea (ECA). Através da revisão bibliográfica, analisamos os resultados do tratamento da lesão carotídea em ambas as técnicas, realizando comentários embasados na experiência pessoal e nos dados da literatura, sobretudo nos pacientes de alto risco. Até o presente momento, não há evidência e justificativa para o emprego da CAS em larga escala nos pacientes com doença carotídea, inclusive nas situações de alto risco, tais como nos octogenários. No entanto, acreditamos que a CAS possa ser um coadjuvante no tratamento de pequeno número de pacientes com lesão carotídea (até 4% dos casos), como na presença de pescoço hostil, radioterapia prévia e alguns casos de estenose carotídea alta. Quando realizada com os cuidados técnicos necessários, a ECA ainda continua a melhor opção terapêutica aos doentes com lesão carotídea.

Palavras-chave: Endarterectomia carotídea, angioplastia carotídea com *stent*.

Introdução

A revascularização carotídea para o tratamento de isquemia cerebral – uma transposição da carótida interna para a externa – foi realizada pela primeira vez na Argentina, em 1951, por Carrea et al. A publicação, todavia, só foi realizada em 1955¹. Embora outros tivessem tentado, foi De Bakey quem realizou a primeira endarterectomia carotídea (ECA) com sucesso, em 1953. Seu trabalho seminal, todavia, só foi publicado tardiamente, em 1975². Grande repercussão teve o relato de caso de Eastcott et al., que publicaram o que acreditavam ser o primeiro caso de revascularização cerebral – a ressecção do segmento ateromatoso seguido de anastomose término-terminal da carótida comum com a

Abstract

Treatment of carotid disease has been in focus over the past years, especially with the advent of the endovascular technique, which supports use of carotid angioplasty and stenting (CAS) in “high-risk” patients for carotid endarterectomy (CAE). We analyzed current outcomes of the treatment for carotid disease using both techniques. Furthermore, we performed some comments based on data from the literature, particularly in high-risk patients. We conclude that, up to the present moment, there is no evidence and justification for large use of CAS in patients with carotid disease, even in high-risk patients, such as in octogenarians. However, we believe that CAS could be useful in the treatment of a small number of patients with carotid disease (less than 4%), such as those with hostile neck, previous cervical radiation and in some cases of high carotid stenosis. When performed using the required technical skills, CAE is still the best choice for patients with carotid disease.

Keywords: Carotid endarterectomy, carotid angioplasty/stenting.

interna, sob hipotermia moderada, em 1954³. Nas décadas de 50 e 60, houve uma ampla difusão desse procedimento, a ponto de se chegar à década de 70 com mais de 100.000 procedimentos anuais nos EUA. Este cenário obrigou a Society of Vascular Surgery estadunidense a contratar uma auditoria médica independente liderada pelo neurologista H. Barnett, que concluiu que cerca de 60% das cirurgias carotídeas tinham indicação discutível ou não adequada. No intuito de definir as indicações e os resultados da ECA, foram promovidos dois trabalhos, o *North American Symptomatic Carotid Endarterectomy Trial* (NASCET) e o *European Carotid Surgery Trial* (ECST), estudos bem consolidados e que definiram a indicação dos procedimentos carotídeos^{4,5}.

1. Professor adjunto, Cirurgia Vascular, Fundação Faculdade Federal de Ciências Médicas de Porto Alegre (FFFCMPA), Porto Alegre, RS. Chefe, Serviço de Cirurgia Vascular, Santa Casa de Porto Alegre, Porto Alegre, RS.

2. Cirurgião vascular, Santa Casa de Porto Alegre, Porto Alegre, RS.

Artigo submetido em 14.03.07, aceito em 24.09.07.

J Vasc Bras. 2007;6(4):366-377.

Copyright © 2007 by Sociedade Brasileira de Angiologia e de Cirurgia Vascular

Com a confirmação dos bons resultados da ECA, em comparação ao tratamento clínico (pacientes submetidos ao controle dos fatores de risco e uso de antiagregantes plaquetários), nesses estudos, o número de cirurgias voltou a crescer na década de 90.

Nos últimos anos, com o advento da técnica endovascular, a angioplastia e *stent* de carótida (CAS) tem sido indicada cada vez mais. O complexo industrial tem estimulado a realização de estudos comparativos, com o objetivo de justificar a utilização dessa técnica no tratamento da doença carotídea, sobretudo em pacientes caracterizados como sendo de “alto risco”, nos quais poderia haver uma vantagem competitiva em favor da nova técnica.

Já existem oito estudos comparativos entre as duas técnicas: LEICESTER, WALLSTENT, CAVATAS, LEXINGTON I e II, SAPPHIRE, EVA-3S e o SPACE. No entanto, não há, até o presente momento, nenhuma evidência de superioridade da CAS sobre a ECA⁶⁻¹³.

No Brasil, a prática da cirurgia carotídea tem mais de 40 anos, tendo já sido publicada uma enquete sobre as indicações e sobre quem indicaria o procedimento, se neurologista, cardiologista ou o próprio cirurgião vascular¹⁴. A ampliação do interesse sobre o tema é demonstrada pela publicação de mais de 10 trabalhos no *Jornal Vascular Brasileiro*, sendo que, recentemente, um número acolheu dois editoriais: um deles justificando a indicação da técnica endovascular¹⁵ e outro fazendo basicamente uma descrição dos trabalhos comparativos, com comentários sobre as duas técnicas feitos pelo autor no final do trabalho¹⁶.

O objetivo desta análise é fazer a descrição de dados comparativos entre as duas técnicas, a partir de constatações provindas de ampla análise bibliográfica, associada a considerações, comentários e posições sobre o tratamento da doença carotídea aterosclerótica.

Indicações da endarterectomia carotídea

É importante ressaltar que a ECA é um procedimento com mais de 50 anos. Houve, portanto, tempo necessário para que fossem analisados seus benefícios e limitações a curto, médio e longo prazo. Provavelmente, nenhum outro procedimento cirúrgico foi tão discutido e auditado nos últimos anos como a ECA.

As indicações da ECA foram estabelecidas pelos estudos clássicos NASCET, ECST e o *Veterans Affairs Study* (VA) em pacientes sintomáticos e pelos estudos *Executive Committee for the Asymptomatic Carotid Atherosclerosis Study* (ACAS) e *Asymptomatic Carotid Surgery Trial* (ACST) nos indivíduos assintomáticos^{5,14,17-19}. O risco cirúrgico global de acidente vascular cerebral (AVC) e óbito foi de 5,5% no NASCET, 7,5% no ECST e 1,1% no VA^{4,5,20}, enquanto que no ACAS e no ACST foi de 2,3% e 3,1%, respectivamente.

Tendo em vista os critérios distintos na aferição do grau de estenose pelos estudos NASCET e ECST, o *Carotid Endarterectomy Trialists Collaboration* (CETC) analisou os resultados dos três principais estudos em pacientes sintomáticos, evidenciando um benefício máximo em pacientes sintomáticos com estenose entre 70 e 99% (NNT = 6, significando que necessitariam apenas seis pacientes operados para se evitar um desfecho negativo – AVC)¹⁹. Além disso, verificou-se que certos subgrupos de pacientes têm um maior benefício com a ECA: homens; presença de oclusão contralateral; idade superior a 75 anos; sintomas hemisféricos; placa irregular; e doença intracraniana associada²¹.

Muitos críticos ressaltam que tais estudos não ilustram de maneira fidedigna os resultados da ECA na prática cotidiana. Nesse contexto, foi demonstrado através da análise dos dados da Medicare estadunidense que, entre 1985 a 1996, os índices de AVC e óbito foram de 3% em 61.273 procedimentos realizados em 1985, e de 1,6% em 108.275 procedimentos em 1996²². Nesse mesmo trabalho, os autores também demonstraram que os índices de AVC e óbito tiveram relação com o número de procedimentos realizados por cirurgião, sendo de 1,9% para cirurgiões com mais de 50 procedimentos anuais e de 2,5% para cirurgiões com menos de 20 cirurgias anuais.

Em relação aos estudos envolvendo indivíduos assintomáticos, o ACAS demonstrou benefícios da cirurgia em pacientes masculinos sem co-morbidades significativas, com estenose carotídea igual ou maior que 60%¹⁷. O ACST, publicado em 2004, demonstrou basicamente que a ECA reduziu pela metade o risco de AVC fatal, sendo que tanto os homens quanto as mulheres obtiveram benefício com a cirurgia¹⁹. As implicações clínicas

desses dois estudos foram ressaltadas por Naylor, da Inglaterra: “homens com estenose assintomática entre 60-99% e com boas condições clínicas e idade inferior a 75 anos obtêm benefício com a ECA profilática, sendo que tal benefício é menor nas mulheres”²³.

A seguir, serão apresentadas situações consideradas de alto risco, nas quais a escolha entre dois procedimentos pode ser proposta à luz dos dados publicados nos últimos 10 anos.

Estenose residual ou recorrente

A estenose residual, embora rara, caracteriza uma forma de subtratamento do paciente, pois a placa de aterosclerose não foi removida completamente. O cirurgião anterior manteve uma porção de placa distal, ou fez uma dissecação da placa em plano superficial, não adequado para o objetivo da cirurgia, qual seja a retirada completa da lesão. Exemplo disso está ilustrado na Figura 1. A arteriografia representa a lesão residual de um paciente que havia sido submetido a ECA, cerca de 30 dias antes, em outro serviço. Neste caso, identificamos a presença de lesão residual na artéria carótida interna, sendo realizada endarterectomia, com remoção completa da placa residual (Figura 2). O paciente teve boa evolução pós-operatória e está, atualmente, com 5 anos de seguimento sem complicações tardias.

A estenose recorrente pode ser causada por hiperplasia mio-intimal ou por placa aterosclerótica recorrente. A hiperplasia mio-intimal é caracterizada por uma proliferação fibrosa exuberante. Costuma ser precoce, geralmente entre 6 meses a 2 anos após o procedimento, tendo como característica uma camada superficial lisa, com potencial mínimo de embolização. O diagnóstico geralmente é feito pela ausculta de um sopro carotídeo e pelo eco-Doppler colorido ou angiotomografia. Raramente exige tratamento cirúrgico, embora essa indicação tenha sido exagerada nos últimos tempos.

A placa aterosclerótica recorrente costuma ter apresentação tardia (geralmente após 5 anos da cirurgia). Pode localizar-se na própria área já endarterectomizada, na porção proximal à endarterectomia da carótida comum ou na porção distal da arteriorrafia. Essa tem sido uma das indicações para o tratamento endovascular, mas deve ser considerado que, na lesão arteriorrafia recidivada, a

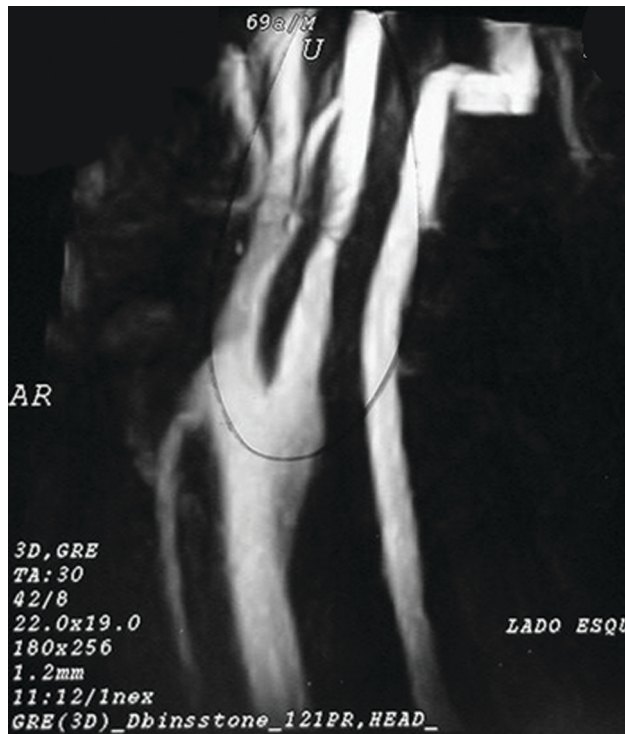

Figura 1 - Estenose residual em paciente operado há 30 dias



Figura 2 - Placa removida de paciente submetido a endarterectomia incompleta prévia

indicação cirúrgica pode também ser bem defendida, se executada por cirurgião experiente, pois o grau de exigência técnica é maior.

Pessoalmente, nos casos de estenose recorrente por uma placa aterosclerótica, utilizamos o acesso convencional, evitando a dissecação direta da porção distal da carótida interna, antes de obter o controle do fluxo

retrógrado pelo cateter de Fogarty. Com essa manobra, evitamos a dissecação exagerada e mais traumática em área com fibrose, que dificulta o procedimento. Se a lesão tardia for uma estenose do óstio da artéria carótida comum, podemos utilizar a endarterectomia proximal com a técnica RIFIFI (endarterectomia retrógrada com uso de anel de Vollmar ocluindo a emergência da carótida comum com cateter de Fogarty)²⁴. Essa exige uma maior experiência do cirurgião. Nos últimos 250 casos tratados por nós, essa técnica foi necessária em cinco doentes (2%), que apresentavam lesão na carótida comum proximal. Não ocorreu nenhum óbito ou AVC no período perioperatório (dados ainda não publicados).

Radioterapia cervical prévia

A lesão geralmente é de difícil acesso pela fibrose difusa e pela maior extensão, gerando dificuldades na dissecação e execução do procedimento. Pode ocasionar um maior número de lesões de nervos cranianos. Para alguns autores, os resultados da ECA em pacientes submetidos previamente à radioterapia têm sido animadores, com índices de morbidade neurológica e mortalidade perioperatória nulas^{25,26}.

No entanto, a CAS pode ser considerada a primeira opção, embora seus resultados a médio prazo não sejam bem conhecidos.

Presença de *kinking* na artéria carótida interna

A existência de um acotovelamento (*kinking*) hemodinamicamente significativo e sintomático, geralmente associado à placa de ateroma da carótida interna proximal, pode exigir tratamento. Suas características anatômicas podem limitar a técnica endovascular. No entanto, o *kinking* pode ser corrigido com a técnica de endarterectomia por eversão, pois geralmente há placa de ateroma proximal e, após a endarterectomia, o reimplante da artéria carótida interna ao nível da bifurcação, com ou sem ressecção de segmento redundante da artéria, oferece resultados muito bons^{27,28}. Na Figura 3, vemos uma imagem transoperatória, e na Figura 4, vemos o controle de um paciente 10 anos após o procedimento, com excelente resultado. Em nossos 250 casos mais recentes, foi constatada a presença de *kinking* em 40 pacientes (16%). Nesses, ocorreu um ataque isquêmico transitório (2,5%) e um óbito no perioperatório (2,5%).

Estenose distal

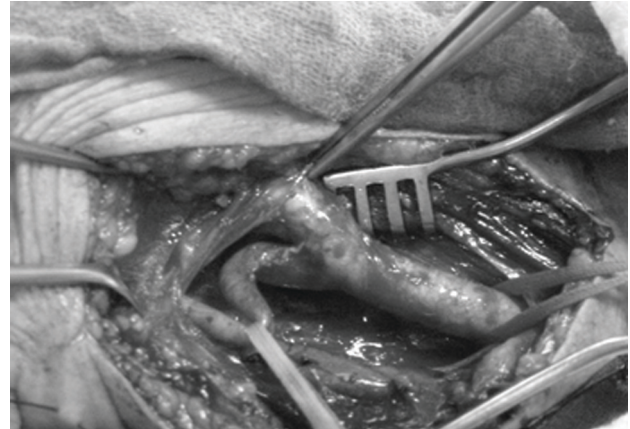


Figura 3 - *Kinking* de artéria carótida interna direita (transoperatório)

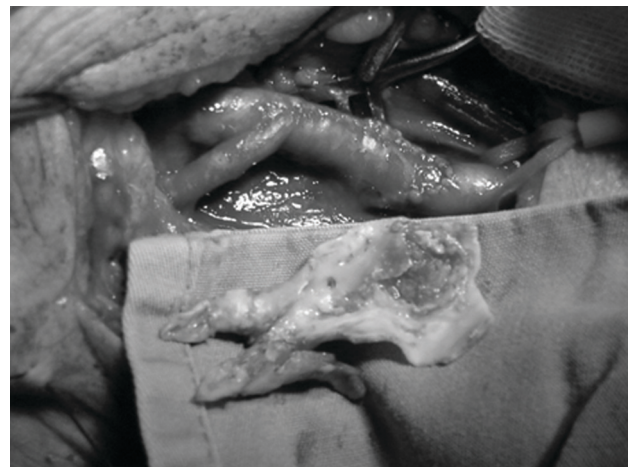

Figura 4 - Resultado após endarterectomia por eversão e reimplante da artéria carótida interna (aspecto da placa removida)

A presença de estenose distal da artéria carótida interna é uma situação pouco freqüente, podendo ser detectada em menos de 5% dos casos operados²⁹. Atualmente, está sendo postulada como uma indicação para o tratamento endovascular, pois a ECA resultaria em maior incidência de lesão de nervos cranianos³⁰. Para evitar esse problema, temos utilizado a técnica do acesso convencional e o controle intraluminal do refluxo, com um cateter de Fogarty colocado em posição distal. Assim, há condições de uma dissecação alta da placa e sua conseqüente remoção, com bom resultado. Outras

Tabela 1 - Resultados da ECA e da CAS em pacientes octogenários

Autor, ano	Técnica	n	AVC e óbito (%)
Chastain et al., 1999 ³³	CAS	24	25%
Roubin et al., 2001 ³²	CAS	66	16%
Hobson et al., 2004 ³⁵	CAS	99	12,1%
Stanziale et al., 2006 ³⁴	CAS	87	9,2%*
Perler et al., 1994 ³⁶	ECA	63	4,8%
Van Damme et al., 1996 ³⁷	ECA	129	3,1%
O'Hara et al., 1998 ³⁸	ECA	161	1,9%
Rockman et al., 2003 ³⁹	ECA	182	3,3%

AVC = acidente vascular cerebral; CAS = angioplastia e *stent* de carótida; ECA = endarterectomia carotídea.

* Inclui infarto agudo do miocárdio.

manobras cirúrgicas, como a secção do músculo digástrico e subluxação mandibular, também podem ser necessárias^{30,31}.

A lesão distal poderá ser uma indicação para o tratamento endovascular, principalmente se o cirurgião tiver pouca experiência com o procedimento convencional.

Idade avançada

Tem sido postulado como fator de risco para a técnica convencional a idade acima de 80 anos, sendo recomendada a CAS nessa situação³². A literatura, no entanto, tem demonstrado o equívoco dessa conduta, pois o que tem sido constatado é exatamente o contrário. Trabalhos de vários autores têm demonstrado percentuais de AVC e óbito extremamente altos, de 9,2 a 25%, no tratamento endovascular em pacientes com mais de 80 anos³³⁻³⁵. Esse fato pode ser devido a vários fatores, como a presença de lesões ateroscleróticas mais extensas, com grau de calcificação maior na bifurcação, associada à presença de ulcerações e trombos. Pode haver também estenoses ostiais proximais, que dificultam a passagem do cateter, ou de lesões na altura do arco aórtico, ulceradas, que facilitam a mobilização de fragmentos de placas ou de trombos pela passagem de catéteres e de dispositivos utilizados na angioplastia carotídea.

Já com a técnica convencional, como o tratamento é direto, o cirurgião pode tomar alguns cuidados que são fundamentais e que beneficiam o paciente pois, se feita

com ótima técnica, pode evitar a manipulação intravascular, resultando em percentuais de AVC e óbito em torno de 1,9 a 4,8%, como demonstrado na Tabela 1³⁶⁻³⁹.

Pode-se concluir que, do ponto de vista prático, em pacientes com idade acima de 80 anos, o tratamento endovascular deveria ser contra-indicado, pois o tratamento convencional (endarterectomia carotídea) tem melhores resultados a curto e médio prazos.

Oclusão contralateral

O tratamento da estenose carotídea em pacientes com oclusão contralateral (OCL) tem sido estigmatizado como um procedimento de alto risco. Foi utilizada, de forma equivocada e isolada, a citação do resultado do estudo NASCET, que demonstrou um índice aproximado de 14% de morbimortalidade perioperatória em um grupo restrito de 21 pacientes⁴. No entanto, estudos recentes têm demonstrado bons resultados através da ECA em pacientes com OCL, com mortalidade e complicações neurológicas próximas a 5% (Tabela 2)⁴⁰⁻⁴⁹.

Analisando os dados do NASCET, é possível constatar algumas causas que devem ter sido importantes para os maus resultados nesse grupo de pacientes. A amostra de pacientes com OCL foi pequena (n = 21) e os eventos neurológicos ocorreram no período pós-operatório imediato. Isso geralmente é devido a problema técnico ligado mais ao cirurgião e não à gravidade da doença. Não foi utilizado *shunt* intraluminal em dois

Tabela 2 - Resultados da ECA em pacientes com oclusão contralateral da artéria carótida

Autor, ano	n	AVC (%)	Óbito (%)
Mackey et al., 1990 ⁴⁰	63	4,8	0
Mattos et al., 1992 ⁴¹	66	3,0	1,5
Meyer et al., 1993 ⁴²	357	1,7	1,1
Deriu et al., 1994 ⁴³	61	1,7	0
Coyle et al., 1996 ⁴⁴	116	4,3	2,6
Samson et al., 1998 ⁴⁵	67	1,5	1,5
Pulli et al., 2002 ⁴⁶	82	2,4	0
Rockmann et al., 2002 ⁴⁷	338	3,0	0,6
Bonamigo et al., 2004 ⁴⁸	61	1,6	4,9
Grego et al., 2005 ⁴⁹	144	0,7	0

AVC = acidente vascular cerebral; ECA = endarterectomia carotídea.

dos três pacientes que evoluíram com AVC no pós-operatório, que provavelmente poderia ter sido evitado se houvesse proteção cerebral intra-operatória. Acreditamos que o uso do *shunt* é um ponto fundamental da cirurgia carotídea, principalmente em pacientes com OCL. Não utilizá-lo por ser considerado temerário pode caracterizar uma forma de subtratamento. Em trabalho recentemente publicado, utilizamos *shunt* em quase 90% dos pacientes com OCL. Houve um AVC (1,6%) e três óbitos, sendo dois devido a infarto agudo do miocárdio (IAM) e outro decorrente a AVC no pós-operatório (4,9%). Um dos pacientes que teve um IAM fatal foi submetido a revascularização do miocárdio (RM) associada⁴⁸. Samson et al.⁴⁵, através da análise de 27 artigos sobre a endarterectomia carotídea em pacientes com OCL, observaram que a ocorrência de AVC em pacientes em que não foi utilizado o *shunt* (6,2%) foi praticamente o dobro do que nos pacientes em que o dispositivo foi usado de rotina (3%).

Outro aspecto interessante para se obter um bom resultado em pacientes com OCL é a experiência da equipe cirúrgica que atende o doente. Bonamigo et al.⁴⁸ identificaram que, nos trabalhos que relataram menos de 50 pacientes operados, o índice de mortalidade e AVC foi de 6,5 e 9,9%, respectivamente, enquanto que nos trabalhos que relataram mais de 50 pacientes, esses índices foram de 1,6 e 4,1%, respectivamente.

Revascularização do miocárdio associada

Pacientes com doença carotídea e coronariana com indicação de RM também têm sido considerados de alto risco⁵⁰.

Através de uma compilação dos resultados de 49 trabalhos sobre o assunto, obtivemos um índice de AVC, IAM e óbitos no pós-operatório de 4,3, 2,2 e 4,2%, respectivamente, em um total de 4.788 pacientes analisados⁵¹. Naylor et al.⁵² publicaram uma revisão sistemática de 94 artigos, tendo observado índices de AVC, IAM e óbito de 4,6, 3 e 4,6%, respectivamente. De maneira similar, Rizzo et al.⁵³ encontraram índices de AVC, IAM e óbito de 5,6, 3 e 4,8%, em 1.815 pacientes analisados. Na Tabela 3, são demonstrados esses resultados⁵¹⁻⁵⁵.

Com esses dados, é possível concluir que a ECA associada a RM pode ser feita com resultados adequados, se a condição cardiológica for razoável e a lesão carotídea for significativa e sintomática. Em casos excepcionais, como RM por angina instável ou lesão extensa coronariana associada com lesão carotídea crítica com OCL, obviamente que o percentual de AVC/óbito/IAM deverá ser maior.

Pacientes de alto risco para a endarterectomia carotídea

Nos últimos anos, vários autores têm feito a indicação de tratamento endovascular de forma preferencial

Tabela 3 - Resultados da cirurgia carotídea concomitante a RM, de trabalhos publicados recentemente

Autor, ano	n	AVC (%)	IAM (%)	Óbito (%)
Rizzo et al., 1992 ⁵³	1.815	5,6	3,0	4,8
Naylor et al., 2003 ⁵²	7.863	4,6	3,6	4,6
Kolh et al., 2006 ⁵⁴	311	3,8	2,2	6,1
Byrne et al., 2006 ⁵⁵	702	0,92	-	3,1
Lucas et al., 2005 ⁵¹	4.788	4,3	2,2	4,2

AVC = acidente vascular cerebral; IAM = infarto agudo do miocárdio; RM = revascularização do miocárdio.

em pacientes caracterizados como de alto risco. O trabalho que mais insistiu nesse aspecto foi o SAPPHIRE, publicado por Yadav et al., em 2004, que justificou a indicação do tratamento endovascular com percentuais de AVC e óbito, em 30 dias, de 4,8%, comparado com índices de 9,8% no grupo cirúrgico ($p = 0,09$)¹¹. Contrapondo-se a essa posição, Mozes et al.⁵⁶, da Clínica Mayo, publicaram uma série de 323 casos com pacientes caracterizados como de alto risco e, portanto, adequados para o tratamento endovascular como foi proposto pelo estudo SAPPHIRE. Mozes et al., com a técnica convencional, obtiveram percentuais de AVC e óbito de apenas 1,4 e 0,3%, respectivamente. Os resultados do grupo cirúrgico do estudo SAPPHIRE e outros estudos comparativos mostram uma diferença significativa entre as séries históricas da ECA com os resultados divulgados por esses trabalhos comparativos, como demonstrado na Tabela 4⁵⁷⁻⁵⁹.

Se fosse questionado que os centros de referência não traduzem a experiência global, poderíamos trazer dados da Medicare, publicados por Hsia et al., em que os percentuais de AVC/óbito foram de 3% em 1985 e de 1,6% em 1996²².

Outros autores publicaram estudos sobre a definição e conduta em pacientes chamados de alto risco⁶⁰⁻⁶². Gasparis et al.⁶⁰ definiram o alto risco em dois grupos: risco fisiológico e risco anatômico. No primeiro, incluíram 80 pacientes com mais de 80 anos, 11 com IAM nos últimos 6 meses, 16 com insuficiência cardíaca, quadro com doença pulmonar obstrutiva crônica e 13 com níveis de creatinina sérica acima de 3 mg/dL. No risco anatômico, incluíram 66 pacientes com oclusão contralateral, 29 casos de reoperações, três pacientes com radioterapia prévia e 53 com lesão distal⁶⁰. Esses autores publicaram, possivelmente, o melhor trabalho para se demonstrar a mistificação feita com a utilização ampliada da denominação de alto risco. Tiveram a preocupação de oferecer aos 560 pacientes de baixo risco os mesmos cuidados dispensados ao grupo de 228 de alto risco, quais sejam: *patch* ou remendo em 86 e 84% dos casos, *shunt* interno em 93 e 97% dos casos e anestesia geral em 98% dos casos. Assim, obtiveram um percentual de AVC e óbito muito similar ou seja, de 1,1% no grupo de baixo risco e de 1,3% no chamado grupo de alto risco.

Pode-se concluir que o fator alto risco, como é divulgado e aceito por muitos, às vezes está mais ligado a

Tabela 4 - Resultados da ECA em vários serviços de referência

Autor, ano	Serviço	n	AVC	Óbito
Sundt et al., 1986 ⁵⁷	Clínica Mayo	1935	1,8%	1,3%
Riles, 1994 ⁵⁸	Nova Iorque	3062	2,1%	1,4%
Hertzer et al., 1997 ⁵⁹	Cleveland	1924	1,8%	0,5%

AVC = acidente vascular cerebral; ECA = endarterectomia carotídea.

Tabela 5 - Resultados comparativos do tratamento da lesão carotídea através da ECA e da CAS

Autores, ano (n)	Técnica endovascular (AVC/óbito)	Endarterectomia carotídea (AVC/óbito)
Ecker et al., 2003 ⁶³ (1.000)	-	1,9%
Gasparis et al., 2003 ⁶⁰ (560)	-	1,1%
Mozes et al., 2004 ⁵⁶ (323)	-	1,7%
SAPPHIRE, 2004 ¹¹ (334)	4,8%	9,8%*
EVA-3S, 2006 ¹² (527)	9,6%	3,9%
SPACE, 2006 ¹³ (1.183)	6,8%	6,3%

AVC = acidente vascular cerebral; CAS = angioplastia e *stent* de carótida; ECA = endarterectomia carotídea.

* Inclui IAM químico (elevação da troponina) no pós-operatório.

como é feito o procedimento do que à própria comorbidade do paciente.

Limitações da técnica endovascular

Os trabalhos que têm procurado dar suporte à indicação do tratamento endovascular são estudos comparativos, patrocinados pela indústria com o intuito de aprovação pela *Food and Drug Administration* (FDA) para a comercialização de dispositivos nos EUA. Como a FDA exige, no mínimo, a não inferioridade aos resultados obtidos com a técnica convencional, fica fácil entender como o estudo é desenhado e como é feita a seleção dos participantes do ramo cirúrgico. Estes têm demonstrado resultados cirúrgicos muito diferentes dos observados em outros serviços de referência, bem como dos resultados da experiência geral com os pacientes do Medicare (Tabela 5)^{11-13,56,60,63}.

Assim agindo, os trabalhos SAPPHIRE e o SPACE mostraram resultados muito semelhantes, certamente pelos motivos explicados acima^{11,13}. Já o trabalho EVA-3S, financiado pelo Ministério da Saúde da França e realizado em centros universitários, mostrou resultados extremamente favoráveis ao ramo da endarterectomia (3,9% no grupo da ECA e 9,6% no grupo CAS), razão pela qual o comitê de ética determinou a suspensão do estudo, pois a evidência já estava comprovada¹².

Outro aspecto interessante é a identificação dos critérios de seleção dos pacientes para a ECA ou para a CAS, proposta por Becquemin, cirurgião francês com experiência em ambas as técnicas⁶⁴. Na Tabela 6,

observa-se que existem 11 indicações para a ECA e apenas três para a CAS, mostrando que o aspecto anatômico também é um fator limitador do uso da CAS. Se esse detalhe não for considerado de forma crítica, é quase certo que muitos procedimentos endovasculares não serão concluídos e, se o forem, o serão com alto percentual de complicações após o procedimento. Becquemin concluiu o capítulo, afirmando: “Não há evidência nem consenso a respeito da seleção dos pacientes para a angioplastia carotídea. Antes de se escolher entre cirurgia ou angioplastia com *stent*, deve-se examinar, cuidadosamente, os riscos do procedimento, incluindo riscos gerais, locais e neurológicos. Além disso, o risco de falha técnica devido a peculiaridades anatômicas deve também ser levado em conta”⁶⁴.

Julgamos importante incluir neste texto as conclusões de uma revisão sistemática feita recentemente, por Biasi et al.⁶⁵. Esses autores publicaram uma revisão importante sobre as indicações da ECA e da CAS, sobre o enfoque da prevenção da embolização cerebral. Após ampla discussão do tema, baseada em análise de trabalhos clássicos como o NASCET, o ECST e o ACAS de um lado, e trabalhos comparativos entre as duas técnicas pelo CaRESS⁶⁶, SAPPHIRE¹¹, SPACE¹³, ARCHER⁶⁷ e EVA-3S¹², concluíram com 10 recomendações ou comentários que estão listados abaixo:

A premissa de que o risco operatório é maior em pacientes excluídos do NASCET e do ACAS ou adequados para o estudo ARCHER não tem comprovação.

Não existe nenhum critério aceito para identificar, de forma definitiva, pacientes de alto risco para a ECA.

Tabela 6 - Critérios de seleção dos pacientes para ECA ou CAS, segundo Becquemín, 2004⁶⁴

	ECA	CAS
Coronariopatia severa	?	?
Calcificação válvula aórtica	+++	+/-
Insuficiência renal	++	+
Idade > 80 anos	+++	+
Doença arco aórtico	+++	-
Tortuosidade ou <i>kinking</i>	+++	+
Doença aorto-iliaca	+++	+
Placa instável	+++	+
Placa ecolucente	+++	+
Placa cálcio circular	+++	+
Placa ateromatosa	+++	+++
Trombo flutuante	+++	+
Reestenose	+	+++
Radioterapia prévia	+	+++

CAS = angioplastia e *stent* de carótida; ECA = endarterectomia carotídea.
 Fonte: Becquemín⁶⁴.

As indicações da CAS como alternativa para a ECA em pacientes de alto risco são questionáveis.

A definição de paciente de alto risco não deveria ser considerada como razoável para abandonar a ECA em favor da CAS.

Devido ao baixo risco associado a ECA, a CAS deveria ficar restrita a estudos de registros ou a estudos clínicos randomizados (RCT).

Se existe um grupo de alto risco, ele é pequeno e restrito à reestenose, pescoço hostil por radioterapia e corresponde a somente 4% das séries.

As séries discutidas nesta análise mostram que pacientes com alto risco podem ser submetidos a ECA com índices de AVC equivalentes aos observados em pacientes de baixo risco. É improvável que a CAS ofereça alguma melhora no risco de AVC comparada com a ECA.

Pacientes com 80 anos ou mais têm um risco aumentado de AVC durante a CAS, mas um risco aceitável para a ECA.

Muito cuidado deve ser dado aos indivíduos assintomáticos com múltiplos fatores de risco, em que um

benefício previsível a longo prazo pela ECA pode ser reduzido de forma marcada pela sobrevida de somente 5 anos.

Os pacientes que são realmente de alto risco têm curta expectativa de vida e são melhor tratados sem intervenção.

Os autores também estudaram o risco da embolização cerebral pelas duas técnicas em uso e concluíram que o risco de embolização cerebral com a técnica endovascular é oito vezes mais freqüente do que com a endarterectomia carotídea⁶⁵.

Esse aspecto já tinha sido alertado há mais tempo por outros autores^{68,69}. O aparecimento de quadro demencial precoce foi divulgado por Vermeer et al.⁷⁰. Mesmo infartos cerebrais considerados silenciosos podem-se associar a um declínio cognitivo importante e demência, no seguimento de pacientes submetidos ao tratamento endovascular.

Conclusão

A ECA é um procedimento bem consolidado e com bons resultados a curto, médio e longo prazos. Ainda é

a indicação preferencial para a grande maioria das situações que envolvem a doença carotídea aterosclerótica, com bons resultados, mesmo em situações consideradas de alto risco, desde que executada por cirurgião experiente e bem treinado. A CAS pode ter um papel complementar no tratamento da doença carotídea, tais como em casos de pescoço hostil por radioterapia prévia e reestenose de lesão muito distal, sendo, portanto, a nosso ver, um procedimento limitado a um menor número de pacientes (aproximadamente 4% dos casos).

O assunto ainda continua polêmico e, obviamente, comporta várias interpretações e críticas. A discussão ampla do tema, envolvendo todos os aspectos relacionados ao mesmo (éticos, médicos e econômicos), pode e deve ser estimulada. O interesse do paciente, ao qual deve ser dado o melhor tratamento, deve prevalecer. Finalmente, é importante lembrar que “do debate amplo e aberto pode nascer a luz”.

Referências

- Carrea R, Molins M, Murphy G. Surgical treatment of spontaneous thrombosis of the internal carotid artery in the neck. Carotid-carotid anastomosis. Report of a case. *Acta Neurol Latinoamer.* 1955;1:71-8.
- DeBakey ME. Successful carotid endarterectomy for cerebrovascular insufficiency. Nineteen-year follow-up. *JAMA.* 1975;233:1083-5.
- Eastcott HH, Pickering GW, Rob CG. Reconstruction of internal carotid artery in a patient with intermittent attacks of hemiplegia. *Lancet.* 1954;267:994-6.
- Beneficial effect of carotid endarterectomy in symptomatic patients with high grade stenosis. North American Symptomatic Carotid Endarterectomy Trial Collaborators. *N Engl J Med.* 1991;325:445-53.
- European Carotid Surgery Trialists Collaborative Group. MRC European Carotid Surgery Trial: interim results of symptomatic patients with severe (70-99%) or with mild (0-29%) carotid stenosis. *Lancet.* 1991;337:1235-43.
- Naylor AR, Bolia A, Abbott RJ, et al. Randomized study of carotid angioplasty and stenting versus carotid endarterectomy: a stopped trial. *J Vasc Surg.* 1998;28:326-34.
- Alberts MJ. Results of a multicenter prospective randomized trial of carotid artery stenting versus carotid endarterectomy. *Stroke.* 2001;32:325.
- CAVATAS investigators. Endovascular versus surgical treatment in patients with carotid stenosis in the Carotid and Vertebral Artery Transluminal Angioplasty Study (CAVATAS): a randomized trial. *Lancet.* 2001;357:1729-37.
- Brooks WH, McClure RR, Jones MR, Coleman TC, Breathitt L. Carotid angioplasty and stenting versus carotid endarterectomy: randomized trial in a community hospital. *J Am Coll Cardiol.* 2001;38:1589-95.
- Brooks WH, McClure RR, Jones MR, Coleman TC, Breathitt L. Carotid angioplasty and stenting versus carotid endarterectomy for treatment of asymptomatic carotid stenosis: a randomized trial in a community hospital. *Neurosurgery.* 2004;54:318-24.
- Yadav JS, Wholey MH, Kuntz RE, et al. Protected carotid-artery stenting versus endarterectomy in high-risk patients. *N Engl J Med.* 2004;351:1493-501.
- EVA-3S Investigators. Endarterectomy versus stenting in patients with severe symptomatic stenosis. *N Engl J Med.* 2006;355:1660-71.
- ACE Collaborative Group; Ringleb PA, Allenberg J, et al. 30 days results from the SPACE trial of stent-protected angioplasty versus carotid endarterectomy in symptomatic patients: a randomised non-inferiority trial. The SPACE Collaborative Group. *Lancet.* 2006;368:1239-47.
- Bonamigo TP, Nienchenski A, Copal A. Cirurgia carotídea no Brasil no ano de 1989. Relato de estudo cooperativo. *Rev Angiol Cir Vasc.* 1992;1:146-52.
- Karakhanian W. Estenose de carótida: por que defendo o tratamento endovascular. *J Vasc Bras.* 2006;5:174-6.
- Pereira AH. Angioplastia da carótida versus endarterectomia: o velho e o novo. *J Vasc Bras.* 2006;5:169-73.
- Executive Committee for the Asymptomatic Carotid Atherosclerosis Study. Endarterectomy for asymptomatic carotid artery stenosis. *JAMA.* 1995;273:1421-8.
- Halliday A, Manfield A, Masso J et al. The MRC Asymptomatic Carotid Surgery Trial (ACST). Prevention of disabling and fatal strokes by successful carotid endarterectomy in patients without recent neurologic symptoms: randomised controlled trial. *Lancet.* 2004;363:1491-502.
- Rothwell PM, Eliasziw M, Gutnikov AS, et al. Analysis of pooled data from the randomised controlled trials of endarterectomy for symptomatic carotid stenosis. *Lancet.* 2003;361:107-16.
- Mayberg MR, Wilson SE, Yatsu F, et al. Carotid endarterectomy and prevention of cerebral ischemia in symptomatic carotid stenosis. Veterans Affairs Cooperative Studies Program 309 Trialist Group. *JAMA.* 1991;266:3289-94.
- Rothwell PM, Eliasziw M, Gutnikov SA, Warlow CP, Barnett HJ; Carotid Endarterectomy Trialists Collaboration. Endarterectomy for symptomatic carotid stenosis in relation to clinical subgroups and timing of surgery. *Lancet.* 2004;363:915-24.
- Hsia DC, Moscoe LM, Krushat WM. Epidemiology of carotid endarterectomy among Medicare beneficiaries: 1985-1996 Update. *Stroke.* 1998;29:346-50.
- Naylor AR. An update of the randomized trials of interventions for symptomatic and asymptomatic carotid artery disease. *J Vasc Endovasc Surg.* 2006;13:111-20.
- Vollmar J, Laubach K, Gruss JD. [The technique of thrombendarterectomy (spiral ring disobliteration)]. *Bruns Beitr Klin Chir.* 1969;217:678-90.

25. Hassen-Khodja R, Sala F, Declémy S, Lagrange J-L, Bouillane P-J, Batt M. [Surgical management of atherosclerotic carotid artery stenosis after cervical radiation therapy](#). *Ann Vasc Surg*. 2000;14:608-11.
26. Kashyap VS, Moore WS, Quinones-Baldrich WJ. [Carotid artery repair for radiation-associated atherosclerosis is a safe and durable procedure](#). *J Vasc Surg*. 1999;29:90-6.
27. Ballotta E, Thiene G, Baracchini C, et al. [Surgical vs medical treatment for isolated internal carotid artery elongation with coiling or kinking in symptomatic patients: a prospective randomized clinical study](#). *J Vasc Surg*. 2005;42:838-46.
28. Grego F, Lepidi S, Cognolato D, Frigatti P, Morelli I, Deriu GP. [Rationale of the surgical treatment of carotid kinking](#). *J Cardiovasc Surg (Torino)*. 2003;44:79-85.
29. Hans SS, Shah S, Hans B. [Carotid endarterectomy for high plaques](#). *Am J Surg*. 1989;157:431-4.
30. Frim DM, Padwa B, Buckley D, Crowell RM, Ogilvy CS. [Mandibular subluxation as an adjunct to exposure of the distal internal carotid artery in endarterectomy surgery](#). Technical note. *J Neurosurg*. 1995;83:926-8.
31. Simonian GT, Pappas PJ, Padberg FT Jr., et al. [Mandibular subluxation for distal internal carotid exposure: technical considerations](#). *J Vasc Surg*. 1999;30:1116-20.
32. Roubin GS, New G, Iyer SS, et al. [Immediate and late clinical outcomes of carotid artery stenting in patients with symptomatic and asymptomatic carotid artery stenosis: a 5-year prospective analysis](#). *Circulation*. 2001;103:532-7.
33. Chastain HD 2nd, Gomez CR, Iyer S, et al. [Influence of age upon complications of carotid artery stenting](#). *UAB Neurovascular Angioplasty Team*. *J Endovasc Surg*. 1999;6:217-22.
34. Stanziale SF, Marone LK, Boules TN, et al. [Carotid artery stenting in octogenarians is associated with increased adverse outcomes](#). *J Vasc Surg*. 2006;43:297-304.
35. Hobson RW 2nd, Howard VJ, Roubin GS, et al. [Carotid artery stenting is associated with increased complications in octogenarians: 30-day stroke and death rates in the CREST lead-in phase](#). *J Vasc Surg*. 2004;40:1106-11.
36. Perler BA, Williams GM. [Carotid endarterectomy in the very elderly: is it worthwhile?](#) *Surgery*. 1994;116:479-83.
37. Van Damme H, Lacroix H, Desiron Q, Nevelsteen A, Limet R, Suy R. [Carotid surgery in octogenarians: is it worthwhile?](#) *Acta Chir Belg*. 1996;96:71-7.
38. O'Hara PJ, Hertzner NR, Mascha EJ, Beven EG, Krajewski LP, Sullivan TM. [Carotid endarterectomy in octogenarians: early results and late outcome](#). *J Vasc Surg*. 1998;27:860-9.
39. Rockman CB, Jacobowitz GR, Adelman MA, et al. [The Benefits of carotid endarterectomy in the octogenarian: a challenge to the results of carotid angioplasty and stenting](#). *Ann Vasc Surg*. 2003;17:9-14.
40. Mackey WC, O'Donnell TF Jr, Callow AD. [Carotid endarterectomy contralateral to an occluded carotid artery: perioperative risk and late results](#). *J Vasc Surg*. 1990;11:778-83.
41. Mattos MA, Barkmeier LD, Hodgson KJ, Ramsey DE, Sumner DS. [Internal carotid artery occlusion: operative risks and long term stroke after contralateral carotid endarterectomy](#). *Surgery*. 1992;112:670-9.
42. Meyer FB, Fode NC, Marsh WR, Piepgras DG. [Carotid endarterectomy in patients with contralateral carotid occlusion](#). *Mayo Clin Proc*. 1993;68:337-42.
43. Deriu GP, Franceschi L, Milite D, et al. [Carotid artery endarterectomy in patients with contralateral carotid artery occlusion: perioperative hazards and late results](#). *Ann Vasc Surg*. 1994;8:337-42.
44. Coyle KA, Smith RB 3rd, Salam AA, Dodson TF, Chaikof EL, Lumsden AB. [Carotid endarterectomy in patients with contralateral carotid occlusion: review of a 10-year experience](#). *Cardiovasc Surg*. 1996;4:71-5.
45. Samson RH, Showalter DP, Yunis JP. [Routine carotid endarterectomy without a shunt, even in presence of a contralateral occlusion](#). *Cardiovasc Surg*. 1998;6:475-84.
46. Pulli R, Dorigo W, Barbanti E, et al. [Carotid endarterectomy with contralateral carotid artery occlusion: is this a higher risk subgroup?](#) *Eur J Vasc Endovasc Surg*. 2002;24:63-8.
47. Rockman C, Su W, Lamparello PJ, et al. [A reassessment of carotid endarterectomy in the face of contralateral occlusion: surgical results in symptomatic and asymptomatic patients](#). *J Vasc Surg*. 2002;36:668-73.
48. Bonamigo TP, Weber EL, Lucas ML, Bianco C, Cardozo MA. [Carotid endarterectomy in patients with contralateral occlusion: a 10-year experience](#). *J Vasc Bras*. 2004;3:197-205.
49. Grego F, Antonello M, Lepidi S, et al. [Is contralateral carotid artery occlusion a risk factor for carotid endarterectomy?](#) *Ann Vasc Surg*. 2005;19:882-9.
50. Chiariello L, Tomai F, Zeitani J, Versaci F. [Simultaneous hybrid revascularization by carotid stenting and coronary artery bypass grafting](#). *Ann Thorac Surg*. 2006;81:1883-5.
51. Lucas ML, Bonamigo TP, Weber EL, Lucchese F. [\[Combined carotid endarterectomy and coronary artery bypass grafting\]. Analysis of the results](#). *Arq Bras Cardiol*. 2005;85:412-20.
52. Naylor R, Cuffe RL, Rothwell PM, Loftus IM, Bell PR. [A systematic review of outcome following synchronous carotid and coronary artery bypass: influence of surgical and patients variables](#). *Eur J Vasc Endovasc Surg*. 2003;26:230-41.
53. Rizzo RJ, Whittemore AD, Couper GS, et al. [Combined carotid and coronary revascularization: the preferred approach to the severe vasculopath](#). *Ann Thorac Surg*. 1992;54:1099-08.
54. Kolh PH, Comte L, Tchana-Sato V, et al. [Concurrent coronary and carotid artery surgery: factors influencing perioperative outcome and results](#). *Eur Heart J*. 2006;27:49-56.
55. Byrne J, Darling RC 3rd, Roddy SP, et al. [Combined carotid endarterectomy and coronary artery bypass grafting in patients with asymptomatic high-grade stenoses: an analysis of 758 procedures](#). *J Vasc Surg*. 2006;44:67-72.
56. Mozes G, Sullivan TM, Torres-Russotto DR, et al. [Carotid endarterectomy in SAPHIRE-eligible high-risk patients: implications for selecting patients for carotid angioplasty and stenting](#). *J Vasc Surg*. 2004;39:958-65.

57. Sundt TM Jr., Ebersold MJ, Sharbrough FW, Piepgras DG, Marsh WR, Messick JM Jr. [The risk-benefit ratio of intraoperative shunting during carotid endarterectomy. Relevancy to operative and postoperative results and complications.](#) *Ann Surg.* 1986;203:196-204.
58. Riles TS. [Surgical management of internal carotid artery stenosis: preventing complications.](#) *Can J Surg.* 1994;37:124-7.
59. Hertzner NR, O'Hara PJ, Mascha EJ, Krajewski LP, Sullivan TM, Beven EG. [Early outcome assessment for 2228 consecutive carotid endarterectomy procedures: the Cleveland Clinic experience from 1989 to 1995.](#) *J Vasc Surg.* 1997;26:1-10.
60. Gasparis AP, Ricotta L, Cuadra SA, et al. [High-risk carotid endarterectomy: fact or fiction.](#) *J Vasc Surg.* 2003;37:40-6.
61. Reed AB, Gaccione P, Belkin M, et al. [Preoperative risk factors for carotid endarterectomy: defining the patient at high-risk.](#) *J Vasc Surg.* 2003;37:1191-9.
62. Pulli R, Dorigo W, Barbanti E, et al. [Does the high-risk patient for carotid endarterectomy really exist?](#) *Am J Surg.* 2005;189:714-9.
63. Ecker, RD, Pichelmann MA, Meissner I, Meyer FB. [Durability of Carotid Endarterectomy.](#) *Stroke.* 2003;34:2941-4.
64. Becquemin J-P. Endovascular treatment of carotid disease. In: Hallett JW Jr, Mills JL, Earnshaw JJ, Reekers JA, editors. *Comprehensive vascular and endovascular surgery.* Edinburgh: Mosby; 2004. Chapter 37.
65. Biasi GM, Froio A, Deleo G, Lavitrano M. [Indication for carotid endarterectomy versus carotid stenting for the prevention of brain embolization from carotid artery plaques: in search of consensus.](#) *J Endovasc Ther.* 2006;13:578-91.
66. CaRESS Steering Committee. [Carotid revascularization using endarterectomy or stenting systems \(CaRESS\) phase I clinical trial: 1-year results.](#) *J Vasc Surg.* 2005;42:213-9.
67. Gray WA, Hopkins LN, Yadav S, et al. [Protected carotid stenting in high-surgical-risk patients: the ARCHEr results.](#) *J Vasc Surg.* 2006;44:258-69.
68. Jaeger HJ, Mathias KD, Hauth E, et al. [Cerebral ischemia detected with diffusion-weighted MR imaging after stent implantation in the carotid artery.](#) *AJNR Am J Neuroradiol.* 2002;23:200-7.
69. Schluter M, Tubler T, Steffens JC, et al. [Focal ischemia of the brain after neuroprotected carotid artery stenting.](#) *J Am Coll Cardiol.* 2003;42:1007-13.
70. Vermeer SE, Prins ND, den Heijer T, Hofman A, Koudstaal PJ, Breteler MM. [Silent brain infarcts and the risk of dementia and cognitive decline.](#) *N Engl J Med.* 2003;348:1215-22.

Correspondência:

Telmo P. Bonamigo

Rua Coronel Bordini, 675/304

CEP 90440-001 – Porto Alegre, RS

E-mail: telmobonamigo@terra.com.br