

A PATOLOGIA DA FORMA HÉPATO-ESPLÊNICA DA
ESQUISTOSSOMOSE MANSONI EM SUA FORMA
AVANÇADA

(ESTUDO DE 232 NECRÓPSIAS COMPLETAS)

ZILTON A. ANDRADE
JOSÉ CARLOS BINA

Uma análise de 232 necrópsias completas realizadas em portadores de esquistossomose hepática avançada evidenciou em todos a lesão constante e característica de fibrose periportal com alterações destrutivas e obstrutivas de ramos intra-hepáticos da veia porta. Geralmente esta lesão estava associada a sinais de hipertensão porta (esplenomegalia e varizes do esôfago), constituindo-se na forma hépato-esplênica mas em 12 casos estes sinais não existiam (forma hepática avançada). Ao passar para a fase descompensada da esquistossomose hépato-esplênica, o fígado geralmente exibiu uma acentuação da fibrose septal ao lado de sinais de inflamação crônica ativa, mas não mostrava uma evolução para a cirrose difusa. A esplenomegalia se acompanhou de lesões congestivas crônicas e de evidências de hiperplasia celular, especialmente no setor fagocítico mononuclear. Excepcionalmente se superajuntou a tais lesões um linfoma tipo nodular, o qual tende a ocorrer em mulheres após os 45 anos de idade. O envolvimento intestinal foi muito menor do que se poderia esperar. As lesões mais salientes foram a fibrose peri-intestinal, que não parece ter maior repercussão clínica, e, raramente, as lesões pseudoneoplásicas e os polipos. Uma complicação freqüente foi o cor pulmonale secundário às lesões de arterite pulmonar esquistossomótica, que apareceu em 44 casos (18,9%). O aparecimento de doença renal associada se deu em 15% dos casos e foi geralmente representada por glomerulonefrite crônica, o que se presume seja devido a um processo mediado por complexos imunes na esquistossomose. Muitos dos casos exibiam infecções intercorrentes, com algumas delas, como a salmonelose e a hepatite viral, tendendo a ter um curso mais prolongado.

Assim, a esquistossomose avançada se apresentou com um processo que atinge fundamentalmente o fígado, mas que repercute em vários outros órgãos através uma patogenia variada, complexa, ainda não bem entendida em toda a sua extensão.

A forma grave da esquistossomose tem sido exaustivamente estudada em seus múltiplos aspectos. Todavia esta entidade complexa, que afeta fundamentalmente o fígado

Trabalho realizado com auxílio do Conselho Nacional de Desenvolvimento Científico e Tecnológico (CNPq). Proc. nº PIDE V 2.030/82.

Faculdade de Medicina da Universidade Federal da Bahia (UFBA) e Centro de Pesquisas Gonçalo Moniz - FIOCRUZ, Rua Waldemar Falcão, 121 - 40000 Salvador, Bahia.

Recebido para publicação em 27 de outubro de 1982 e aceito em 8 de fevereiro de 1983.

do, mas apresenta repercussões mais ou menos graves em vários outros órgãos, ainda contém muitos aspectos obscuros. Um deles diz respeito ao aparecimento de formas graves em apenas uns poucos indivíduos infectados (cerca de 5%) enquanto a maioria dos indivíduos vivendo nas mesmas condições sócio-econômicas e ecológicas apenas adquire uma infecção leve. Temos informações que as formas graves aparecem em indivíduos com cargas parasitárias elevadas (Cheever, 1968) mas tal representa apenas uma parte da resposta. Não temos dados precisos sobre o comportamento do sistema imunológico do homem com a forma grave da esquistossomose. Há alterações em que este sistema parece adquirir um papel fundamental, como na gênese da fibrose porta (Bogliolo, 1958), nas lesões renais (Andrade & Rocha, 1979), no aparecimento dos linfomas esplênicos (Andrade & Abreu, 1971; Paes & Marigo, 1981), nas infecções de curso prolongado por salmonelas (Teixeira, 1960) ou pelo vírus B da hepatite (Lyra, Rebouças & Andrade, 1976), para citar apenas alguns exemplos mais proeminentes. Também há necessidade de se caracterizar melhor as alterações histopatológicas mais freqüentes e importantes em um grande número de casos e de se ter elementos a respeito da freqüência com que as várias lesões e complicações aparecem no curso da esquistossomose na sua forma avançada. No intuito de salientar estes aspectos e contribuir para o esclarecimento de alguns deles, achamos de interesse fazer uma ampla revisão do extenso material acumulado no Hospital Prof. Edgard Santos da Faculdade de Medicina da UFBA. No Serviço de Anatomia Patológica deste hospital há muitos casos de necrópsias em portadores de esquistossomose grave, avançada, com extensa fibrose portal, às vezes sem esplenomegalia, mas na maioria se constituindo de forma hépato-esplênica da esquistossomose, todos representando necrópsias completas, com estudo macro e microscópico, com dados clínicos adequados, a maioria das quais realizada ou supervisionada diretamente por um de nós (Andrade, Z.A.), o que constitui um acervo ímpar a estimular um estudo de conjunto.

MATERIAL E MÉTODOS

Foram inicialmente analisados todos os protocolos das 3.505 necrópsias realizadas no Hospital Prof. Edgard Santos durante vinte anos (1956 a 1975). Deste material foram retirados 232 casos (6,6%) que foram reconhecidos como pertencentes à forma grave da esquistossomose à base de dados morfológicos fundamentais, mas com dados clínico-parasitológicos adicionais. Nestes casos a esquistossomose apareceu como doença principal em 166 (71,6%) e como condição secundária em 66 casos (28,4%). Foram revistos então os protocolos clínicos e de necrópsias referentes aos 232 casos e tabulados os dados mais pertinentes. Quando necessário foram reexaminadas as secções histológicas coradas rotineiramente pela hematoxilina e eosina. Em alguns casos, as secções coradas pelo tricrômico de Masson, Weigert-Van Gieson para fibras elásticas e colágeno, PAS, ou impregnadas pela prata pelo método de Gomori para reticulina, foram também examinadas.

Em vista da natureza do material foi decidida a apresentação dos resultados conjuntamente com os respectivos comentários.

RESULTADOS E COMENTÁRIOS

Dados Gerais: A idade e sexo dos indivíduos incluídos neste estudo aparecem na Fig. 1 e a distribuição dos casos quanto à cor, procedência e profissão pode ser vista nas Tabelas I, II e III respectivamente. Estes resultados confirmam a impressão geral de que a esquistossomose hépato-esplênica é uma doença que ocorre mais em jovens do sexo masculino, principalmente entre os 10 e 40 anos de idade. Aliás, a instalação da forma hépato-esplênica geralmente ocorre na infância.

A instalação da forma hépato-esplênica da esquistossomose ainda é um assunto não muito claro e muitos trabalhos têm sido desenvolvidos no sentido de determinar a razão pela qual somente uma pequena proporção dos indivíduos infectados desenvolvem

Fig.1-Esquistossomose Hépató - Esplênica
(232 CASOS NECROPSIADOS)

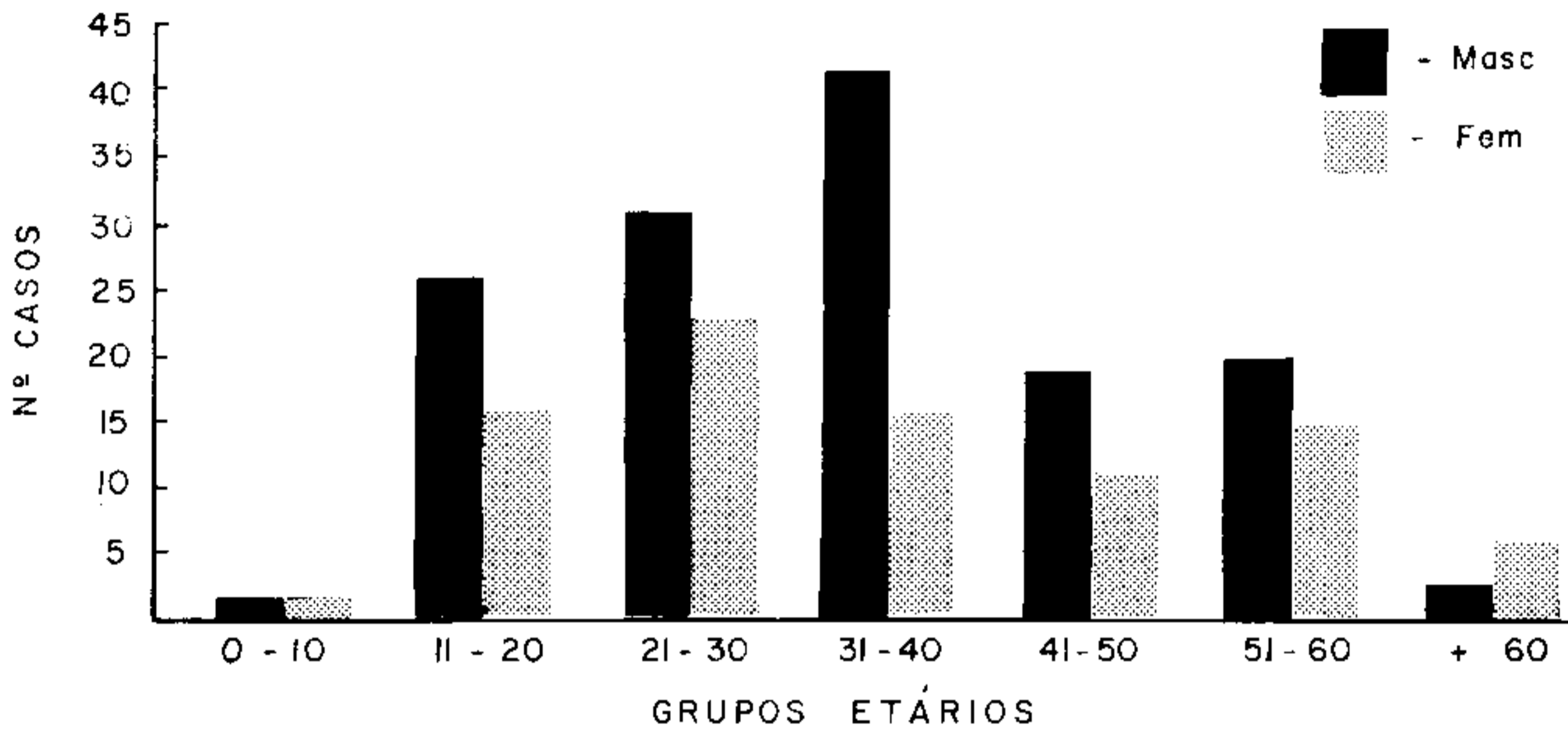


Fig. 1 – Distribuição gráfica por grupos etários e sexo de 232 pacientes com a forma grave da esquistossomose mansônica.

TABELA I

Esquistossomose hépató-esplênica (232 casos necropsiados)

Distribuição dos casos quanto à cor

| Cor | Nº Casos | % |
|---------|----------|-------|
| Mulatos | 141 | 60,9 |
| Branços | 74 | 31,8 |
| Pretos | 17 | 7,3 |
| Total | 232 | 100,0 |

TABELA II

Procedência dos 232 pacientes com a forma hépató-esplênica da esquistossomose e que foram necropsiados no Hospital Prof. Edgard Santos da Faculdade de Medicina da UFBA no período de 1956 a 1975

| Procedência | Número de Casos | |
|-----------------------------------|-----------------|-------|
| | Nº Pacientes | % |
| Recôncavo Baiano | 92 | 39,6 |
| Outras regiões do Estado da Bahia | 123 | 53,1 |
| Outros Estados | 17 | 7,3 |
| Total | 232 | 100,0 |

TABELA III

Profissão dos 232 pacientes hépato-esplênicos do sexo masculino

| Profissão | Número de Casos | |
|-----------|-----------------|-------|
| | Nº Pacientes | % |
| Lavrador | 68 | 49,6 |
| Escolar | 20 | 14,5 |
| Outras | 49 | 35,9 |
| Total | 137 | 100,0 |

P.S. Por não apresentarem referência a uma profissão definida as mulheres foram consideradas como "domésticas".

esta forma da doença (Santos, 1968; Souza, 1973). Sabe-se, todavia, que altas cargas parasitárias são um pré-requisito para o desenvolvimento da fibrose de Symmers, lesão característica da esquistossomose e uma forma singular de doença hepática, manifestada por sinais e sintomas associados à hipertensão porta, mas não acompanhados pelos estigmas da doença parenquimatosa do fígado (Cheever, 1967, 1968; Warren, 1968). Sabe-se, também, que a esplenomegalia se instala cedo na vida dos pacientes infectados e que são necessários cerca de 5-15 anos a partir do início da infecção para que esta forma clínica da doença se manifeste, sendo cerca de três a cinco anos o tempo que se precisa para a transformação da forma comum – intestinal – em forma hépato-esplênica bem constituída. É exatamente este grupo de pacientes que elimina maior número de ovos nas fezes (Kloetzel & Kloetzel, 1958; Prata & Bina, 1968; Bina & Prata, 1974). Prata & Bina (1968), estudando o desenvolvimento da forma hépato-esplênica, observaram que o aumento do baço e o endurecimento e aumento do fígado, especialmente do lobo esquerdo, caracterizam o início da hépato-esplenomegalia. O começo da esplenomegalia não parece depender da hipertensão porta uma vez que os fenômenos de hiperplasia se sobrepõem aos de congestão do baço (Andrade & Andrade, 1965; Magalhães F^o & Coutinho Abath, 1960). Assim compreendida, a instalação da forma hépato-esplênica da esquistossomose depende de carga parasitária alta. Entretanto, este não deve ser o único fator, pois dos indivíduos vivendo em áreas hiperendêmicas, aparentemente sob as mesmas condições epidemiológicas, apenas uns poucos desenvolvem esta forma de doença. Aspectos ligados à resistência as reinfecções, ao equilíbrio hospedeiro-parasito e à maneira de reagir do indivíduo, certamente condicionam, em conjunto, ao desenvolvimento da forma hépato-esplênica.

Diferentemente do que se observa em áreas endêmicas, a população de hépato-esplênicos hospitalizados caracteriza-se pela seleção dos pacientes, uma vez que a procura de assistência médico-hospitalar é, geralmente, condicionada pela própria gravidade de sua doença.

A Tabela I também contém dados que confirmam ser a forma hépato-esplênica da esquistossomose rara em negros (Prata & Schroeder, 1967; Nunesmaia et al, 1975; Bina et al, 1978). Embora possa ser passível de críticas a maneira pela qual os indivíduos foram classificados quanto à cor, os números compensam por algum pequeno erro havido. A explicação do fenômeno não é clara. Certamente não se deve à diferença na textura da pele que dificultaria a penetração das cercárias, haja visto que nas áreas endêmicas os indivíduos de cor preta podem exibir grande número de ovos nas fezes. Talvez exista uma certa refratariedade de fundo imunológico, devido ao longo período de tempo em que as populações negras convivem com o parasito na África (Bina et al, 1978), embora devamos considerar que no Norte da África existe esquistossomose grave em não-pretos.

A Tabela II analisa a procedência dos pacientes, observando-se que cerca de 40% deles procedem da região do Recôncavo Baiano, zona reconhecidamente endêmica da parasitose em apreço. Dos 17 pacientes provenientes de outros Estados, 13 eram de Sergipe. Chamamos a atenção que entre os pacientes provenientes de outras regiões do Estado, dois eram de Salvador, área onde habitualmente não se observam formas graves, sendo que um deles tinha história de banhos em rios do interior e o outro no Dique do Tororó, situado no bairro do mesmo nome e infestado por *Biomphalaria glabrata*. Todavia os moluscos nesta área são maus hospedeiros para o *S. mansoni* (Barbosa & Barreto, 1960) e é possível que este fato esteja ligado ao baixo índice de transmissibilidade. Quanto às profissões vê-se que a esquistossomose avançada é um problema rural e que muitas vezes afeta crianças em idade escolar.

O ENVOLVIMENTO HEPÁTICO

A forma avançada da esquistossomose é diagnosticada com segurança pela lesão hepática característica. Esta consiste num espessamento fibroso sistematizado dos espaços porta, donde se irradia uma fibrose septal longa e fina, enquanto o parênquima hepático conserva a sua aparência normal. Esta lesão macroscópica, em si já característica, assume maior significado microscopicamente ao exibir vários graus de lesões inflamatórias, destrutivas e obstrutivas dos ramos porta infra-hepáticos, além de granulomas em torno de restos de ovos do *S. mansoni*. Esta lesão foi acuradamente descrita por Symmers (1904) e, entre nós, por Bogliolo (1957, 1958). Nos nossos casos ela sempre apareceu bem evidente. O grau de fibrose portal foi variável e em poucos casos a fibrose chegava a ser escassa, embora as características microscópicas estivessem presentes e os achados de varizes do esôfago e esplenomegalia fossem proeminentes. Na realidade não há correlação entre o grau da fibrose porta e as manifestações de hipertensão porta e esta última resulta da intensidade das lesões obstrutivas e não da sua acompanhante fibrose porta, como já referido por Prata & Alexandre (1963). Podemos mesmo dividir a esquistossomose hepática avançada (com fibrose de Symmers) em dois grupos: com esplenomegalia e circulação colateral (forma hépato-esplênica) e sem estas últimas manifestações (a forma hepática avançada). A forma hépato-esplênica pode ser considerada como compensada (sem sinais de insuficiência hépato-celular) ou descompensada (quando tais sinais aparecem) (Warren & Rebouças, 1964). Ainda não sabemos bem quais os fatores que levam a esta transformação. A evolução para a cirrose não parece acontecer senão excepcionalmente (Andrade, 1968; Lyra, Rebouças & Andrade, 1976). Como a exclusão progressiva da circulação porta intra-hepática coincide com uma progressiva hipertrofia compensadora do sistema arterial hepático (Andrade & Cheever, 1971), a queda da pressão sistêmica durante os sangramentos digestivos geralmente torna crítica a oxigenação do fígado esquistossomótico, podendo dar lugar ao aparecimento de extensas necroses submucosas focais. Estas áreas podem sofrer cicatrização pós-necrótica e desta maneira os sangramentos digestivos podem ser um mecanismo importante de agressão hépato-celular. A Tabela IV mostra que tais

TABELA IV

Esquistossomose hépato-esplênica (232 casos necropsiados)

| <i>Ocorrência de Sangramento Digestivo Alto</i> | | |
|---|-----------------|----------|
| <i>Tipo de Sangramento</i> | <i>Nº Casos</i> | <i>%</i> |
| Várias hematêmeses | 97 | 41,8 |
| Uma hematêmeses | 22 | 9,5 |
| Apenas Melena | 6 | 2,6 |
| S/história de sangramento | 107 | 46,1 |
| Total | 232 | 100,0 |

sangramentos são freqüentes e muitas vezes há história de sangramentos múltiplos. As rupturas de varizes do esôfago e, excepcionalmente, da grande curvatura do estômago, foram as causas constantes dos sangramentos nos casos em estudo. A presença de úlcera péptica, neoplásica, de gastrites, etc. não pareceu importante nesta série de casos. Após sangramentos há quase sempre uma história de piora do quadro clínico, mas também alguns pacientes pioram sem ter tido histórias de sangramentos. Lyra, Rebouças & Andrade (1976) acentuaram a importância da hepatite crônica ativa relacionada com infecção pelo vírus B como causa de descompensação na esquistossomose. As manifestações mais evidentes de comprometimento hépato-celular aparecem na Tabela V. Um estudo com-

TABELA V

Manifestações de comprometimento hépato-celular em 232 pacientes hépato-esplênicos

| <i>Sinais</i> | <i>Nº de Vezes</i> | <i>%</i> |
|--------------------|--------------------|----------|
| Ascite | 153 | 65,9 |
| Icterícia | 63 | 27,1 |
| Sinais periféricos | 48 | 20,6 |

parativo entre casos compensados e descompensados mostrou que a fibrose septal fina e intensa e a hepatite crônica ativa se correlacionam com a descompensação, mas não o número de granulomas periovulares, o grau de fibrose porta ou a presença de regeneração nodular (Cheever & Andrade, 1970). De um modo geral nos casos compensados, o fígado se mostrou com superfície lisa e ligeiramente bocelada e com o aumento do lobo esquerdo (Fig. 2), exibindo na superfície de corte a característica lesão fibrótica portal (Fig. 3). Nos casos descompensados, a superfície externa do fígado era geralmente irregular, nodular, lembrando a cirrose, mas persistindo o nítido aumento do lobo esquerdo (Fig. 4).

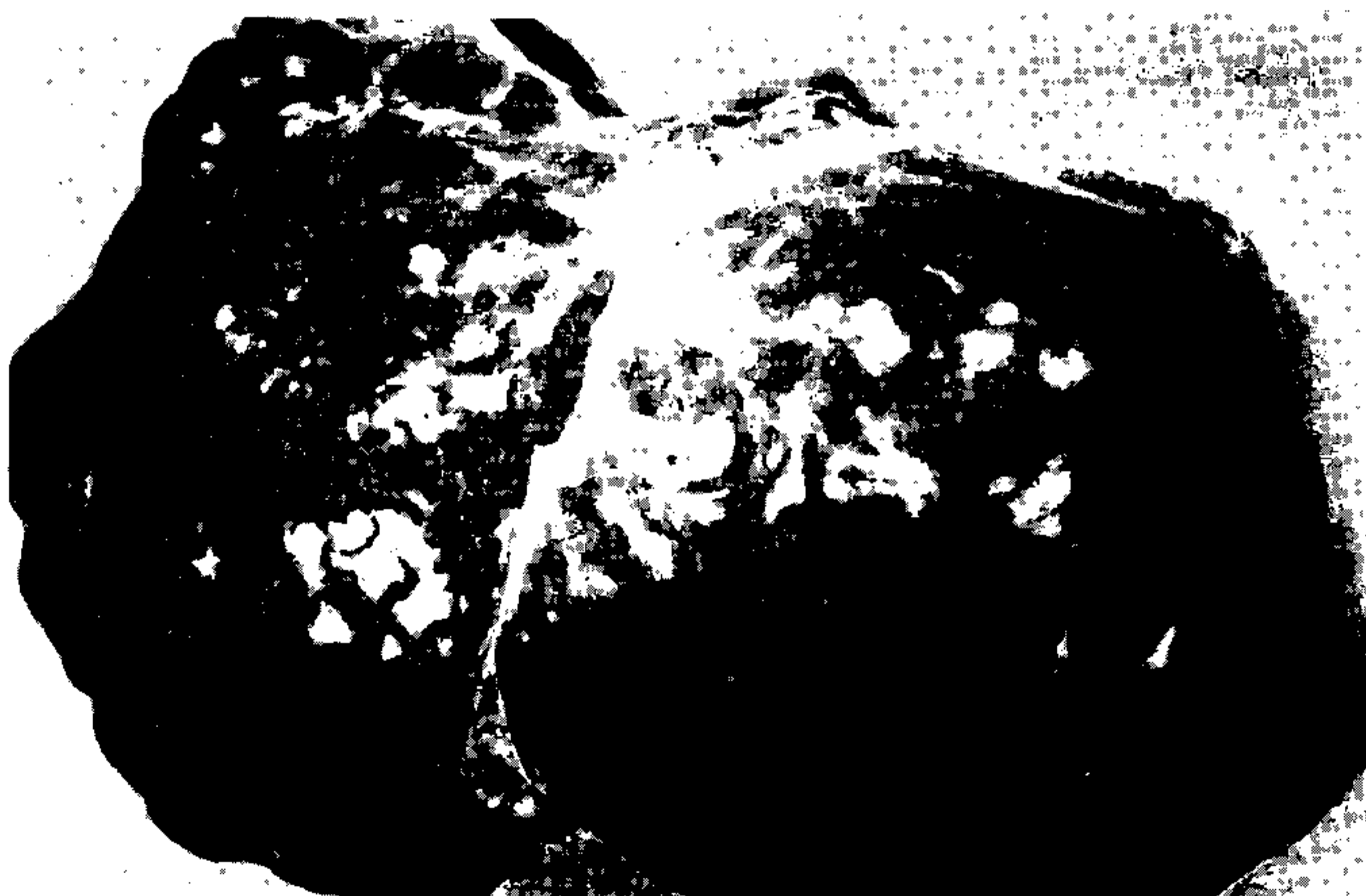

Fig. 2 - Aspecto macroscópico de um fígado da forma hépato-esplênica da esquistossomose. Há uma discreta bocelagem da superfície externa, que é lisa e exibe fibrose fina. Tomando-se o ligamento falciforme como uma linha delimitante entre os lobos do fígado, pode-se notar a considerável hipertrofia do lobo esquerdo.



Fig. 3 – Aspecto clássico da “fibrose de Symmers” na superfície de corte de um fígado esquistossomótico. Os espaços porta exibem densa fibrose enquanto o parênquima conserva a sua aparência habitual, podendo-se ver ramos de veias hepáticas sem qualquer alteração.



Fig. 4 – Aspecto externo do fígado proveniente de um paciente com esquistossomose hépato-esplênica descompensada. A grosseira nodulação vista sob a cápsula sugere uma cirrose difusa. O lobo esquerdo mostra-se aumentado de volume, com aspecto nodular e com focos de espessamento fibroso da cápsula.

A impressão de cirrose vista na superfície externa não se confirmava na superfície de secção, onde ocorria fibrose portal e septal bem disseminadas, mas onde faltavam as evidências de regeneração nodular do parênquima (Fig. 5). Geralmente os indivíduos

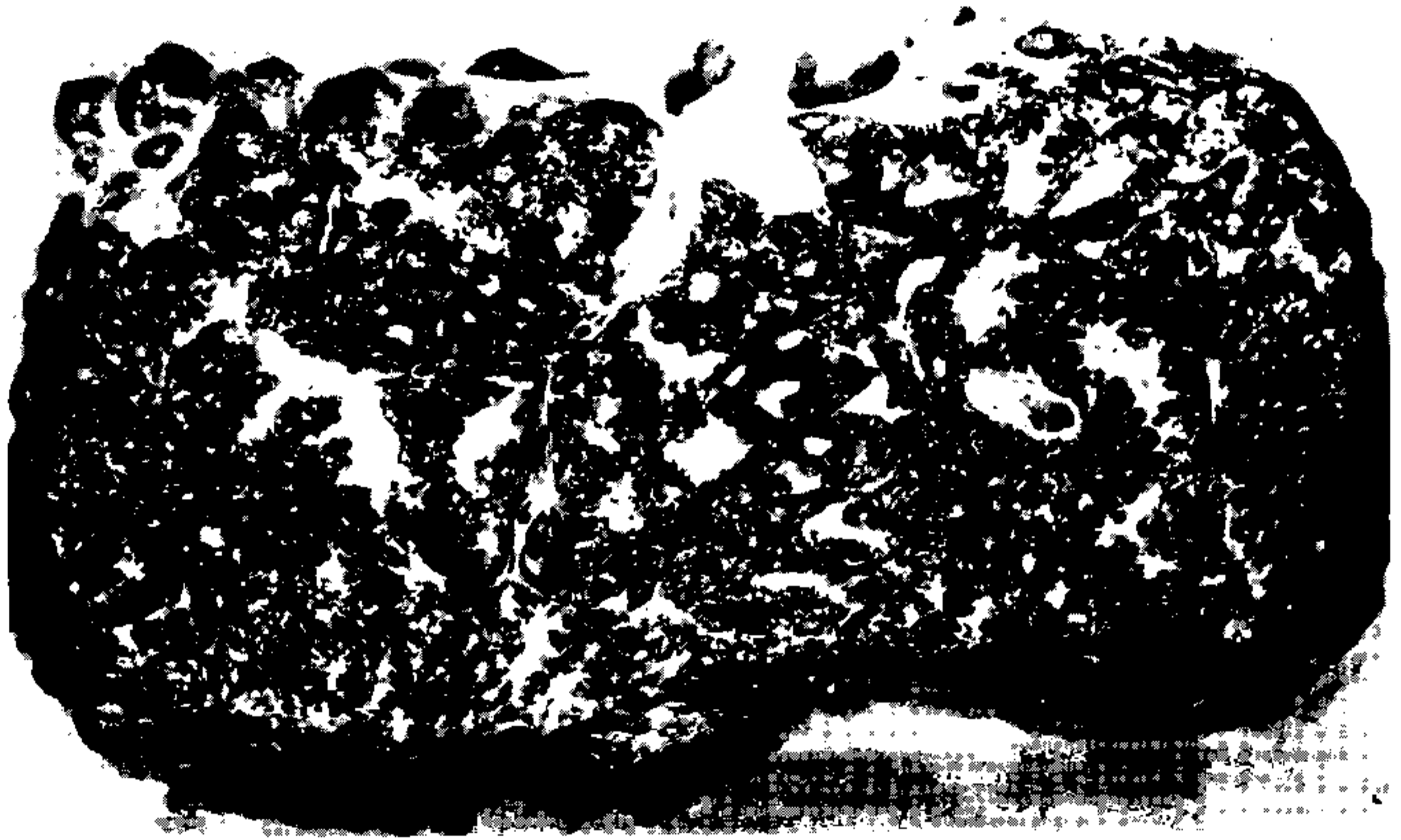

Fig. 5 – Superfície de corte do mesmo fígado visto na figura anterior. A fibrose porta é sistematizada e atinge até aos menores espaços. Embora a superfície externa mostre um aspecto nodular, não há regeneração evidente do parênquima visto na superfície de corte. Este último aparece congestionado por fina fibrose septal. Podemos deduzir que neste caso houve uma progressão das lesões de fibrose portal e septal, mas não uma evolução para a cirrose difusa. O aspecto nodular visto externamente provavelmente resultou da retração do tecido fibroso portal atuando sobre pontos diferentes da cápsula de Glisson.

descompensados evoluem para o estado terminal de coma hepático, enquanto os compensados morrem por sangramento. Muitas mortes entretanto, são devidas às infecções superajuntadas ou complicações cirúrgicas. A Tabela VI indica a situação dos nossos casos, e as Tabelas VII e VIII mostram os processos associados, seja tendo a esquistossomose como doença principal (Tabela VII), ou como secundária (Tabela VIII). Sendo uma doença de evolução crônica, com provável interferência sobre a resistência imunológica, quase sempre cursando com desnutrição associada, não é de admirar que as infecções intercur-

TABELA VI

Esquistossomose hépato-esplênica (232 casos necropsiados)

| <i>Causa Mortis</i> | <i>Nº Casos</i> | <i>%</i> |
|-----------------------|-----------------|----------|
| Sangramento Digestivo | 88 | 37,9 |
| Coma Hepático | 26 | 11,2 |
| Outras | 118 | 50,9 |
| Total | 232 | 100,0 |

TABELA VII

Patologias associadas em 156 casos em que a esquistossomose h pato-espl nica foi a doen a principal

| | |
|------------------------------|------------------|
| Endomiocardiofibrose | 3 |
| Hepatite por v rus | 2 |
| Megaes fago | 1 |
| Megacolon e Megaes fago | 1 |
| Blastomicose | 1 |
| Criptococose | 1 |
| Hepatoma | 1 |
| Miocardite Cr nica Chag sica | 1 |
| Total | 11 (7,0%) |

TABELA VIII

Doen as principais em 76 casos em que a esquistossomose h pato-espl nica apareceu como doen a secund ria

| | |
|-----------------------------------|-----------|
| Miocardite cr nica chag sica | 12 |
| Salmonelose de curso prolongado | 10 |
| Insufici ncia renal | 9 |
| Cardiopat  hipertensiva | 4 |
| Broncopneumonia | 4 |
| Septicemia | 2 |
| Insufici ncia card aca congestiva | 2 |
| Aneurisma cerebral | 2 |
| Linfoma | 2 |
| Tuberculose | 2 |
| Abscesso cerebral | 2 |
| Endomiocardiofibrose | 2 |
| Outras* | 23 |
| Total | 76 |

*Tireotoxicose, decorticaliza o pulmonar, choque p s-nefrectomia, aneurisma sifil tico da aorta, c ncer de colo uterino, c ncer ginecol gico, carcinoma epidermoide, c ncer de mama, adenocarcinoma de ov rio, histiocitose maligna, abscesso amebiano de f gado, colite ulcerativa amebiana, aneurisma da subcl via, paquipleurite cr nica, pericardite, endocardite bacteriana, cardiomiopat  hipertr fica, les o traum tica da v lvula mitral, lit ase biliar com colangite, hipertens o essencial,  lcera p ptica perforada, comunica o interventricular e megacolon, um cada.

rentes possam desempenhar um papel importante na esquistossomose avan ada. Ali s,   conhecida a tend ncia dos portadores da forma h pato-espl nica da esquistossomose para apresentar febre de tipo prolongado. Uma das causas deste tipo de febre   a Salmonelose septic mica (Teixeira, 1960) que chega a produzir uma s ndrome muito particular, com h pato-esplenomegalia febril, leucocitose, anemia e perda de peso. Nos nossos casos havia refer ncia   febre de longa dura o (meses) 18 vezes e as suas causas prov veis aparecem na Tabela IX.

TABELA IX

Esquistossomose hépato-esplênica (232 casos necropsiados)

Ocorrência de Febre de Tipo Prolongado

| <i>Causas Prováveis</i> | <i>Nº Casos</i> | <i>%</i> |
|-------------------------------|-----------------|----------|
| Salmonelose | 10 | 4,30 |
| Surto de coma hepático | 2 | 0,86 |
| Tuberculose disseminada | 1 | 0,43 |
| Peritonite tuberculosa | 1 | 0,43 |
| Hepatite viral | 1 | 0,43 |
| Retículo-sarcoma | 1 | 0,43 |
| Septicemia por <i>E. coli</i> | 1 | 0,43 |
| Broncopneumonia | 1 | 0,43 |
| Total | 18 | 7,70 |
| Sem Febre | 214 | 92,26 |

O exame microscópico do fígado revelou comprometimento destrutivo e obstrutivo de ramos da veia porta no seio dos espaços porta alargados pela fibrose. Neste tecido aparecem freqüentemente vasos telangiectásicos formando um aspecto "angiomatóide" e indicando o caráter essencialmente vascular da lesão esquistossomótica hepática (Fig. 6).

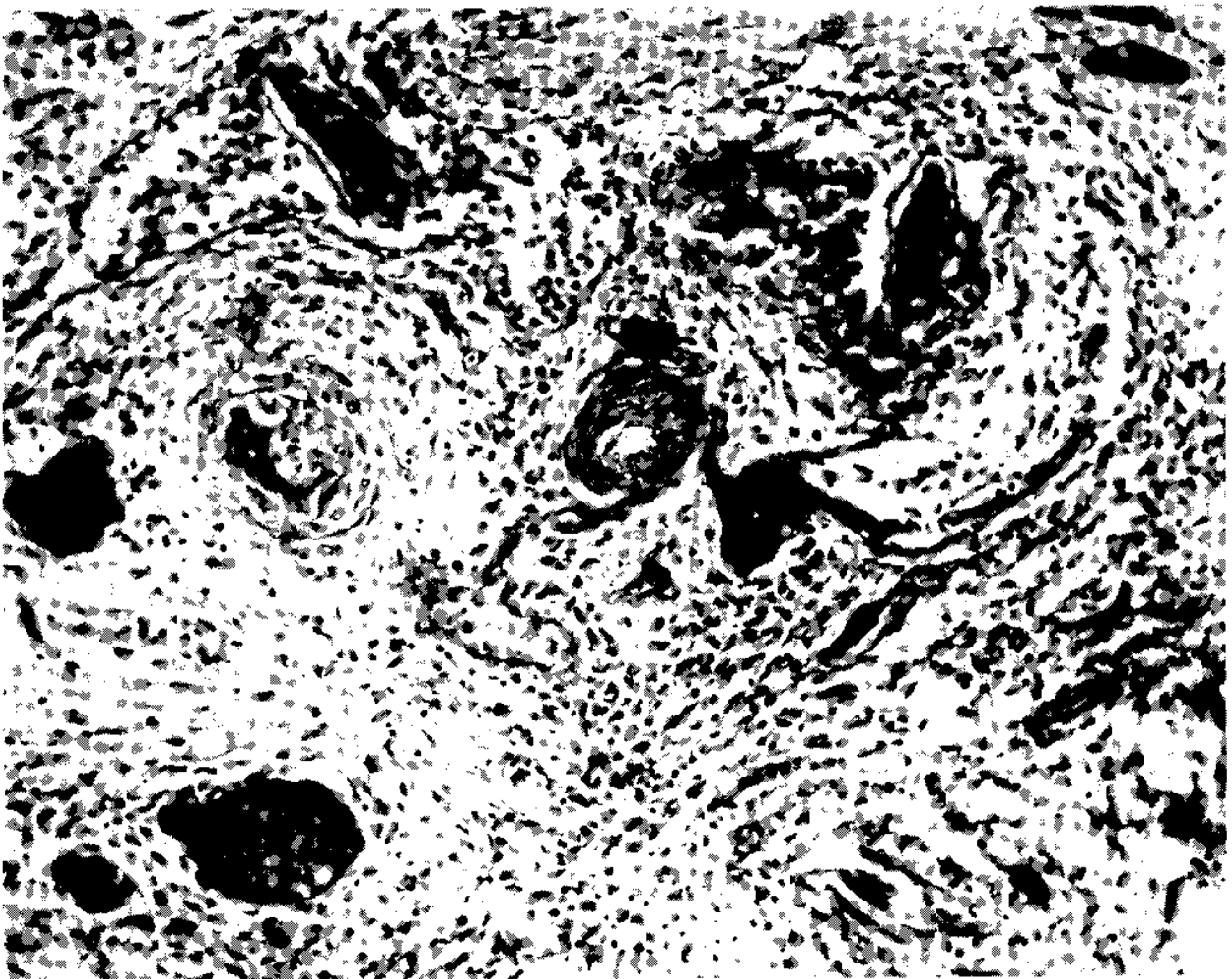


Fig. 6 Espaço porta na esquistossomose hépato-esplênica mostrando lesões ativas, fundamentalmente vasculares. Notam-se muitos vasos telangiectásicos e congestionados, alguns contendo ovos maduros do *S. mansoni*. A artéria (seta) exhibe espessamento fibroso da íntima. Há ainda extensa fibrose e um infiltrado mononuclear difuso. Hematoxilina e Eosina. 100 X.

Raramente os granulomas periovulares eram proeminentes nestas lesões, sendo mais comum a ocorrência de poucos granulomas bem “modulados” ou mesmo sua ausência total, o que indica que os pacientes vêm a falecer já com as suas lesões tendendo para o estado cicatricial. Nestes casos o diagnóstico resta não em achados parasitológicos, mas na demonstração da fibrose portal e septal, com destruição ou desaparecimento de ramos da veia porta e preservação das estruturas biliares e arteriais (Andrade, 1965). Os sinais de hepatite crônica, tanto do tipo persistente como ativa (Figs. 7 e 8) podem estar presentes,

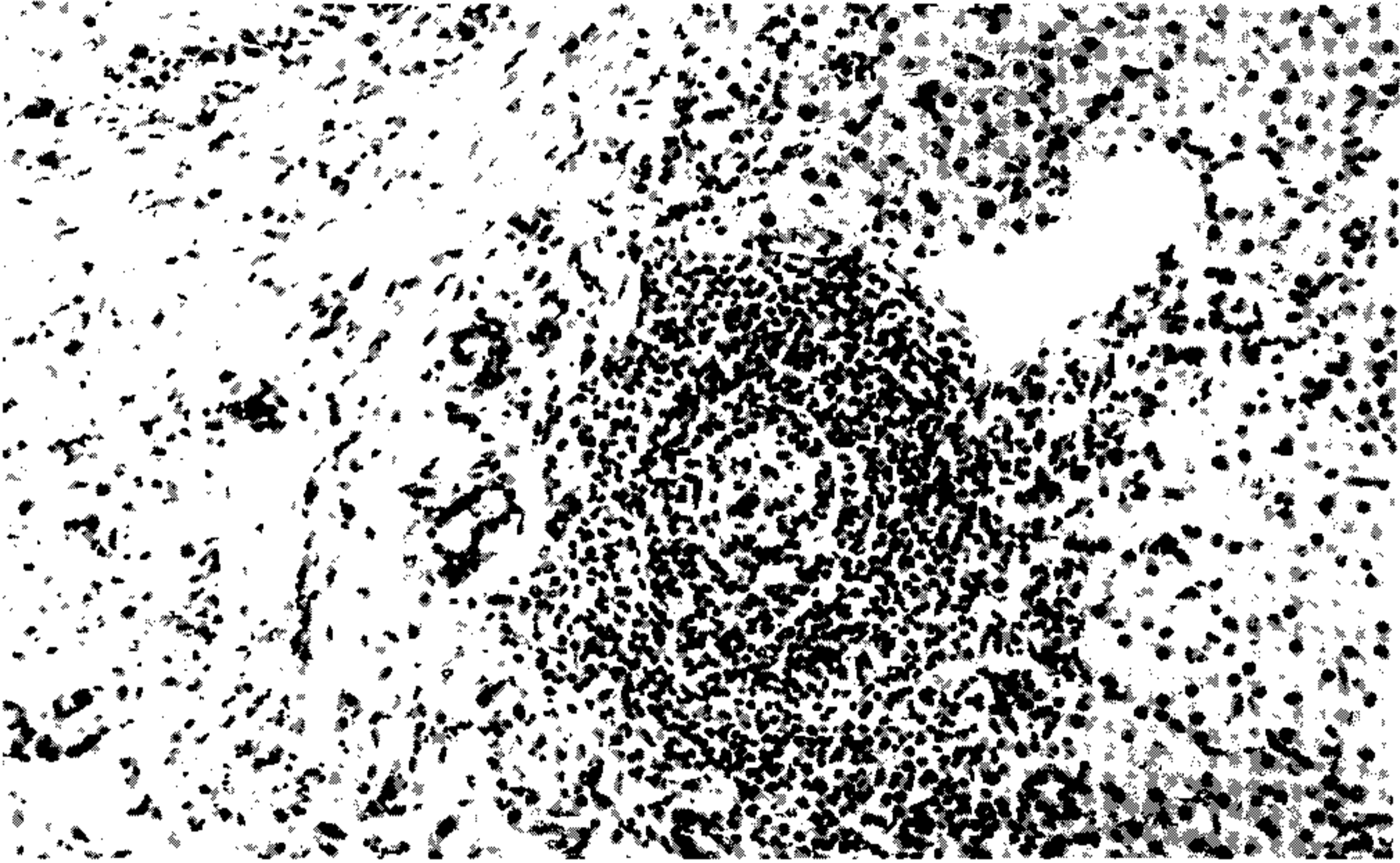


Fig. 7 – Hepatite crônica persistente na esquistossomose. Observa-se densa fibrose portal com difuso e discreto infiltrado mononuclear e uma área de densa acumulação de linfócitos que chega a simular um folículo linfóide, com o seu centro claro contendo alguns macrófagos fagocitando restos nucleares. Hematoxilina e Eosina. 120 X.

mas às vezes também não há o menor traço de lesões inflamatórias e as lesões portais aparecem como puramente cicatriciais. O parênquima preserva a sua estrutura lobular e as ocasionais áreas de regeneração nodular são focais e aparecem nas zonas subcapsulares e nas proximidades dos grossos espaços porta. Pode haver também a formação de nódulos passivos, quando a fibrose septal se torna mais intensa.

Nos casos associados com a Salmonelose septicêmica prolongada, chama a atenção a proeminência da hipertrofia e hiperplasia das células de Kupffer, a presença de pequenas áreas de necrose focal no parênquima (por vezes com acúmulos de polimorfonucleares neutrófilos) e de muitos plasmócitos nos espaços porta.

O COMPROMETIMENTO ESPLÊNICO

Geralmente está presente uma acentuada esplenomegalia, mas nos casos com fibrose hepática tipo Symmers ela não existia 12 vezes. Quando existe a forma hépato-esplênica o baço aparece com cápsula ligeiramente espessada e é duro, liso e congesto. O peso varia como pode ser visto na Tabela X.

Os achados microscópicos não diferem dos de uma esplenomegalia “congestiva” de qualquer etiologia. Há todavia a participação de um fator celular importante, provavel-

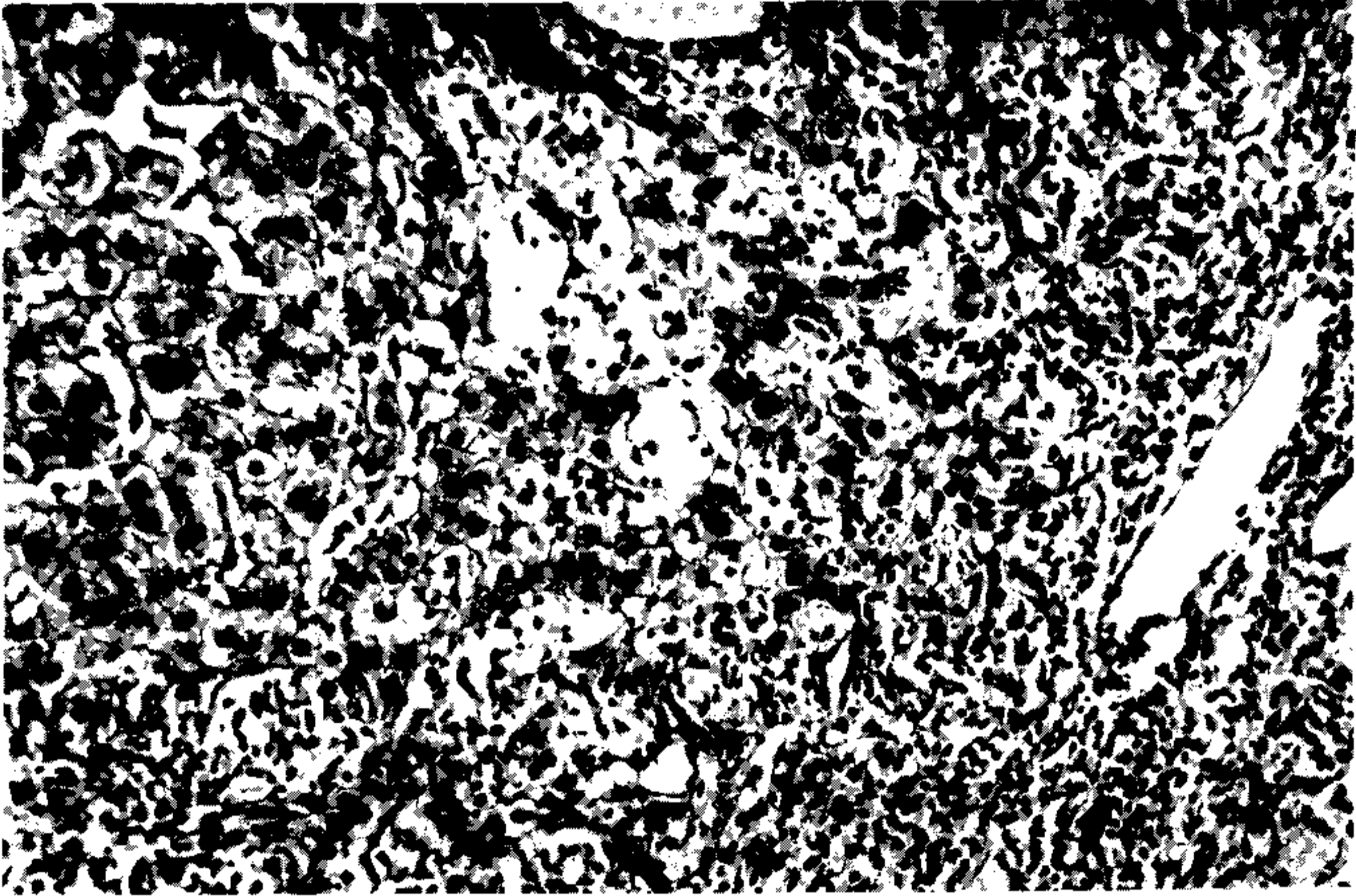


Fig. 8 – Hepatite crônica ativa na esquistossomose h pato-espl nica. A zona de fibrose portal aparece no canto inferior esquerdo da foto. O infiltrado inflamatrio mononuclear atinge esta  rea e   visto tamb m no interior do l bulo, onde se nota o desaparecimento de v rios hepat citos e baloniza o de outros. H  prolifera o de c lulas ductulares e os limites entre o conjuntivo do espa o porta e a borda do par nquima s o irregulares. Hematoxilina e Eosina. 120 X.

TABELA X

Pesos do f gado e ba o (g) em portadores de esquistossomose h patica avan ada

| <i> rg o</i> | <i>N  Casos</i> | <i>M ximo</i> | <i>M dia</i> | <i>M nimo</i> |
|--------------|-----------------|---------------|--------------|---------------|
| F gado | 228 | 3.700 | 1.383 | 490 |
| Ba o | 210 | 5.400* | 793 | 40** |

* Associado com linfoma

** Em 12 casos o peso do ba o atingiu 150g ou menos, o que foi considerado como aus ncia de esplenomegalia.

Maioria variou entre 900 e 1800g para o f gado e 300 a 1200g para o ba o.

mente decorrente de uma estimula o via humoral (Andrade & Andrade, 1965). Dois dos nossos casos estavam associados com linfoma de tipo nodular, uma condi o curiosa que aparece em 1% do nosso material de esplenectomia em portadores de esquistossomose (Andrade & Abreu, 1971) e que tem sido tamb m observada por outros (Paes & Marigo, 1981). O linfoma nodular nestes casos parece ser primitivo do ba o, pode ser constitu do por tipos celulares diversos, aparece predominantemente em mulheres, geralmente ap s os 45 anos de idade. Microscopicamente h  um dep sito de material hialino que cont m imunoglobulinas no centro dos n dulos neopl sicos, o que tamb m costuma aparecer no centro dos fol culos linf ides do ba o na esquistossomose avan ada (Andrade & Andrade, 1965).

O ENVOLVIMENTO INTESTINAL

O envolvimento intestinal pode ser considerado como discreto na esquistossomose mansônica. Embora ocorra nos pacientes egípcios uma polipose colônica esquistossomótica, responsável por uma característica tríade sintomática (diarréias sanguinolentas, hipo-albunemia e anemia), nos casos brasileiros é comum se encontrar o intestino com alterações mínimas. Há freqüentes lesões granulomatosas periovulares na mucosa, submucosa e por vezes em outras camadas intestinais, mas é surpreendente que estas lesões se curem sem fibrose e assim, mesmo na esquistossomose avançada e de longa duração, não ocorre fibrose intestinal. No entanto há exceções e a Tabela XI mostra as lesões mais

TABELA XI

Esquistossomose hépato-esplênica (232 casos necropsiados)

| Lesões Fibromatosas ou Hiperplásticas Intestinais | | |
|---|-----------------|----------|
| <i>Tipos</i> | <i>Nº Casos</i> | <i>%</i> |
| Fibrose peri-intestinal | 26 | 11,2 |
| Lesão pseudo-neoplásica. | 5 | 2,2 |
| Polipos intestinais | 7 | 3,0 |

evidentes que podem envolver o intestino. A fibrose peri-intestinal foi a mais freqüente (Andrade & Spezia Melo, 1974). Ela parece ser o resultado da disposição maciça de ovos no tecido adiposo peri-colônico e peri-retal. Geralmente o envolvimento se faz nas porções laterais, poupando a porção anterior do intestino, mas podendo se estender ao espaço retro-peritoneal (Bicalho, 1968). A lesão não afeta a luz intestinal, nem as paredes, exceto a serosa e subserosa. Portanto não tem maiores repercussões clínicas. O seu reconhecimento pode ter um aspecto crítico durante as dissecações na cirurgia ou necrópsia e no diagnóstico diferencial de uma massa no abdômen ou de uma fibrose retro-peritoneal.

A lesão pseudo-neoplásica significa uma reação focal fibroplástica aos ovos do *S. mansoni* dando origem a uma formação tumoral que pode vir a ser confundida com uma neoplasia. Pode ocorrer no intestino ou em outros locais (Abrantes & Katz, 1964). Trata-se de uma lesão rara, embora importante pela sua apresentação, reconhecimento e tratamento.

O polipo esquistossomótico para ser reconhecido como tal, deve conter muitas lesões produzidas pelos ovos do *S. mansoni*. Mesmo assim não podemos excluir a possibilidade de um polipo qualquer vir a acumular posteriormente os ovos do *S. mansoni*. No estudo de Cheever & Andrade (1967) ficou claro que os polipos, as colites ou o câncer intestinal não são mais freqüentes nos indivíduos infectados pelo *S. mansoni* do que nos controles não infectados.

AS COMPLICAÇÕES

A Tabela XII contém os dados sobre o que podemos considerar como complicações da esquistossomose hépato-esplênica.

A *forma cárdio-pulmonar* (*cor pulmonale* esquistossomótico) se constitui quando, em virtude da existência da hipertensão porta e circulação colateral, uma embolização maciça de ovos e por vezes de vermes, ocorre da circulação porta para a circulação pulmonar (Andrade & Andrade, 1970). Os ovos se alojam a princípio em arteríolas ou capilares pré-alveolares e provocam um bloqueio que força a abertura de colaterais que saem em

TABELA XII

Esquistossomose hépato-esplênica (232 casos necropsiados)

Ocorrência de complicações

| <i>Lesões</i> | <i>Nº. Casos</i> | <i>%</i> |
|----------------------|------------------|----------|
| <i>Cor pulmonale</i> | 44 | 18,9 |
| Nefropatia | 35 | 15,0 |
| Linfoma esplênico | 2 | 0,9 |

ângulo reto das artérias e arteríolas mais calibrosas. Aí vêm se alojar os ovos e assim surgem as lesões mais características da artrite pulmonar (Figs. 9, 10, 11) (Sadigursky & Andrade, 1982). As lesões obstrutivas podem ser tão extensas que provocam a hipertensão pulmonar, com o *cor pulmonale* subsequente (Fig. 12). O estudo do presente material

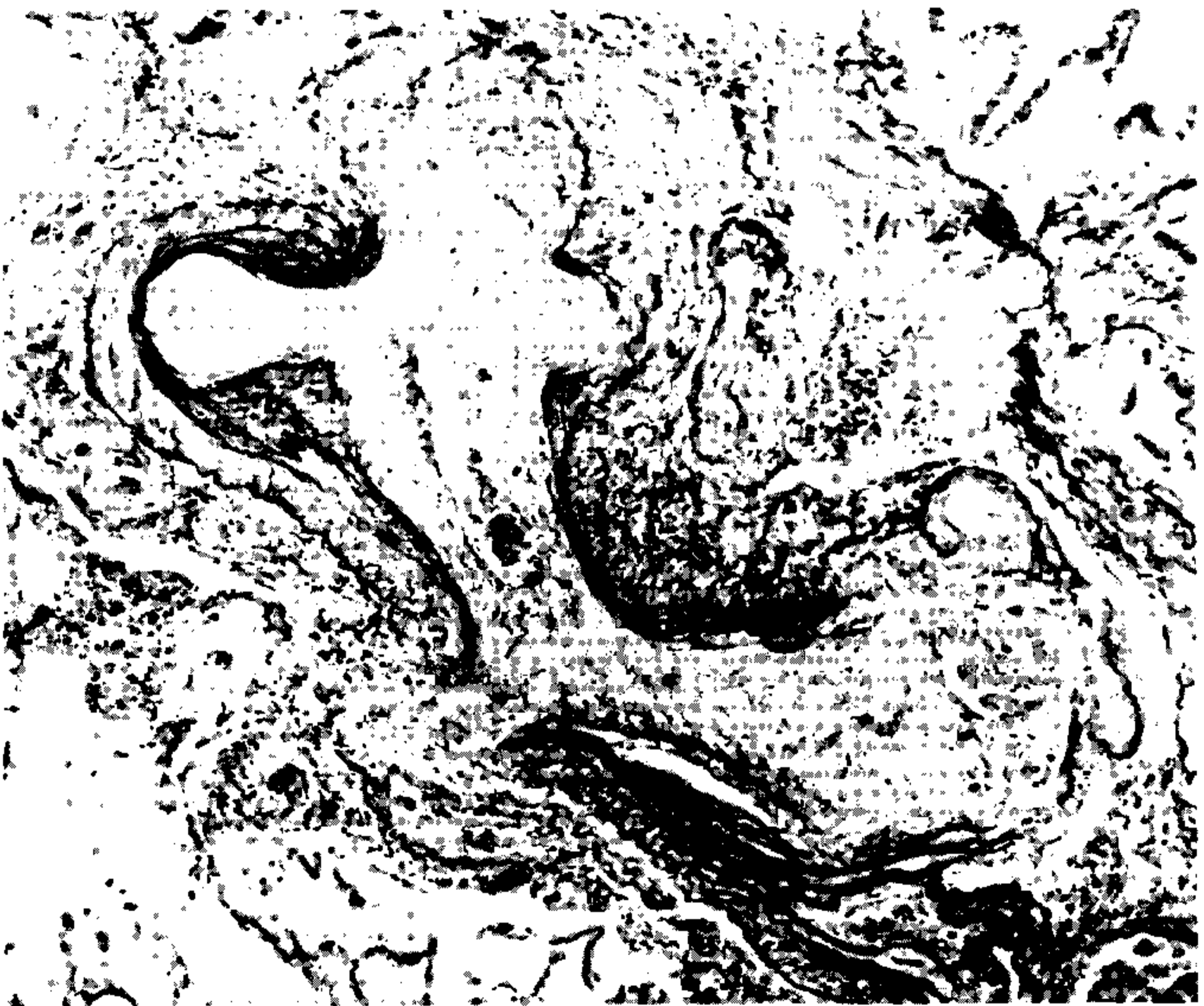

Fig. 9 – Artéria pulmonar em um caso de *cor pulmonale* esquistossomótico. Há considerável espessamento fibroso da íntima, enquanto as colaterais exibem dilatação, destruição das paredes e substituição fibrosa. Os elementos parasitários não são evidentes nesta secção. Weigert-Van Gieson. 100 X.

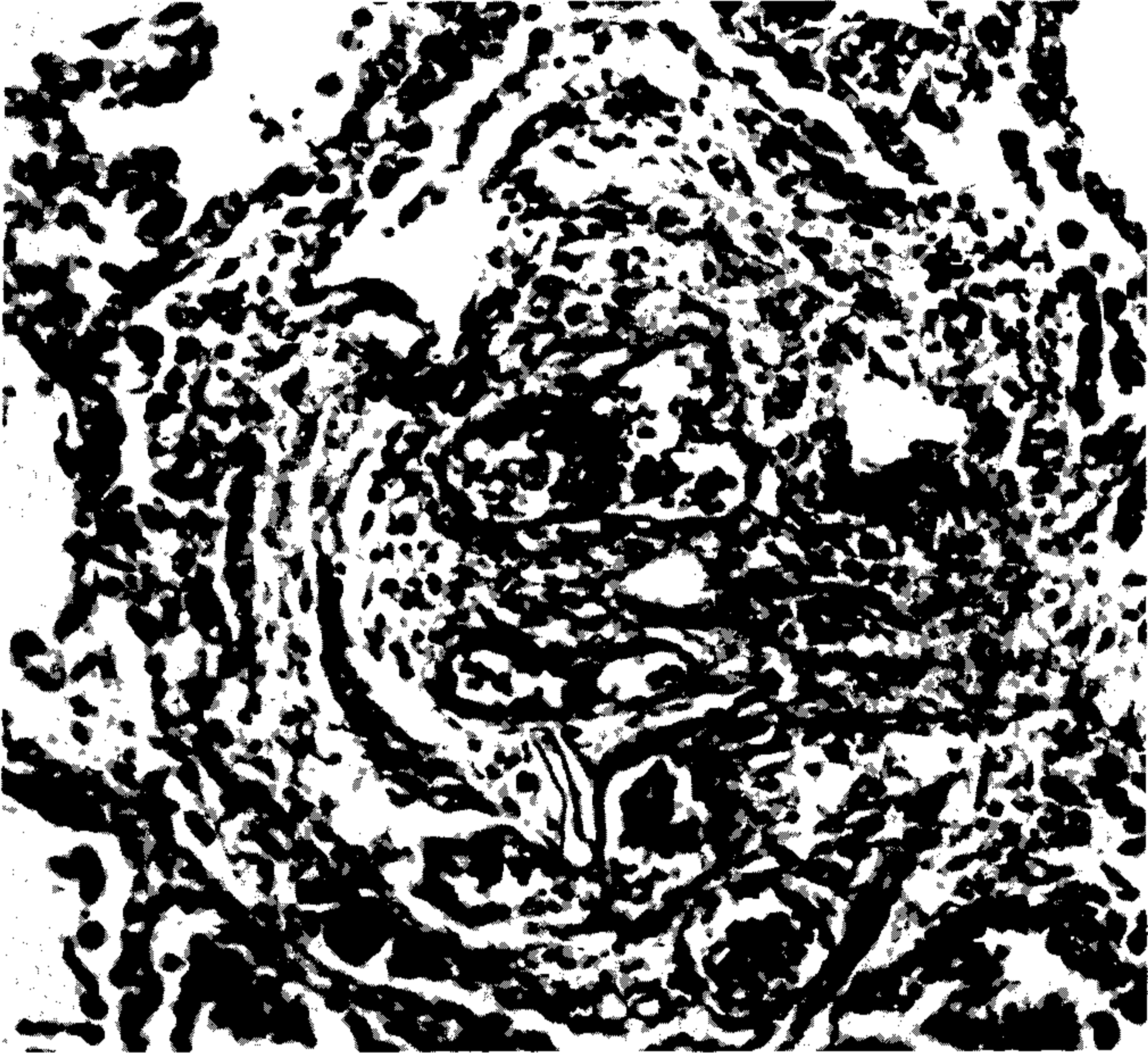


Fig. 10 – Lesão plexiforme (angiomatóide) na arterite pulmonar esquistossomótica. Uma complexa reação vascular, com vasos telangiectásicos, congestos, situados na parede interna e na externa de uma pequena artéria. Tricrômico de Masson. 150 X.

confirmou que a existência de lesões ovulares nas artérias e arteríolas pulmonares já denota a presença de hipertensão na pequena circulação e que a forma h pato-espl nica da esquistossomose   um pr -requisito para o desenvolvimento da forma c rdio-pulmonar. Ao contr rio dos achados cl nicos de alguns autores, n o h  em nossos arquivos um  nico caso de *cor pulmonale* esquistossom tico dissociado da forma h pato-espl nica. A cianose apareceu em 12 casos (5,1%), sendo em 9 vezes como manifesta o terminal de *cor pulmonale*. Nas tr s outras vezes a cianose apareceu associada   insufici ncia card cia, mas sem a presen a de *cor pulmonale*. Em um destes casos foi encontrada uma f stula entre um grosso ramo da art ria pulmonar e uma veia, f stula esta provavelmente cong nita e que se ampliou com a eleva o da press o pulmonar. Com a abertura da f stula esta press o deve ter voltado ao normal.

A *nefropatia*   uma complica o relativamente freq ente e importante. Ocorreu em 15% dos casos, uma cifra que coincidentemente tem sido encontrada tamb m em estudos cl nicos (Rocha et al, 1976). Este assunto j  mereceu v rias revis es (Andrade, 1978; Andrade & Rocha, 1979; Houba, 1979) e aqui faremos apenas alguns registros referentes aos casos estudados. Na Tabela XIII aparecem os diagn sticos histol gicos feitos por diferentes patologistas por ocasi o do estudo rotineiro dos casos. Mantemos estes diagn sticos sem revis o para acentuar, sem qualquer interfer ncia conceitual, a freq ncia com que

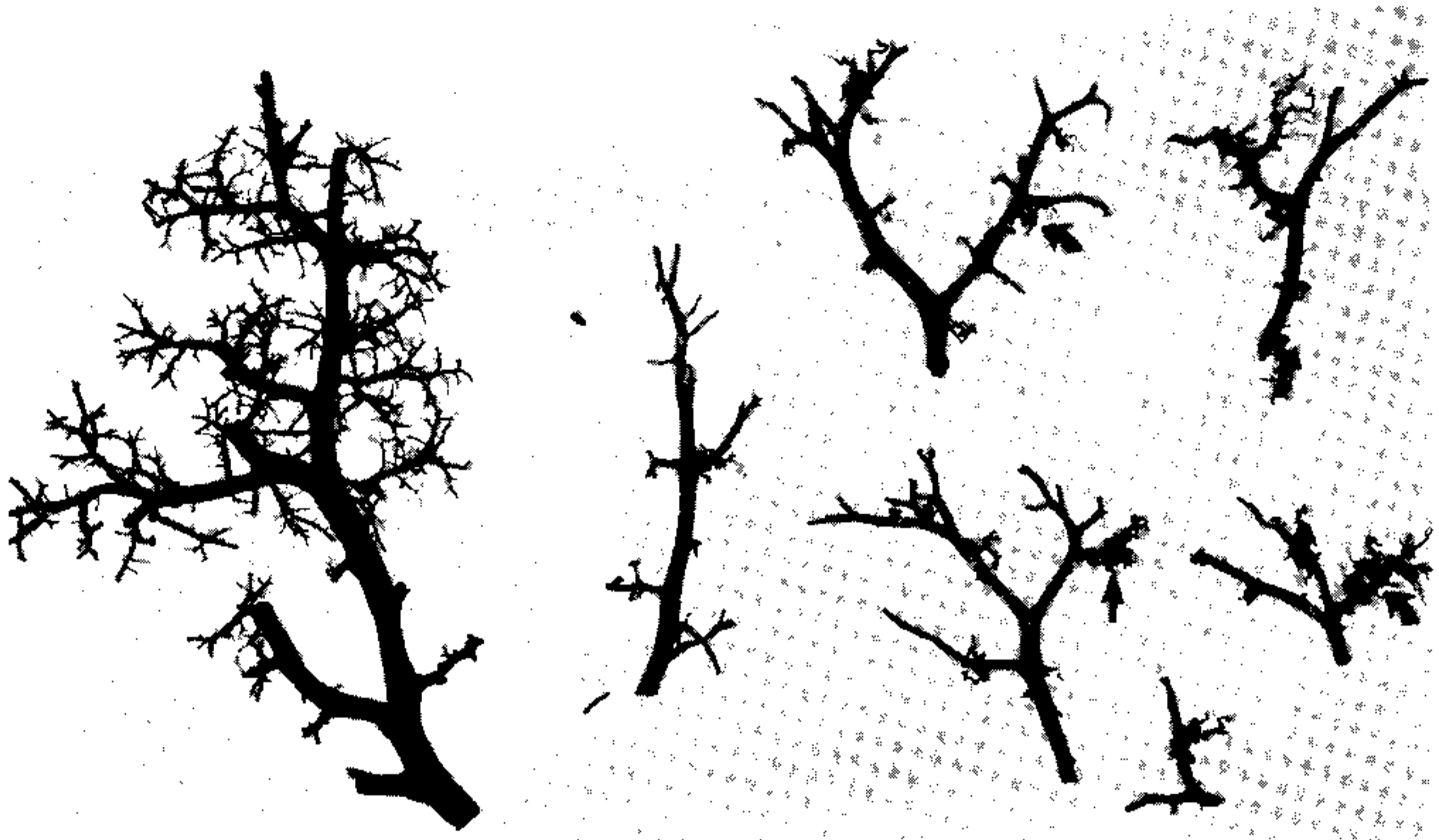

Fig. 11 – Moldes plásticos de vinilite obtidos da artéria pulmonar. À direita, um segmento arterial de um pulmão normal mostrando distribuição regular, dicotômica e fina, dos vasos. Mais para à esquerda estão vários segmentos arteriais contendo lesões plexiformes (ou glomerulóides) obtidas de um caso de arterite pulmonar esquistossomótica (setas). Tamanho normal.

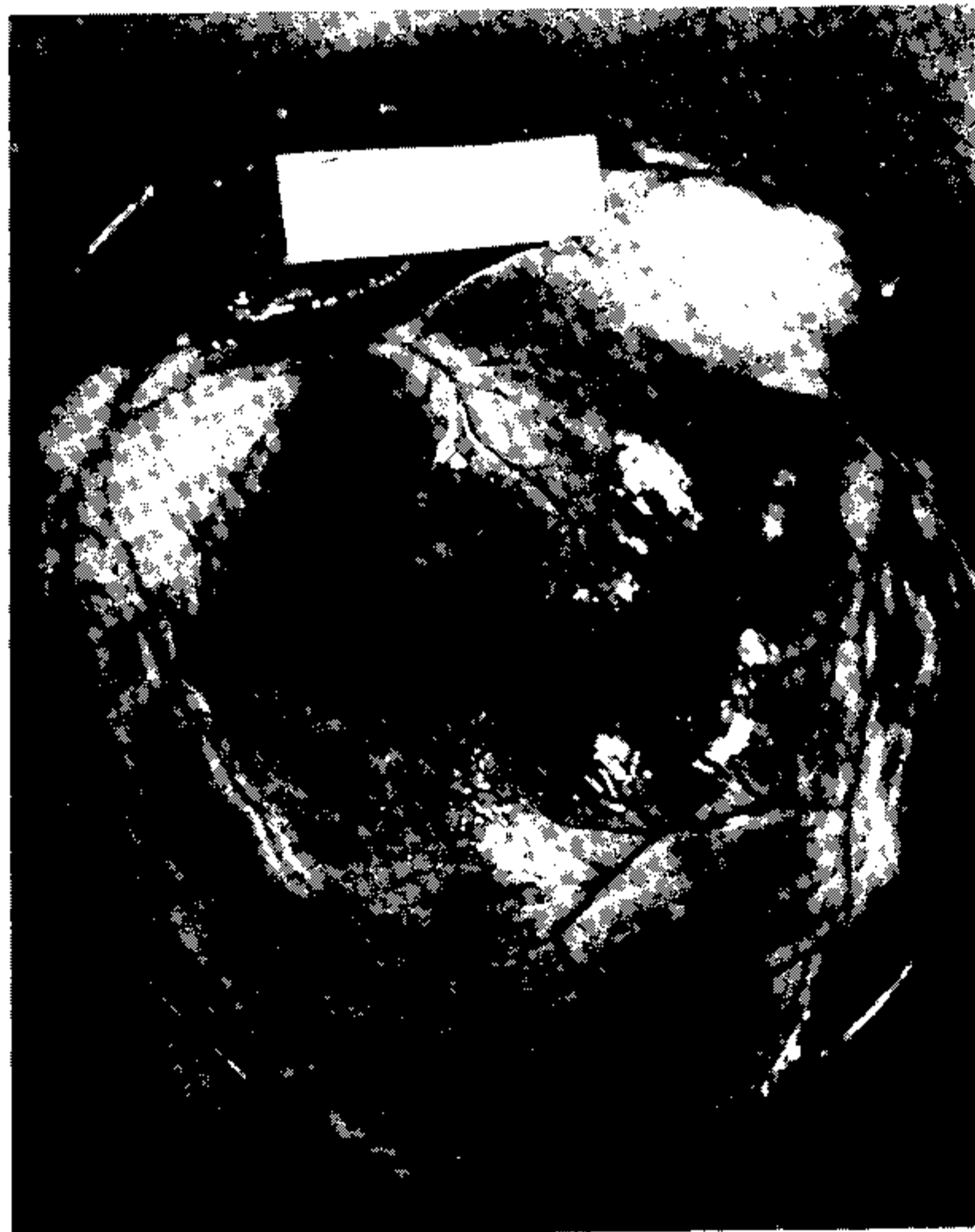


Fig. 12 – Coração no *cor pulmonale* esquistossomótico. O ventrículo direito está consideravelmente hipertrofiado, constitui quase toda a face anterior do coração e forma sozinho a ponta do coração. O átrio direito aparece muito dilatado, e os vasos sub-epicárdicos estão proeminentes.

TABELA XIII

Diagnósticos histológicos referentes ao envolvimento renal em 232 casos de esquistossomose hépato-esplênica

| | |
|---|-----------------|
| Nefroesclerose | 9 |
| Glomerulonefrite crônica | 8 |
| Glomerulonefrite proliferativa membranosa | 7 |
| Glomerulonefrite proliferativa | 4 |
| Esclerose glomerular focal | 2 |
| Glomerulonefrite crônica membranosa | 2 |
| Arterioesclerose | 1 |
| Glomeruloesclerose intercapilar | 1 |
| Glomerulite | 1 |
| Total | 35 (15%) |

aparece envolvimento renal na esquistossomose hépato-esplênica. Em trabalho anterior (Andrade, Andrade & Sadigursky, 1971), em que muitos destes casos foram incluídos, ficou patente que a maioria exibia uma glomerulonefrite crônica difusa membrano-proliferativa, com acentuação lobular. Também ficou patente que a área mesangial era primordialmente envolvida, com expansão, aumento de celularidade, da matriz e do material fibrilar. Evidentemente que dos diagnósticos da Tabela XIII os casos diagnosticados com nefroesclerose e arterioesclerose não pareciam ter qualquer relação com a esquistossomose. Apenas devemos acentuar que a glomerulopatia esquistossomótica é hoje um exemplo de doença renal associada com parasitose, tem prevalência elevada nos casos hépato-esplênicos, pode ser reproduzida experimentalmente e parece mediada por imuno-complexos, pois tanto antígenos como anticorpos podem ser identificados nos glomérulos (Tada et al, 1975; Hoshino-Shimizu et al, 1976).

LESÕES ECTÓPICAS

As lesões ectópicas são aquelas causadas pelos elementos parasitários fora dos territórios do sistema porto-mesentérico e da artéria pulmonar. A chegada dos ovos aos vários órgãos pode se dar seja por embolização na circulação sistêmica, o que geralmente resulta em granulomas isolados e sem maior significação clínica, seja após a migração anômala dos casais de vermes. Neste último caso, um número considerável de ovos pode se concentrar numa estrutura funcionalmente importante, como seja, a medula espinhal e produzir doença muito grave. Felizmente estes casos são raros, mas não deixam de ser importantes pela sua repercussão. A Tabela XIV mostra as localizações ectópicas encontradas em nosso material. Evidentemente ela reflete apenas parte do problema, pois o exame rotineiro de seções histológicas não é o método adequado para se avaliar a presença ectópica dos ovos do *S. mansoni* e sim a digestão dos tecidos, seguido de exame microscópico. O pâncreas pertence ao sistema vascular porto-mesentérico e é mantido na tabela dos "ectópicos" por conveniência de apresentação. Alguns autores têm se referido a alterações funcionais (Pereira & Barreto Neto, 1952; Mott, 1970), mas provavelmente tais alterações se devem mais à congestão passiva venosa do que ao parasitismo (Castro F^o & Andrade, 1973). Por vezes grandes quantidades de ovos podem chegar ao pâncreas, principalmente nas infecções graves e recentes e podem assim se correlacionar com achados de hiperamilasemia.

As lesões ectópicas não pareceram contribuir para a sintomatologia em nossos casos. Notável exceção foi o caso com lesão medular, cujo paciente apresentou paralisia dos membros inferiores e bexiga neurogênica (mielite granulomatosa esquistossomótica) (Pondé, Chaves & Sena, 1960).

TABELA XIV

Esquistossomose hépato-esplênica (232 casos necropsiados)

| Lesões Ectópicas | | |
|--------------------|-----------------|----------|
| <i>Localização</i> | <i>Nº Casos</i> | <i>%</i> |
| Pâncreas | 28 | 12,0 |
| Rim | 13 | 5,6 |
| Linfonodos | 10 | 4,3 |
| Testículos | 9 | 3,9 |
| Coração | 9 | 3,9 |
| Cérebro | 8 | 3,4 |
| Tireoide | 5 | 2,2 |
| Supra-renais | 2 | 0,9 |

Esôfago, Medula espinhal, Cerebelo, Plexo coróide, Timo, Hipófise, Útero, Bexiga, Baço, Ovário. Um cada.

De interesse acentuar que os ovos maduros do *S. mansoni* depositados no testículo não apresentaram reação em torno e tendiam mais para a calcificação.

OUTROS DADOS

A trombose portal apresentou-se como uma complicação mais comumente encontrada do que se suspeita clinicamente. Assim, é que, 20,6% dos nossos pacientes a apresentaram, sendo que em mais da metade dos casos (52,0%) a trombose ocorreu após a manipulação cirúrgica, principalmente esplenectomia, sugerindo que alguns doentes poderão agravar os sangramentos digestivos pós-esplenectomias.

Dos 232 hépato-esplênicos, 85 foram submetidos à cirurgia:

- 56 esplenectomias
- 12 esplenectomias + Crile
- 8 anastomoses porto-cava
- 5 anastomoses espleno-renal
- 2 ligaduras da artéria esplênica
- 2 ligaduras de varizes esofágicas (Crile)

Dos 76 pacientes que apresentaram hematêmeses, 35 tinham trombose do sistema portal.

Após a esplenectomia, 14 de 56 pacientes (25,0%) faleceram, enquanto foi de 66,6% (8 de 12), a mortalidade cirúrgica de pacientes submetidos à esplenectomia associada à ligadura das varizes esofágicas.

A fibrose endomiocárdica, uma cardiopatia relativamente rara entre nós, se apresentou associada a 5 dos nossos casos, sendo que em dois deles como a doença principal. Não sabemos se a associação foi simplesmente fortuita, mas como a fibrose endomiocárdica na África tem ocorrido associada com outras parasitoses e como a eosinofilia, freqüente na esquistossomose, tem sido considerada um fator patogênico da cardiopatia, achamos interessante registrar o fato.

SUMMARY

This study includes an evaluation of pathological findings on 232 complete necropsies performed on subjects with advanced hepatic schistosomiasis in Salvador, Bahia, Brazil. The constant and characteristic feature was peri-portal hepatic fibrosis with destructive and obstructive vascular lesions of the intrahepatic branches of the portal vein. Usually the lesions were accompanied by signs of portal hypertension (splenomegaly and esophageal varices) representing hepatosplenic schistosomiasis, but in 12 cases such signs were absent (advanced hepatic schistosomiasis). Some individuals progressed from a compensated to a decompensated form of hepatic schistosomiasis by showing progressive evidences of hepatic cell failure. In such cases the liver usually presented more intense septal fibrosis and changes of chronic active hepatitis, but not a transformation toward a diffuse cirrhosis. Splenomegaly resulted from chronic passive congestion and cellular proliferation, specially of the phagocytic mononuclear system. Occasionally the enlarged spleen developed a peculiar nodular type of lymphoma. Intestinal involvement was less than expected. Only rarely some more prominent changes, such as peri-colonic and retroperitoneal fibrosis due to massive deposition of eggs, pseudo-neoplastic formations and polyps appeared. A frequent complication was *cor pulmonale* due to schistosomal pulmonary arteritis, which appeared in 44 cases (18.9%). Associated renal disease was found in 15% of the cases, usually represented by chronic diffuse glomerulonephritis, which is presumed to represent an immune-complex manifestation of schistosomiasis. Concomitant infections were frequently observed, and some of them, such as salmonellosis and viral hepatitis, tended to run a rather prolonged course.

Thus, advanced schistosomiasis appeared as a pathological process that damages mainly the liver, but that reaches various organs through a varied and complex pathogenesis, the mechanisms of which are not yet completely understood.

REFERÊNCIAS BIBLIOGRÁFICAS

- ABRANTES, W.L. & KATZ, N., 1964. Formação conjuntivo-hiperplástica (pseudo-tumoral) de esquistossomose mansoni com localização intestinal. An. XIII Jornada Bras. Puer. Pediat. pp. 358-368, Porto Alegre, 1964.
- ANDRADE, Z.A., 1965. Hepatic schistosomiasis-Morphological aspects. In: *Progress in Liver Diseases*, vol. 2, pp. 228-242, ed. by Popper, H. & Schaffner, F.; Grune & Stratton, New York, N.Y.
- ANDRADE, Z.A., 1968. Can schistosomiasis cause hepatic cirrhosis? *Gaz. méd. Bahia*, 68 :34-41.
- ANDRADE, Z.A., 1978. Schistosomal nephropathy. Proceeding VIIth Internat. Cong. Nephrology. pp. 61-67. Montreal, Canada.
- ANDRADE, Z.A. & ABREU, W.N., 1971. Follicular lymphoma of the spleen in patients with hepatosplenic schistosomiasis mansoni. *Am. J. Trop. Med. Hyg.* 20 :237-243.
- ANDRADE, Z.A. & ANDRADE, S.G., 1965. Patologia do baço na esquistossomose hepatosplênica. *Rev. Inst. Med. trop. São Paulo*, 7 :218-227.
- ANDRADE, Z.A. & ANDRADE, S.G., 1970. Pathogenesis of schistosomal pulmonary arteritis. *Am. J. Trop. Med. Hyg.* 19 :305-310.
- ANDRADE, Z.A.; ANDRADE, S.G. & SADIGURSKY, M., 1971. Renal changes in patients with hepatosplenic schistosomiasis. *Am. J. Trop. Med. Hyg.* 20 :77-83.
- ANDRADE, Z.A. & CHEEVER, A.W., 1971. Alterations of the intrahepatic vasculature in hepatosplenic schistosomiasis mansoni. *Am. J. Trop. Med. Hyg.* 20 :425-432.
- ANDRADE, Z.A. & ROCHA, H., 1979. Schistosomal glomerulopathy. *Kidney Internat.* 16 :23-29.

- ANDRADE, Z.A. & SPEZIA-MELO, I., 1974. Fibrose peri-intestinal esquistossomótica. *Rev. Pat. Trop.* 2 :143-151.
- BARBOSA, F.S. & BARRETO, A.C., 1960. Differences in susceptibility of Brazilian strains of *Australorbis glabratus* to *Schistosoma mansoni*. *Exp. Parasitol.* 9 :137-140.
- BICALHO, S.A., 1968. Pseudoneoplastic form of schistosomiasis mansoni. *Gastroenterology* 54 :105-109.
- BINA, J.C. & PRATA, A., 1974. An attempt to control schistosomiasis mansoni in an edemic area by the use of hycanthone as chemotherapeutic agent. *Rev. Soc. Bras. Med. Trop.* 8 :217-222.
- BINA, J.C.; TAVARES NETO, J.; PRATA, A. & AZEVEDO, E.S., 1978. Greater resistance to development of severe schistosomiasis in Brazilian negroes. *Human Biology*, 50 :41-49.
- BOGLIOLO, L., 1957. Anatomical picture of the liver in hepatosplenic schistosomiasis mansoni. *Ann. Trop. Med. Parasitol.* 51 :1-14.
- BOGLIOLO, L., 1958. Subsídios para o conhecimento da forma hépato-esplênica e da forma toxêmica da esquistossomose mansônica. Serviço Nacional de Educação Sanitária, Ministério da Saúde, Rio de Janeiro.
- CASTRO F^o, B.G. & ANDRADE, C.C.Q., 1973. O pâncreas na forma hépato-esplênica da esquistossomose mansônica. Estudo morfológico de 61 casos autopsiados. *Rev. Pat. Trop.* 3 :295-300.
- CHEEVER, A.W., 1967. Perfusão de cadáveres para recuperação de *Schistosoma mansoni*. *J. Bras. Med. Trop.* 1 :39-42.
- CHEEVER, A.W., 1968. A quantitative post mortem study of schistosomiasis mansoni in man. *Am. J. Trop. Med. Hyg.* 17 :38-64.
- CHEEVER, A.W. & ANDRADE, Z.A., 1967. Pathological lesions associated with *Schistosoma mansoni* infection in man. *Trans. R. Soc. Trop. Med. Hyg.* 61 :629-639.
- CHEEVER, A.W. & ANDRADE, Z.A., 1970. Comparison of pathological changes in the liver of subjects with compensated and decompensated hepatosplenic schistosomiasis mansoni. *Gaz. méd. Bahia*, 70 :67-74.
- HOSHINO-SHIMIZU, S.; BRITO, T.; KANAMURA, H.Y.; CANTO, A.L.; SILVA, A.O.; CAMPOS, A.R.; PENNA, D.O. & SILVA, L.C., 1976. Human schistosomiasis: *Schistosoma mansoni* antigen detection in renal glomeruli. *Trans. R. Soc. Trop. Med. Hyg.* 70 :492-496.
- HOUBA, V., 1979. Experimental renal disease due to schistosomiasis. *Kidney Internat.* 16 :30-43.
- KLOETZEL, K. & KLOETZEL, J., 1958. A síndrome hépato-esplênica na esquistossomose mansônica. Considerações sobre uma série de 119 casos. *R. Bras. Med.* 15 :172-178.
- LYRA, L.G.; REBOUÇAS, G. & ANDRADE, Z.A., 1976. Hepatitis B surface antigen "carrier state" in hepatosplenic schistosomiasis. *Gastroenterology* 71 :641-645.
- MAGALHÃES F^o, A. & COUTINHO-ABATH, E., 1960. Lesões esplênicas iniciais na esquistossomose mansônica humana. *Rev. Inst. Med. trop. São Paulo* 2 :251-259.
- MOTT, C.B., 1970. Alterações histológicas e funcionais do pâncreas na forma hépato-esplênica da esquistossomose mansônica. Tese. Fac. Medicina da USP, São Paulo.
- NUNESMAIA, H.G.; AZEVEDO, E.S.; ARANDAS, E. & WIDMER, C.G., 1975. Composição racial e anaptoglobulinemia em portadores de esquistossomose hepatosplênica. *Rev. Inst. Med. trop. São Paulo*, 17 :160-163.
- PAES, R.A.P. & MARIGO, C., 1981. Linfoma folicular gigante e esquistossomose mansônica. *Rev. Inst. trop. São Paulo*, 23 :287-292.

- PEREIRA, O.A. & BARRETO NETTO, M., 1952. Esquistossomose pancreática. Aspectos clínicos patológicos. Apresentação de 3 casos. *Arq. Bras. Med.* 42 :311-333.
- PONDÉ, E.; CHAVES, E. & SENA, P.G., 1960. Esquistossomose de medula. *Arq. neuro-psiquiat.* 18 :166-175.
- PRATA, A. & ANDRADE, Z.A., 1963. Fibrose hepática de Symmers sem esplenomegalia. *O Hospital (Rio de Janeiro)* 63 :617-623.
- PRATA, A. & BINA, J.C., 1968. Development of the hepatosplenic form of schistosomiasis. (A study of 20 patients observed during a 5 year period). *Gaz. méd. Bahia* 68 :49-60.
- PRATA, A. & SCHROEDER, S., 1967. A comparison of whites and negroes infected with *Schistosoma mansoni* in a hyperendemic area. *Gaz. méd. Bahia*, 67 :93-98.
- ROCHA, H.; CRUZ, T.; BRITO, E. & SUSIN, M., 1976. Renal involvement in patients with hepatosplenic schistosomiasis mansoni. *Am. J. Trop. Med. Hyg.* 25 :108-115.
- SADIGURSKY, M. & ANDRADE, Z.A., 1982. Pulmonary changes in schistosomal *cor pulmonale*. *Am. J. Trop. Med. Hyg.* 31 :779-784.
- SANTOS, A.C.S., 1968. Um estudo de modelo matemático e suas aplicações à epidemiologia da esquistossomose. Tese, Rio de Janeiro.
- SOUZA, S.A.L., 1973. Variáveis epidemiológicas na esquistossomose mansônica. Tese, Faculdade de Medicina, UFBA, Salvador.
- SYMMERS, W.St.C., 1904. Note on a new form of liver cirrhosis due to the presence of the ova of *Bilharzia haematobia*. *J. Path. Bact.* 9 :237-239.
- TADA, T.; KANDO, Y.M.; OKUMURA, K.; SANO, M. & YOKOGAWA, M., 1975. *Schistosoma japonicum*: Immunopathology of nephritis in *Macaca fascicularis*. *Exp. Parasitol.* 38 :291-302.
- TEIXEIRA, R., 1960. Typhoid fever of protracted course. *Rev. Inst. Med. trop. São Paulo*, 2 :65-70.
- WARREN, K.S., 1968. Pathophysiology and pathogenesis of schistosomiasis mansoni. *Bull. N.Y. Acad. Med.* 44 :280-294.
- WARREN, K.S. & REBOUÇAS, G., 1964. Blood ammonia during bleeding from esophageal varices in patients with hepatosplenic schistosomiasis. *New Engl. J. Med.* 271 :921-926.