

Intoxicação experimental pelas favas de *Stryphnodendron obovatum* (Leg. Mimosoideae) em bovinos. 2. Achados anátomo e histopatológicos¹

Marilene F. Brito², Carlos H. Tokarnia³ e Paulo V. Peixoto⁴

ABSTRACT.- Brito M.F., Tokarnia C.H. & Peixoto P.V. 2001. [Pathology of experimental poisoning by the pods of *Stryphnodendron obovatum* (Leg. Mimosoideae) in cattle] Intoxicação experimental pelas favas de *Stryphnodendron obovatum* (Leg. Mimosoideae) em bovinos. 2. Achados anátomo e histopatológicos. *Pesquisa Veterinária Brasileira* 21(2):61-71. Projeto Sanidade Animal Embrapa/UFRRJ, Km 47, Seropédica, RJ 23851-970, Brazil. e-mail: marilene@ufrj.br

With the objective to characterize the gross and histopathological changes of poisoning by the tree *Stryphnodendron obovatum* Benth., of the Leguminosae Mimosoideae family, its pods were given orally to 17 young bovines. Five of the animals died from the poisoning. One of them received one dose of 60g/kg, and four animals repeated doses (10g/kg for 8 days, 20g/kg for 3 days, 30g/kg for 2 days, and 40g/kg also during 2 days). At post-mortem examination there was reddening and adherence of the mucosal papillae, breaking up of the epithelium and congestion of the propria, mainly in the rumen and with less intensity in the reticulum and omasum. In the abomasum, focal and diffuse congestion of the mucosa, large areas of erosion and ulceration were observed. In the small intestine there was congestion of the mucosa, and the Peyer's plaques were red and well defined. In the large intestine slight to moderate congestion was seen. The mesenteric lymph nodes were reddened on the cut surface. Histological examination showed in the epithelium, from the oral cavity on up to the omasum, areas of acanthosis, spongiosis, parakeratosis, hyperkeratosis, necrosis and hydropic-vacuolar degeneration, with formation of intraepithelial vesicles or pustules, sometimes containing acantholytic keratocytes, and splitting of the epithelial layer in these areas. In the entire digestive tract, focal congestion and hemorrhages were observed, more severely in the abomasum and small intestine.

INDEX TERMS: Poisonous plants, experimental plant poisoning, *Stryphnodendron obovatum*, cattle, pathology.

RESUMO.- Com o objetivo de caracterizar as alterações anátomo e histopatológicas da intoxicação experimental por *Stryphnodendron obovatum* Benth. (fam. Leg. Mimosoideae), as favas desta árvore foram administradas, por via oral, a 17 bovinos jovens. Destes, cinco morreram, sendo que apenas um deles

recebeu 60g/kg das favas, em dose única, e quatro as receberam em doses repetidas (10g/kg durante 8 dias, 20g/kg durante 3 dias, 30g/kg durante 2 dias e 40g/kg durante 2 dias). Macroscopicamente, as lesões se caracterizaram por avermelhamento e aderência das papilas, desprendimento do epitélio e congestão da própria, sobretudo no rúmen e com menor intensidade no retículo e no omaso. No abomaso havia congestão difusa ou focal e grandes áreas com erosões/ulcerações. No intestino delgado observaram-se congestão da mucosa e placas de Peyer muito vermelhas e bem delimitadas e no intestino grosso leve a moderada congestão. Os linfonodos mesentéricos apresentavam-se avermelhados, ao corte. Histologicamente verificaram-se, desde a cavidade oral até o omaso, áreas de acantose, espongiase, paraqueratose, hiperqueratose, necrose e degeneração hidrópico-vacuolar,

¹Aceito para publicação em 20 de março de 2001.

Parte da Dissertação de Doutorado do primeiro autor, apresentada ao Curso de Doutorado em Sanidade Animal da Universidade Federal Rural do Rio de Janeiro (UFRRJ).

²Depto Epidemiologia e Saúde Pública, Setor de Anatomia Patológica, UFRRJ, Km 47, Seropédica, RJ 23851-970; e-mail: marilene@ufrj.br

³Depto Nutrição e Pastagem, UFRRJ; e-mail: tokarnia@ufrj.br

⁴Depto Nutrição e Pastagem, UFRRJ; e-mail: peixoto@ufrj.br

com formação de vesículas ou pústulas intra-epiteliais, por vezes contendo queratinócitos acantolíticos, e desprendimento epitelial nestas áreas. Congestão e hemorragias focais foram observadas em todo trato digestivo, porém eram mais acentuadas no abomaso e no intestino delgado.

TERMOS DE INDEXAÇÃO: Plantas tóxicas, intoxicação experimental por plantas, *Stryphnodendron obovatum*, bovinos, patologia.

INTRODUÇÃO

O presente trabalho constitui a complementação do estudo clínico efetuado em bovinos intoxicados pelas favas de *Stryphnodendron obovatum* Benth. (Brito et al. 2001). Neste trabalho são abordados os aspectos macro e microscópicos desta intoxicação.

MATERIAL E MÉTODOS

O estudo foi realizado nas instalações do Projeto Sanidade Animal da Empresa Brasileira de Pesquisa Agropecuária, Convênio Embrapa/Universidade Federal Rural do Rio de Janeiro (UFRRJ), Seropédica, RJ. O delineamento experimental completo consta no trabalho anteriormente publicado (Brito et al. 2001).

Os animais que morreram foram necropsiados imediatamente após a morte. Os fragmentos destinados ao estudo histopatológico foram fixados em formalina-PBS (fosfato salino tamponado) a 10% e o sistema nervoso central foi fixado em formalina-PBS a 20%. Foram coletados fragmentos de pele, mucosa oral, linfonodos superficiais e mesentéricos, traquéia, tireóide, pulmão, coração, fígado, baço, adrenal, rim, bexiga, esôfago, rúmen, retículo, omaso, abomaso, pâncreas, duodeno, jejuno, íleo, ceco, cólon, reto, cérebro e cerebelo. Essas amostras foram processadas pelos métodos usuais, incluídas em parafina, cortadas na espessura de 5µm e coradas pela técnica de hematoxilina-eosina (HE).

RESULTADOS

Dos 17 bovinos que receberam as favas, cinco morreram. Dos animais que receberam dose única, apenas o Bovino 840 (60g/kg) morreu. As demais mortes ocorreram nos bovinos que receberam doses repetidas (10g/kg por 8 dias, Bov. 5210; 20g/kg por 3 dias, Bov. 4919; 30g/kg por 2 dias, Bov. 802, e 40g/kg por 2 dias, Bov. 182).

Achados de necropsia (Quadro 1)

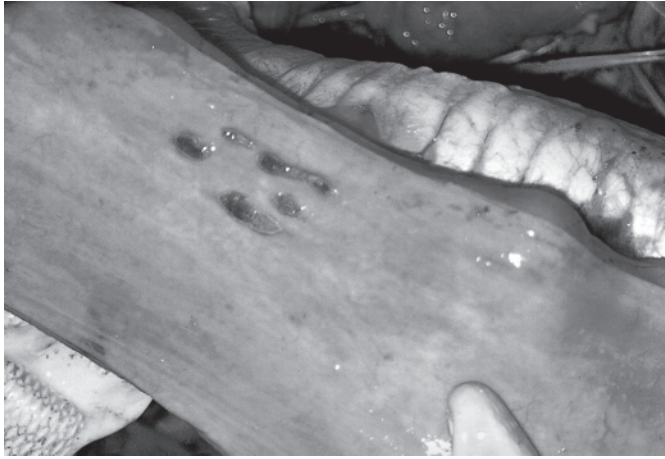À necropsia observaram-se algumas úlceras bem demarcadas no terço médio do **esôfago** (Fig. 1). Foi possível identi-

ficar fragmentos das favas no **conteúdo desde o rúmen até o intestino**. O conteúdo do rúmen, retículo, omaso e abomaso estava levemente ressecado ou pastoso, ou com parte pastosa e parte líquida ou ainda totalmente líquido; o odor geralmente era ácido-penetrante. A parte líquida tinha cor leitoso-acinzentada e a parte pastosa castanho-esverdeada. No omaso também se observou conteúdo moderadamente ressecado, escurecido e bem aderido à mucosa. O conteúdo do intestino delgado se apresentava pastoso a líquido, por vezes espumoso, e com muco, de cor amarelo-gema, amarelo-acinzentado, marrom-amarelado ou verde-acinzentado, fétido ou havia apenas muco amarelado. O ceco se apresentava dilatado e repleto de conteúdo líquido de coloração levemente marrom ou com conteúdo pastoso a semilíquido ou líquido-espumoso, marrom-amarelado e fétido. O cólon apresentava conteúdo semilíquido a líquido, amarelo-esverdeado, marrom-amarelado, com muco tingido de sangue e fétido. Em um caso o conteúdo do cólon ascendente estava ressecado e aderido à mucosa.

O **rúmen** se apresentava distendido, com muitas petéquias na serosa e com os vasos da subserosa intensamente congestos. As papilas ruminais apresentavam-se vermelhas e agrupadas, em áreas irregulares do rúmen. O epitélio se desprendia facilmente e em algumas áreas se destacava sob forma de placas (Fig. 2 e 3), deixando a própria avermelhada, mais evidenciada no átrio, em algumas áreas dos sacos dorsal e ventral e nos pilares. Também se observou leve edema difuso da parede do rúmen. As lesões do **retículo** e do **omaso** tinham o mesmo padrão daquelas encontradas no rúmen, muito embora tenham sido observadas com menor intensidade. Ainda se observou discreto edema das folhas do omaso. No **abomaso**, os vasos subserosos estavam congestos; havia leve edema da parede. A distribuição das lesões era irregular entre os animais e as lesões da mucosa consistiram, principalmente, de intensa congestão difusa ou irregular da mucosa, com diferentes nuances, desde vermelho claro até vermelho escuro, e de extensas áreas de necrose erosiva ou ulcerativa (Fig. 4), de coloração vermelho-escura até cinza-enegrecida; a superfície enegrecida saía com facilidade. Na mucosa, também havia áreas irregulares, elevadas e de cor amarelo-acinzentada de tamanhos variados e de contornos irregulares, envolvendo também as dobras, com deposição de mate-

Quadro 1. Intoxicação experimental pelas favas de *Stryphnodendron obovatum*, bovinos que morreram

Bovino		Período de administração	Dose diária (g/kg)	Dose diária (g)	Número de dias de ingestão	Dose total (g/kg)	Total ingerido (g)	Início dos sintomas após a 1ª administração	Evolução até a morte
Nº	Peso (kg)								
840	117	23/11/98	60	7.020	1	60	7.020	1º dia	4 dias
5210	130	30/11/93 a 07/12/93	10	1.300	8	80	10.400	1º dia	13 dias
4919	255	25/11/93 a 27/11/93	20	5.100	3	60	15.300	2º dia	6 dias
802	161	10/11/98 a 11/11/98	30	4.830	2	60	9.660	1º dia	6 dias
182	176	06/11/98 a 07/11/98	40	7.040	2	80	14.080	2º dia	3 dias



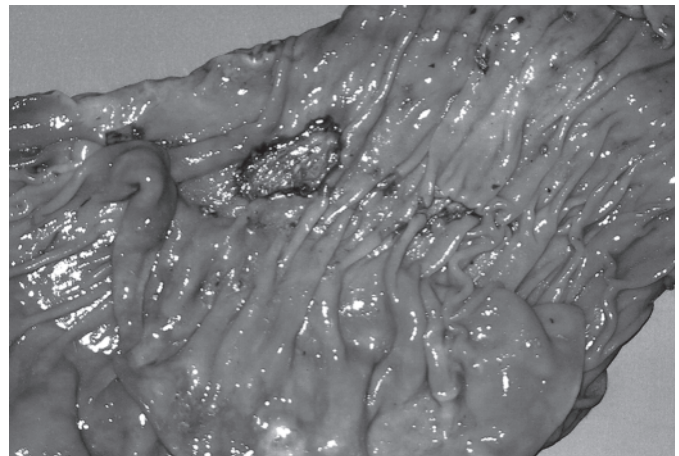
1



2



3



4

Fig. 1. Úlceras no terço médio do esôfago, na intoxicação experimental pelas favas de *Stryphnodendron obovatum* (Bovino 182).

Fig. 3. Áreas de desprendimento do epitélio, leve congestão, fragmentos das favas e conteúdo líquido, leitoso-acinzentado no rúmen, na intoxicação experimental pelas favas de *S. obovatum* (Bovino 4919).

Fig. 2. Desprendimento do epitélio do rúmen e severa congestão da própria e dos pilares, na intoxicação experimental pelas favas de *S. obovatum* (Bovino 182).

Fig. 4. Congestão, hemorragia e úlceras no abomaso, na intoxicação experimental pelas favas de *S. obovatum* (Bovino 802).

rial amarelado com aspecto ressecado, marrom-acinzentado ou enegrecido sobre as áreas necrosadas (Fig. 5).

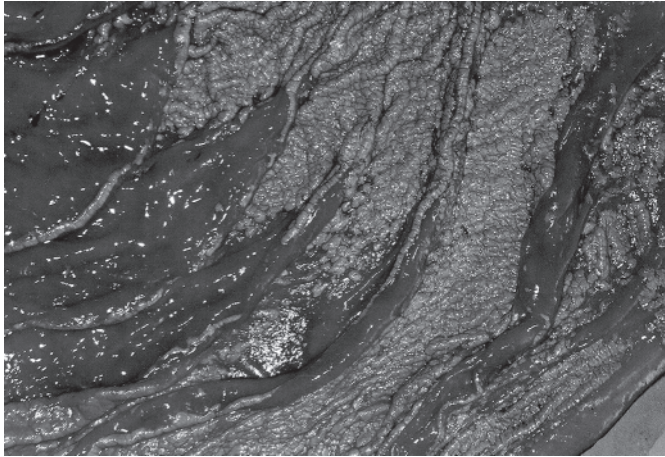
A mucosa do **intestino delgado** se apresentava irregularmente vermelha com intensidades variadas nos diferentes segmentos; por vezes as **placas de Peyer** estavam intensamente vermelhas, bem delimitadas, levemente salientes (Fig. 6), sobre uma mucosa levemente avermelhada e espessada ou havia moderada congestão do duodeno, bem como discreta congestão em áreas irregulares do jejuno e do íleo. Na mucosa do **ceco** havia leve a intensa congestão difusa ou em áreas irregulares e, em um dos bovinos, havia uma grande área intensamente vermelha, de limites irregulares; a válvula íleo-cecal se apresentava edemaciada e com alguns pontos vermelhos sobre um fundo enegrecido. A mucosa do **cólon** apresentava áreas irregulares de congestão, com algumas equimoses. Em um dos bovinos notou-se ainda a presença de duas áreas elevadas e escuras, que ao serem tracionadas, se destacavam sob forma de pseudomembranas; em outro, o

cólon tinha a mucosa intensamente congesta onde o conteúdo estava aderido. No **reto** as áreas vermelhas da mucosa eram raras. Os **linfonodos mesentéricos** apresentavam-se avermelhados ao corte. Havia congestão dos vasos mesentéricos e dos vasos da subserosa do intestino delgado.

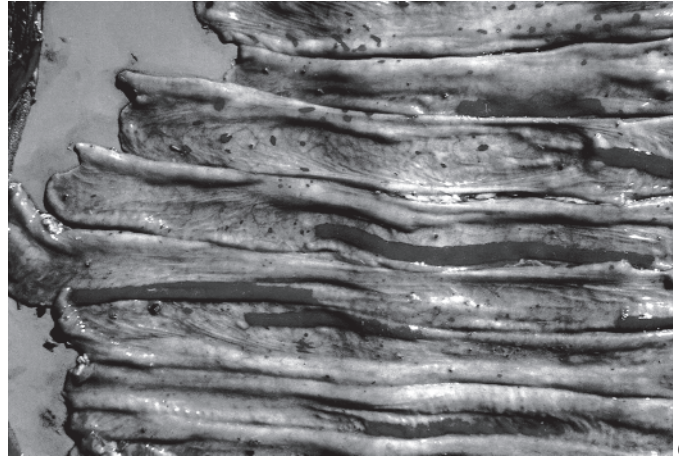
O **fígado** estava levemente mais claro e friável, ou com áreas mais claras e de contornos irregulares, ou ainda discretamente congesto. No **baço** de um dos bovinos havia áreas de infarto, em outro estava levemente aumentado de volume. Nos dois bovinos que apresentaram pneumonia por aspiração havia moderada quantidade de muco na traquéia e áreas compactas, irregulares, vermelhas e levemente salientes nos lobos pulmonares. Os demais órgãos não apresentaram lesões significativas.

Achados histopatológicos (Quadros 2 a 6)

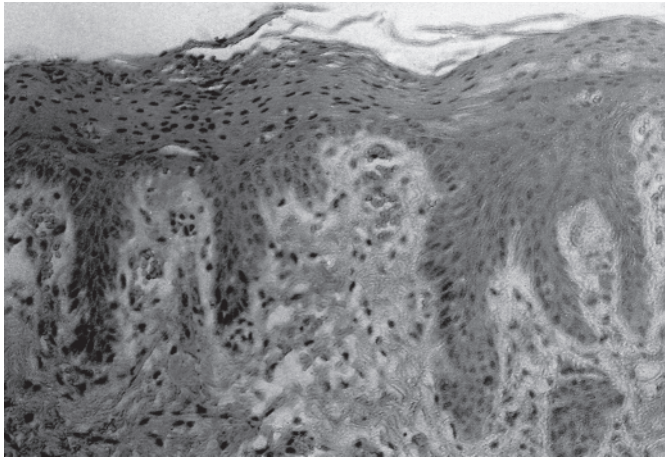
No **epitélio**, o exame histológico revelou discreta a moderada paraqueratose da mucosa oral e língua (Fig. 7) e leve



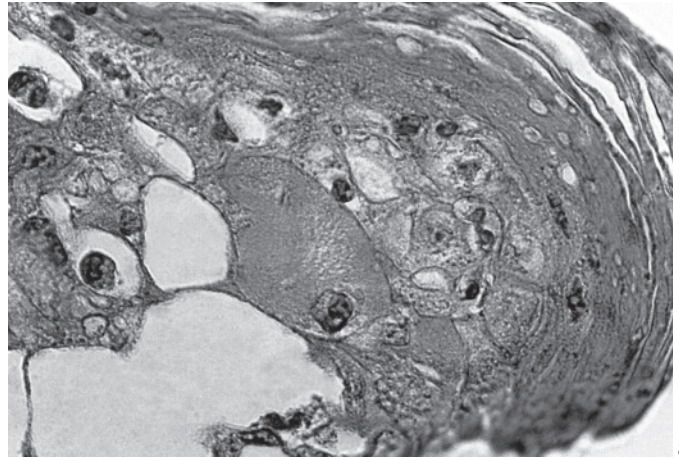
5



6



7



8

Fig. 5. Congestão, hemorragia e necrose no abomaso, na intoxicação experimental pelas favas de *S. obovatum* (Bovino 840).

Fig. 7. Paraqueratose da língua, na intoxicação experimental pelas favas de *S. obovatum* (Bovino 802). HE. Obj. 25.

Fig. 6. Placas de Peyer intensamente vermelhas, bem delimitadas e levemente salientes, no intestino delgado, na intoxicação experimental pelas favas de *S. obovatum* (Bovino 840).

Fig. 8. Degeneração hidrópico-vacuolar no epitélio ruminal, na intoxicação experimental pelas favas de *S. obovatum* em bovino. HE, obj. 100.

a acentuada paraqueratose do esôfago até o omaso, além de hiperqueratose leve a moderada nos pré-estômagos. Erosões e úlceras ocorreram variavelmente entre os animais, nos diversos segmentos do trato gastrointestinal. Acantose foi verificada desde a mucosa oral e língua até o omaso, em graus que variaram de leve a moderado, na maioria das vezes em focos. Espongiose epitelial focal foi verificada desde a língua até o omaso, variando em intensidade, de discreta a moderada. Da mucosa oral até o abomaso notou-se que muitas vezes algumas células epiteliais, isoladamente, apresentavam-se vacuolizadas, porém a lesão epitelial era predominantemente degenerativa, do tipo hidrópico/vacuolar (Fig. 8), verificada mais acentuadamente do rúmen ao omaso, com formação de vesículas e/ou vesículo-pústulas intra-epiteliais, dentro das quais, às vezes, havia derrame sero-fibrinoso (Fig. 9) e/ou a presença de polimorfonucleares e de queratinócitos acantolíticos (Fig. 10). Estes também estavam presentes fora das vesículas e em áreas de necrose epitelial, que muitas vezes afetava todos os estratos do epitélio; outras vezes os

queratinócitos se apresentavam em grupos, ou dispersos em meio aos detritos celulares da necrose epitelial e dos restos de células inflamatórias. O desprendimento epitelial com formação de fendas supra ou infrabasilares, também ocorreu mais freqüentemente do rúmen ao omaso. A resposta inflamatória epitelial tinha predominância de células polimorfonucleares, algumas vezes se observavam numerosos eosinófilos, inclusive no abomaso. Invasão bacteriana intra-epitelial ocorreu nas áreas de erosão ou ulceração da mucosa oral, língua, pré-estômagos e abomaso, especialmente naquelas áreas cuja degeneração e necrose epitelial eram mais acentuadas. Observaram-se congestão e hemorragia epitelial do abomaso (Fig. 11) ao reto, porém eram mais intensas do abomaso ao intestino delgado. A presença de pigmento castanho-amarelado na superfície epitelial, invadindo o epitélio e dentro de macrófagos foi observada em todo trato gastrointestinal; em algumas áreas este pigmento penetrou o interior de vasos da submucosa. Nas **Placas de Peyer** se observou congestão e a presença de macrófagos contendo

Quadro 2. Alterações macroscópicas do sistema digestivo na intoxicação experimental pelas favas de *Stryphnodendron obovatum* em bovinos (doses diárias)

Mucosa	Bovino 840 60g/kg/1 dia		Bovino 5210 10g/kg/8 dias		Bovino 4919 20g/kg/3 dias		Bovino 802 30g/kg/2 dias		Bovino 182 40g/kg/2 dias	
	Alterações	Conteúdo	Alterações	Conteúdo	Alterações	Conteúdo	Alterações	Conteúdo	Alterações	Conteúdo
Rúmen	Papilas ^{disv} congestas	Pastoso-líquido, e não; leitoso- acinzentado; odor ácido; se- mentes visíveis	Congestão e agrupamento de papilas ^{sv}	Ressecado +	Desprendimen- to do epitélio ^{qr} +++; conges- tão ^a +++; edema da parede+	Líquido; lei- toso-acinzen- tado; odor pú- trido; semen- tes visíveis	Desprendimen- to do epitélio ^{qr} ; congestão ^{sv} +/++	Pastoso-líquido; leitoso- acinzentado; odor ácido; se- mentes visíveis	Desprendimen- to do epitélio ^{qr} ; congestão ^{pi^{sv}}	Odor ácido; visíveis
Retículo	Desprendimen- to do epitélio ^{qr}	Sementes vi- síveis	*	-	Desprende- mento do epité- lio+++; conges- tão/hemorria- gia++	Líquido; lei- toso-acinzen- tado; odor á- cido; semen- tes visíveis	Desprendimen- to do epitélio ^{qr} ; congestão ^{ir}	Pastoso-líquido; leitoso- acinzentado; odor ácido; se- mentes visíveis	Desprendimen- to do epitélio ^{qr} ; congestão ^{pi^{sv}}	Odor ácido; sementes vi- síveis
Omaso	Desprendimen- to do epitélio ^{qr} +; congestão	Sementes vi- síveis	Congestão ^{ir} +	Ressecado ++; aderido à mucosa	Desprende- mento do epité- lio+++; conges- tão ^d +++; ede- ma das folhas+	Líquido; lei- toso-acinzentado; odor ácido; se- mentes visíveis	Desprendimen- to do epitélio ^{qr}	-	Desprendimen- to do epitélio ^{qr} +; congestão ^{pi^{sv}}	Odor ácido; sementes vi- síveis
Abomaso	Congestão ^d +++; necrose do epité- lio+/++++	Pastoso-firme; sementes visí- veis	Congestão ^d /he- morragia ^{ir} +++; erosões/úlce- ras ^p +	-	Edema ^d +; con- gestão ^d +++; ne- crose+++; ero- sões/úlceras++	Líquido; lei- toso-acinzentado; odor ácido; se- mentes visíveis	Congestão ^d /he- morragia ^{ir} +++; erosões/úlceras ++++; necrose ^p ++	Sólido; odor áci- do; sementes vi- síveis	Congestão ^d +++; necrose++	Sementes vi- síveis
Duodeno	Congestão +/+ +	Líquido	-	Vazio; com muco amarelo	Congestão ++ /+++	Líquido; marrom- amarelado; odor pútrido; semen- tes visíveis	Congestão ^{ir} +/+ + -	-	Congestão/he- morragia ^{ir} ++ /+++	Espumoso; a- marelo-gema
Jejuno	Congestão/hemor- ragia das placas	Mucoso, amare- lo-gema	-	Vazio; com muco amarelo	Congestão +	Líquido-espumo- so; marrom-ama- relado; odor pú- trido	Congestão ^{ir} +/+ +	Mucoso; amare- lo-acinzentado/ verde-acinzen- tado	Congestão/he- morragia ^{ir} +/+ +	Espumoso; a- marelo-gema
Íleo	Congestão ^d +;	Líquido	-	Vazio; com muco	Congestão+	Líquido-espumo- so; marrom-ama- relado; odor pú- trido	Congestão +/+ +	-	Congestão/he- morragia ^{ir} +/+ +	Espumoso; a- marelo-gema
Ceco	Congestão ^{ir} +++; necrose ^{ir} +++; e- dema, necrose e hemorragia da válvula íleo-cecal	Líquido	-	Escasso; semi-lí- quido/pastoso	-	Líquido-espumo- so; marrom-ama- relado; odor pú- trido	Congestão ^d +++	Líquido: marrom	Congestão ^{ir} +/+++	-
Cólon	Congestão ^{ir} /he- morragia+++; necrose+/++	Líquido/semi-lí- quido; com mu- co; amarelo-es- verdeado	-	Escasso; pastoso	Congestão/he- morragia+/++	Pastoso/resseca- do; marrom-ama- relado; odor pú- trido; aderido à mucosa	-	Escasso	Congestão ^{ir} +/+++	-
Reto	Congestão/he-	Escasso e pastoso	-	-	-	-	Congestão ^{ir} +++;	Vazio	Congestão ^{ir} +/+++	-

*-Lesão ausente, +leve, ++moderada, +++grave, qr= quando raspado, d= difusa(o), t= tingido de sangue, ir= limites irregulares, sd= saco dorsal, sv= saco ventral, a= átrio, p= região pilórica, f+ região fúndica, pi+ pilares.

Quadro 3. Alterações histológicas do sistema digestivo do Bovino 182, na intoxicação experimental pelas favas de *Stryphnodendron obovatum*

Alterações	Órgãos/Lesões ^a											
	Língua	Esôfago	Rúmen	Retículo	Omaso	Abomaso	Duodeno	Jejuno	Íleo	Ceco	Cólon	Reto
Epitélio												
Paraqueratose	+	+	+++	-	+	-	-	-	-	-	-	-
Hiperqueratose	-	-	+++	+	-	-	-	-	-	-	-	-
Ulceração	-	-	+++	-	-	-	-	-	-	-	-	-
Erosão	+	+	-	-	-	++ ^f	++	++	++	+	+++	+
Acantose	-	-	+++	+ ^f	+	-	-	-	-	-	-	-
Esgongiose	+ ^f	-	+++	+++	+++	-	-	-	-	-	-	-
Tumefação/vacuolização de células isoladas	+	+	+	+++	+	+++	-	-	-	-	-	-
Degeneração hidrópico-vacuolar	+++	+	++++	+++	++++	-	-	-	-	-	-	-
Formação de vesículas	-	-	+++	+++	++ ^{vp}	-	-	-	-	-	-	-
Formação de fendas	-	+	++++	-	++++	-	-	-	-	-	-	-
Necrose	-	-	++++	+++	++++	++	++ ^{se}	++++ ^{se}	++ ^{se}	+++	+++	++
Queratinócitos acantolíticos	-	-	-	-	++++	-	-	-	-	-	-	-
Infiltração por polimorfonucleares	-	-	++ ^e	++ ^e	++++ ^e	++++ ^e	-	-	-	-	-	-
Infiltração por mononucleares	-	-	++	-	++	+++	-	-	-	-	-	-
Invasão bacteriana	-	++++	+++	+++	++	++	+	+++	+	+	+++	+
Congestão	-	-	-	-	-	++++	+++	+++	+++	+++	+++	+++
Pigmento castanho na superfície	-	+	+++	++	+++	+	+	+	+	+++	++++	++
Pigmento castanho dentro do epitélio	-	+	+++	+	+	-	-	-	-	-	-	-
Hiperplasia de células basais	+	-	+	-	+++ ^f	-	-	-	-	-	-	-
Infiltração por células polimorfonucleares	-	-	-	-	-	++	++	++	++ ^e	++ ^e	+ ^f	-
Infiltração por células mononucleares	-	-	-	-	-	-	+++	+++ ^f	+++	+	+ ^f	+ ^f
Hemorragia	-	-	-	-	-	-	+++	+++	+++	+++ ^f	+++ ^f	+++ ^f
Pigmento castanho invadindo o epitélio	-	-	-	-	-	-	-	-	+++	++++	+	-
Lâmina própria												
Congestão	++	++	+++	+++	+++	+++	+++	+++	+++	+	+	+
Edema	-	++	++	++	+++	-	-	-	-	-	-	-
Fibrina	+	+++	-	-	-	-	-	-	-	-	-	-
Infiltração por polimorfonucleares	+ ^e	++++ ^e	-	++ ^e	+++ ^e	++ ^e	++	++	++	++ ^e	++ ^e	+ ^f
Infiltração por células mononucleares	+ ^{pv}	++	+++	+	+++	+++	+++	+++	+++	-	-	-
Hemorragia	-	-	-	-	-	-	+++	+++	+++	-	-	-
Placas de Peyer com macrófagos contendo pigmento castanho	-	-	-	+	+	+	-	-	-	-	-	-

^a-Lesão ausente, + leve, ++ moderada, +++ grave, f= focal, e= com predominância de eosinófilos, se= na metade superior do epitélio, vp= com vesículo-pústulas, pv= perivascular.

Quadro 4. Alterações histológicas do sistema digestivo do Bovino 840, na intoxicação experimental pelas favas de *Stryphnodendron obovatum*

Alterações	Órgãos/Lesões*											
	Mucosa oral	Língua	Rúmen	Reticulo	Omaso	Abomaso	Duodeno	Jejuno	Íleo	Ceco	Cólon	Reto
Epitélio												
Paraqueratose	++	++/+++	++	++	++/+++	-	-	-	-	-	-	-
Hiperqueratose	-	-	+	-	+	-	-	-	-	-	-	-
Ulceração	++/+++	-	-	+	+++	+/+	-	-	-	-	-	-
Erosão	+	-	-	-	++	++	-	+++	-	+/+	+/+	+
Acantose	+/+	++	++	+ ^f	++	-	-	-	-	-	-	-
Espongiose	-	+/+	+/+	+/+	-	-	-	-	-	-	-	-
Tumefação/vacuolização de células epiteliais isoladas	+	+/+	+	+/+	++	+	-	-	-	-	-	-
Degeneração hidrópico-vacuolar	-	+	++/+++	+	++	++	-	-	-	-	-	-
Formação de vesículas	-	-	+/+	-	++/+++	+	-	-	-	-	-	-
Fibrina intra-epitelial	-	-	++	-	++	-	-	-	-	-	-	-
Formação de fendas	+	-	++	+++	+/+++	-	-	-	-	-	-	-
Necrose	+++	+ ^f	++/+++	++	++/+++	+++	-	-	-	+/+	+/+	+/+
Detritos celulares	+++	++ ^f	+/+	+	+/+	+++	-	-	-	++	-	-
Queratinócitos acantolíticos	-	-	++	+	+/+++	-	-	-	-	-	-	-
Infiltração por polimorfonucleares	-	-	++	+/+	+++	+++	-	+	-	+++ ^e	+ ^e	+ ^f
Infiltração por mononucleares	-	-	+	+	+	+++	-	+	-	+	+/+	+/+
Invasão bacteriana	++/+++	-	+	+/+	+	++/+++	-	-	-	-	+/+	+
Congestão	-	-	-	-	-	+++	++	+++	++	++	+/+	+/+
Hemorragia	-	-	-	-	-	++	-	-	-	+ ^f /+	+ ^f /+	+ ^f /+
Pigmento castanho na superfície	++	-	+++	+/+	+/+	+/+	-	-	-	+	++/+++	+/+
Pigmento castanho dentro do epitélio	+++	-	+/+	+	+/+	++	-	+	-	+/+	++/+++	+
Hiperplasia de células basais	-	+	+/+	+/+ ^f	+/+	-	-	-	-	-	-	-
Lâmina própria												
Congestão	+++	++	+++	+/+++	++	+++	++	+++	++	++/+++	+	+
Hemorragia	+++	-	++	-	-	-	-	-	-	-	-	-
Edema	+++	+	+++	++	+/+	+++	-	-	-	+/+	-	-
Fibrina	+++	-	+/+	+	-	+++	-	-	-	-	-	-
Infiltração por polimorfonucleares	+++ ^e	+ ^e /+	++	-	-	+++ ^e	-	-	-	+ ^e	-	-
Infiltração por mononucleares	++	+/+	+/+	+/+	+/+	+	-	-	-	+/+	-	-
Hemorragia	-	-	-	-	-	-	+++	+++	+++	-	-	-
Infiltração por macrófagos nos folículos linfóides	-	-	-	-	-	+	-	-	-	-	-	-
Macrófagos no centro de Placas de Peyer	-	+/+	-	-	-	-	-	-	-	-	-	-

*-Lesão ausente, +leve, ++moderada, +++grave, f= focal, e= com predominância de eosinófilos, se= na metade superior do epitélio.

Quadro 5. Alterações histológicas do sistema digestivo do Bovino 802, na intoxicação experimental pelas favas de *Stryphnodendron obovatum*

Alterações	Órgãos/Lesões ^o										
	Língua	Rúmen	Retículo	Omaso	Abomaso	Duodeno	Jejuno	Íleo	Ceco	Cólon	Reto
Epitélio											
Paraqueratose	++/+++ ^d	+/++	-	+ ^f	-	-	-	-	-	-	-
Hiperqueratose		-	+	+	++/+++	-	-	-	-	-	-
Erosão	+/++	-	-	++	+/++	+/++	+	++	++/+++	+	-
Acantose		-	+/++ ^f	-	-	-	-	-	-	-	-
Espongiose	++/+++ ^d	+/++	+/++	-	-	-	-	-	-	-	-
Tumefação/vacuolização de células epiteliais isoladas	+	++	++	+/++	-	-	-	-	-	-	-
Degeneração hidrópico-vacuolar	-	++/+++	+	++/+++	-	-	-	-	-	-	-
Formação de vesículas	-	+/++	-	+++ ^{vp}	-	-	-	-	-	-	-
Fibrina intra-epitelial	-	++	-	++	-	-	-	-	-	-	-
Formação de fendas	-	++	+	++/+++	++/+++	-	-	-	-	-	-
Necrose/detritos celulares	-	+/++	+/++	++/+++	+/+++	-	-	-	-	-	-
Queratinócitos acantolíticos	-	+/++	-	++/+++	-	-	-	-	-	-	-
Infiltração por polimorfonucleares	-	++	+/+++ ^e	+	+/+++ ^e	+ ^e	++ ^e	+ ^e	-	+/+++ ^e	-
Infiltração por mononucleares	+	-	+/++	-	++	+/++	+	+	+	+/+++	+
Invasão bacteriana	-	+	+	+/++	+/++	-	+	-	++ ^f	++ ^f	++ ^f
Congestão	-	-	-	-	+++	++/+++	++/+++	++/+++	++/+++	++/+++	++/+++
Pigmento castanho na superfície	-	+/++	+	++	+	+	+++	+	++	+/++	++
Pigmento castanho invadindo o epitélio	-	+/++	+	++	+	+	++	+	++/+++ ^{vs}	+/++	+/++
Necrose	-	-	-	-	-	+	-	-	-	+/++	-
Hemorragia	-	-	-	-	-	+	-	-	-	+/++	-
Lâmina própria											
Congestão	++	++	+/++	++	++	++/+++	++/+++	++/+++	++/+++	++/+++	++/+++
Hemorragia	+ ^f	++	-	-	-	-	-	-	-	-	-
Edema	+	++	-	+/++	-	-	-	-	-	-	-
Infiltração por polimorfonucleares	-	+ ^e	+ ^e	-	-	-	-	-	+ ^e	-	-
Infiltração por mononucleares	+/++	+/++	+	+/++	-	-	-	-	-	-	-
Macrófagos contendo pigmento no centro de folículos	-	-	-	-	-	+/++	-	-	-	-	-
Infiltração por células mononucleares	-	-	-	-	-	+/++	+/++	+/++	-	-	-
Macrófagos contendo pigmento castanho	-	-	-	-	-	-	+++	-	-	-	-
Congestão das Placas de Peyer	-	-	-	-	-	-	++	+	-	-	-
Necrose nas Placas de Peyer	-	-	-	-	-	-	++	+	-	-	-

*Lesão ausente, +leve, ++moderada, +++grave, f= focal, e= com predominância de eosinófilos, vs= até dentro de vasos sanguíneos, vp= vesículo-pústulas.

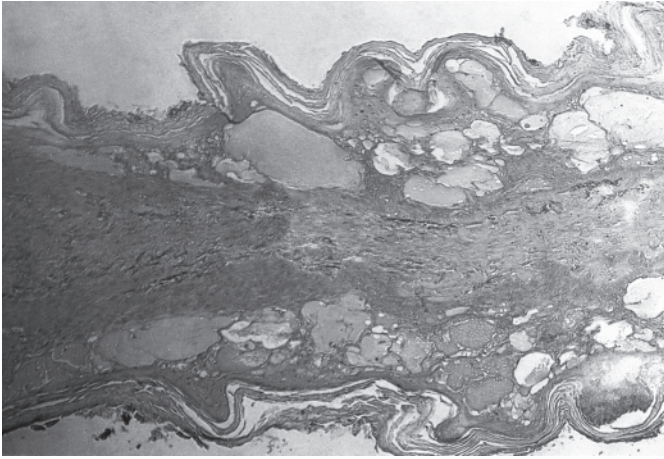


Fig. 9. Degeneração e necrose no epitélio do omaso; numerosas vesículas confluentes, de conteúdo sero-fibrinoso, na intoxicação experimental pelas favas de *S. obovatum*. HE, obj. 25.

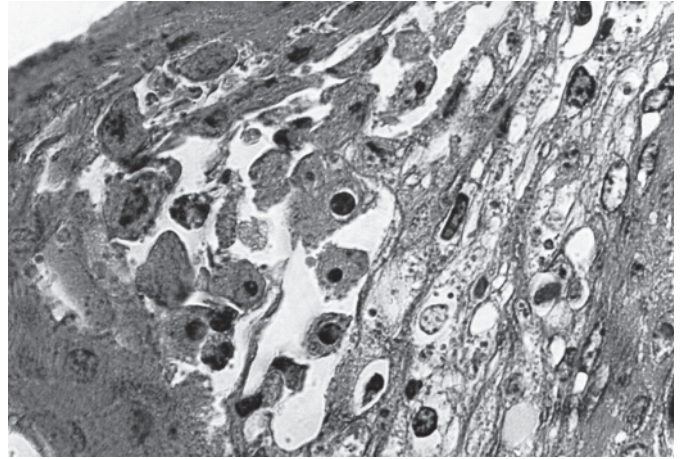


Fig. 10. Queratinócitos acantolíticos dispersos em meio às células degeneradas e necróticas do epitélio ruminal, na intoxicação experimental pelas favas de *S. obovatum* em bovino. HE, obj. 100.

pigmento castanho-amarelado e, por vezes, necrose com presença de cariorrexia e detritos celulares.

Na **camada basal do epitélio**, além das fendas, observou-se hiperplasia focal, desde a língua até o omaso, muito embora esta lesão tenha sido mais acentuada nos pré-estômagos, apresentando também proliferações digitiformes focais (*rete ridges*).

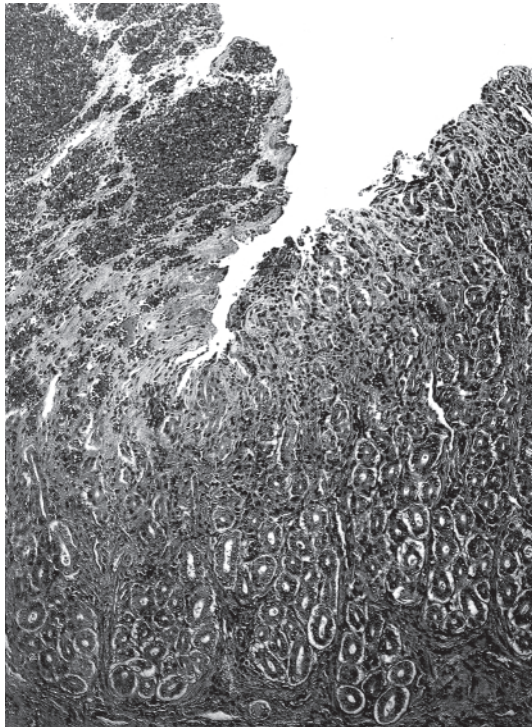


Fig. 11. Necrose, congestão e hemorragia no epitélio do abomaso, na intoxicação experimental pelas favas de *S. obovatum* em bovinos. HE, obj. 25.

A **lâmina própria**, desde a mucosa oral até o reto apresentou congestão leve a severa, e em algumas áreas, hemorragias. Edema, derrame sero-fibrinoso e reação inflamatória, às vezes predominando células polimorfonucleares, outras vezes mononucleares, ocorreram predominantemente em pontos de ulceração, desde a mucosa oral até o intestino delgado. No intestino grosso, edema e fibrina raramente foram observados na lâmina própria, e a infiltração inflamatória era mais discreta do que nos outros segmentos.

Nos **linfonodos mesentéricos** havia congestão, hemorragia e hemossiderose e os macrófagos continham pigmento castanho-amarelado, algumas vezes no centro folicular, outras na região medular. Em alguns havia derrame sero-fibrinoso e a presença de macrófagos espumosos. Em alguns folículos em necrose notavam-se picnose, cariorrexia e detritos celulares.

DISCUSSÃO E CONCLUSÕES

Apesar de as favas das três espécies de *Stryphnodendron* afetarem principalmente o tubo digestivo, há particularidades em relação às lesões provocadas por cada uma dessas espécies, muito embora as lesões macro e microscópicas do trato gastrointestinal dos bovinos intoxicados por *S. obovatum* tenham sido mais graves.

Na intoxicação por *S. coriaceum* em bovinos os principais achados de necropsia foram edema do mesentério e da parede intestinal, ressecamento do conteúdo dos pré-estômagos, fígado amarelado e rins pálidos. À histopatologia as principais alterações foram tumefação e necrose incipiente de hepatócitos e alterações na filtração glomerular (Döbereiner & Canella 1956, Tokarnia et al. 1991, 2000). Nos caprinos, a necropsia revelou que, além das alterações erosivas e ulcerativas, desde a boca até o rúmen, houve desprendimento da superfície mucosa do rúmen e retículo. Na histopatologia dos pré-estômagos verificaram desprendimento de parte do

Quadro 6. Alterações histológicas do sistema digestivo do Bovino 5210, na intoxicação experimental pelas favas de *Stryphnodendron obovatum*

Alterações	Órgãos/Lesões*											
	Língua	Esôfago	Rúmen	Retículo	Omaso	Abomaso	Duodeno	Jejuno	Íleo	Ceco	Cólon	Reto
Epitélio	++ ^d	+++	++ ^d	++ ^d	++ ^d	++	-	-	-	-	-	-
Paraqueratose	-	-	+	+	+	++	-	-	-	-	-	-
Hiperqueratose	+	-	+	+	+	-	-	-	-	-	-	-
Ulceração	+	-	+	+	+	++	-	-	-	-	-	-
Acantose	+	-	+	+	+	++	-	-	-	-	-	-
Tumefação/vacuolização de células epiteliais isoladas	+	-	+	+	+	++	-	-	-	-	-	-
Degeneração hidrópico-vacuolar	-	-	+	+	+	++	-	-	-	-	-	-
Formação de fendas	-	-	+	+	+	++	-	-	-	-	-	-
Necrose/detritos celulares	-	-	+	+	+	++	-	-	-	-	-	-
Infiltração por polimorfonucleares	-	-	+	+	+	++	-	-	-	-	-	-
Infiltração por mononucleares	-	-	+	+	+	++	-	-	-	-	-	-
Invasão bacteriana	-	-	+	+	+	++	-	-	-	-	-	-
Congestão	-	-	+	+	+	++	-	-	-	-	-	-
Hemorragia	-	-	+	+	+	++	-	-	-	-	-	-
Pigmento castanho na superfície	-	-	+	+	+	++	-	-	-	-	-	-
Pigmento castanho invadindo o epitélio	-	-	+	+	+	++	-	-	-	-	-	-
Hiperplasia de células basais	-	-	+	+	+	++	-	-	-	-	-	-
Erosão	-	-	+	+	+	++	-	-	-	-	-	-
Necrose	-	-	+	+	+	++	-	-	-	-	-	-
Lâmina própria	-	-	+	+	+	++	-	-	-	-	-	-
Congestão	-	-	+	+	+	++	-	-	-	-	-	-
Hemorragia	-	-	+	+	+	++	-	-	-	-	-	-
Edema	-	-	+	+	+	++	-	-	-	-	-	-
Infiltração por mononucleares	-	-	+	+	+	++	-	-	-	-	-	-
Macrófagos contendo pigmento castanho	-	-	+	+	+	++	-	-	-	-	-	-
Macrófagos espumosos	-	-	+	+	+	++	-	-	-	-	-	-

*Lesão ausente, + leve, ++ moderada, +++ grave, d= difusa, f= focal, e= com predominância de eosinófilos, vs= até dentro de vasos sanguíneos, vp= vesículo-pústulas.

epitélio necrótico, com infiltrado polimorfonuclear e numerosas colônias bacterianas (Brito et al. 1995).

Na intoxicação experimental por *Stryphnodendron barbatimao* em bovinos, Pereira et al. (1989c) enfatiza as lesões regressivas no fígado e rim, mas não cita lesões nos pré-estômagos e atribui o quadro observado ao teor de tanino (12%) contido nas favas. Relatam a presença de erosões nos lábios superiores e gengivas, mucosas pálidas ou hiperêmicas, petéquias e sufusões na mucosa do abomaso, enterite catarral e hemorrágica, tiflite hemorrágica, cólon com paredes espessadas e conteúdo achocolatado e edema do mesentério. Ao exame microscópico não observaram alterações no rúmen; no abomaso e intestino observaram severo edema da submucosa. Ainda no intestino, encontraram dilatação dos linfáticos, atrofia das vilosidades intestinais e enterite catarral subaguda. Macrófagos carregados de pigmento amarelado foram encontrados no baço e linfonodos.

Camargo (1965) porém, necropsiou quatro bovinos dos casos de intoxicação espontânea por *S. obovatum* e observou principalmente icterícia, hiperemia do rúmen e presença de sementes de *S. obovatum* no conteúdo; não faz referências às lesões do abomaso. Não realizou estudo histopatológico do trato gastrointestinal.

Kingsbury (1964) afirma que as saponinas contidas em algumas espécies de plantas podem causar desde irritação até uma severa gastroenterite na parede do trato digestivo. Tursch et al. (1963) isolaram saponinas das favas de *S. coriaceum*. O princípio tóxico das favas de *S. obovatum* ainda não foi identificado, porém Brito et al. (2001) sugerem que talvez as saponinas sejam responsáveis ou pelo menos participem do quadro digestivo verificado nas intoxicações por *S. obovatum* em bovinos, *S. coriaceum* em bovinos e caprinos e *S. barbatimao* em bovinos.

As lesões macro e microscópicas dos pré-estômagos são compatíveis com o quadro de acidose ruminal grave, como o observado na intoxicação por *S. obovatum* em bovinos (Brito et al. 2001); as lesões do abomaso e dos intestinos, entretanto, sugerem que *S. obovatum* tem ação irritativa sobre o trato digestivo, corroborando com as observações clínicas destes autores.

Outras plantas de interesse pecuário são citadas na literatura como causa de alterações digestivas. A intoxicação por *Baccharis coridifolia* em bovinos (Tokarnia & Döbereiner 1975, 1976, Varaschin et al. 1998), *B. megapotamica* var. *megapotamica* e var. *weirii* em bovinos (Tokarnia et al. 1992) e a intoxicação por *B. megapotamica* var. *weirii* em caprinos (Barbosa et al. 1994) e em ovinos (Armién et al. 1993) apresentam congruência de sinais clínico-patológicos com a intoxicação por *S. obovatum*. Em geral, na intoxicação por *Baccharis* spp em bovinos, além das perturbações digestivas, a necrose do sistema linfo-hematopoético e a necrose de hepatócitos, especialmente no que se refere a *B. megapotamica* var. *megapotamica* e var. *weirii*, são mais acentuadas do que na intoxicação por *S. obovatum*. Em função da necrose do sistema linfo-hematopoético, *B. megapotamica* var. *weirii* foi relatada como planta de ação radiomimética (Barbosa et al. 1994).

Quadro 5. Alterações histológicas do sistema digestivo do Bovino 4919, na intoxicação experimental pelas favas de *Stryphnodendron obovatum*

Alterações	Órgãos/Lesões*											
	Língua	Esôfago	Rúmen	Retículo	Omaso	Abomaso	Duodeno	Jejuno	Íleo	Ceco	Cólon	Reto
Epitélio	+/+++	++	+/+++	++	+/+++	-	-	-	-	-	-	-
Paraqueratose	-	-	+/+	++	++	-	-	-	-	-	-	-
Hiperqueratose	-	-	+/+	++	++	+/+++	+/++	-	-	-	-	-
Erosão	-	-	+/+	+	+	+/+++	+/++	-	-	-	-	-
Acantose	-	-	+/+	+	+	+/+++	+/++	-	-	-	-	-
Espingiose	-	-	+/+	+	+	+/+++	+/++	-	-	-	-	-
Tumefação/vacuolização de células epiteliais isoladas	+	+	+/+++	+/+++	+/+++	-	-	-	-	-	-	-
Degeneração hidropico-vacuolar	-	-	+/+++	+/+++	+/+++	-	-	-	-	-	-	-
Formação de vesículas	-	-	+/+++	+/+++	+/+++	-	-	-	-	-	-	-
Derrame sero-fibrinoso	-	-	+/+++	+/+++	+/+++	-	-	-	-	-	-	-
Formação de fendas	-	-	+/+++	+/+++	+/+++	+/+++	-	-	-	-	-	-
Necrose/detritos celulares	-	-	+/+++	+/+++	+/+++	+/+++	-	-	-	-	-	-
Queratinócitos acantocíticos	-	-	+/+++	+/+++	+/+++	+/+++	-	-	-	-	-	-
Infiltração por polimorfonucleares	-	-	+/+++	+/+++	+/+++	+/+++	-	-	-	-	-	-
Infiltração por mononucleares	-	-	+/+++	+/+++	+/+++	+/+++	-	-	-	-	-	-
Invasão bacteriana	-	-	+/+	+	+	+/+++	-	-	-	-	-	-
Congestão	-	-	+	+	+	+/+++	+/++	+/++	+/+++ ^d	+/+++	+	+/++
Hemorragia	-	-	+/+++	+/+++	+/+++	+/+++	+/++	+/++	+/+++ ^d	+/+++	+	+/++
Pigmento castanho na superfície	-	-	+/+++	+/+++	+/+++	+/+++	+/++	+/++	+/+++ ^d	+/+++	+	+/++
Pigmento castanho invadindo o epitélio	-	-	+/+++	+/+++	+/+++	+/+++	+/++	+/++	+/+++ ^d	+/+++	+	+/++
Hiperplasia de células basais	-	-	+/+++	+/+++	+/+++	+/+++	+/++	+/++	+/+++ ^d	+/+++	+	+/++
Necrose	-	-	+/+++	+/+++	+/+++	+/+++	+/++	+/++	+/+++ ^d	+/+++	+	+/++
Lâmina própria	-	-	+/+++	+/+++	+/+++	+/+++	+/++	+/++	+/+++ ^d	+/+++	+	+/++
Congestão	-	-	+/+++	+/+++	+/+++	+/+++	+/++	+/++	+/+++ ^d	+/+++	+	+/++
Derrame sero-fibroso/edema	-	-	+/+++	+/+++	+/+++	+/+++	+/++	+/++	+/+++ ^d	+/+++	+	+/++
Infiltração por mononucleares	-	-	+/+++	+/+++	+/+++	+/+++	+/++	+/++	+/+++ ^d	+/+++	+	+/++
Edema	-	-	+/+++	+/+++	+/+++	+/+++	+/++	+/++	+/+++ ^d	+/+++	+	+/++
Congestão das Placas de Peyer	-	-	+/+++	+/+++	+/+++	+/+++	+/++	+/++	+/+++ ^d	+/+++	+	+/++

*Lesão ausente, +leve, ++moderada, +++grave, f=focal, d= difusa, e= com predominância de eosinófilos, vt= vasos trombosados, lu= lúmen.

Ricinus communis provoca nos bovinos e em várias outras espécies animais, uma severa gastroenterite hemorrágica (Tokarnia & Döbereiner 1997). As lesões encontradas por esses autores em bovinos e por Armien et al. (1996) em ovinos foram mais acentuadas no abomaso e intestino do que nos pré-estômagos, como a que se apresenta na intoxicação por *S. obovatum* em bovinos.

REFERÊNCIAS

- Armien A.G., Peixoto P.V. & Tokarnia C.H. 1993. Intoxicação experimental por *Baccharis megapotamica* var. *megapotamica* e var. *weirii* (Compositae) em ovinos. *Pesq. Vet. Bras.* 13(1/2):5-20.
- Armien A.G., D'Angelis F.H. & Tokarnia C.H. 1996. Intoxicação experimental pelas sementes de *Ricinus communis* (Euphorbiaceae) em ovinos. *Pesq. Vet. Bras.* 16(4):99-106.
- Barbosa J.D., Armien A.G. & Tokarnia C.H. 1994. Intoxicação experimental por *Baccharis megapotamica* var. *weirii* (Compositae) em caprinos. *Pesq. Vet. Bras.* 14(1):5-13.
- Brito M.F., Armien A.G. & Tokarnia C.H. 1995. Intoxicação experimental pelas favas de *Stryphnodendron coriaceum* (Leg. Mimosoideae) em caprinos. *Pesq. Vet. Bras.* 15(4):111-116.
- Brito M.F., Tokarnia C.H., Peixoto P.V., Silva H.K. & Nogueira M. 2001. Intoxicação experimental pelas favas de *Stryphnodendron obovatum* (Leg. Mimosoideae) em bovinos. 1. Caracterização do quadro clínico. *Pesq. Vet. Bras.* 21(1):9-17.
- Camargo W. 1965. Intoxicação em bovinos por "barbatimão" (*Stryphnodendron obovatum* Benth.; fam. Leguminosae). *Biológico, São Paulo*, 31(1):7-11.
- Döbereiner J. & Canella C.F.C. 1956. Intoxicação de bovinos pela fava do "barbatimão" (*Stryphnodendron coriaceum* Bth.). *Bolm Soc. Bras. Med. Vet.* 24:49-68.
- Kingsbury J.M. 1964. *Poisonous Plants of the Unites States and Canada*. Prentice-Hall, Englewood Cliffs, New Jersey, p.32-33.
- Pereira C.A., Santos H.L. & Pessoa S.M. 1989. Intoxicação experimental em bovinos pela fava do "barbatimão" (*Stryphnodendron barbatimao* Mart.). III. Dados laboratoriais. *Arq. Bras. Med. Vet. Zootec.* 41(5):415-432.
- Tokarnia C.H. & Döbereiner J. 1975. Intoxicação experimental em bovinos por "mio-mio", *Baccharis coridifolia*. *Pesq. Agropec. Bras., Sér. Vet.* 10:79-97.
- Tokarnia C.H. & Döbereiner J. 1976. Intoxicação experimental em ovinos por "mio-mio", *Baccharis coridifolia*. *Pesq. Agropec. Bras., Sér. Vet.* 11:19-26.
- Tokarnia C.H. & Döbereiner J. 1997. Sobre a imunidade cruzada entre os princípios tóxicos de *Abrus precatorius* e *Ricinus communis*. *Pesq. Vet. Bras.* 17(1):25-35.
- Tokarnia C.H., Peixoto P.V., Gava A. & Döbereiner J. 1991. Intoxicação experimental pelas favas de *Stryphnodendron coriaceum* (Leg. Mimosoideae) em bovinos. *Pesq. Vet. Bras.* 11(1/2):25-29.
- Tokarnia C.H., Peixoto P.V., Gava A. & Barros C.S.L. 1992. Intoxicação experimental por *Baccharis megapotamica* var. *megapotamica* e var. *weirii* (Compositae) em bovinos. *Pesq. Vet. Bras.* 12(1/2):19-31.
- Tokarnia C.H., Döbereiner J. & Peixoto P.V. 2000. *Plantas Tóxicas do Brasil*. Editora Helianthus, Rio de Janeiro.
- Tursch B., Tursch E., Harrison I.T., Da Silva G.B.C.T.C.B., Monteiro H.J., Gilbert B., Mors W.B. & Djerassi C. 1963. Terpenoides. LIII. Demonstration of ring conformational changes in triterpenes of the β -amyrin class isolated from *Stryphnodendron coriaceum*. *J. Org. Chemistry* 28:2390-2394.
- Varaschin M.S., Barros C.S.L. & Jarvis B.B. 1998. Intoxicação experimental por *Baccharis coridifolia* (Compositae) em bovinos. *Pesq. Vet. Bras.* 18(2):69-75.