

Atividade Inflamatória em Mucosa de Reservatório Ileal na Polipose Adenomatosa Familiar e Retocolite Ulcerativa Inespecífica. Avaliação da Expressão de TNF- α e IL-1 β , e da Ativação NF- κ B

Inflammatory Activity in Pelvic Ileal Pouches for Familial Adenomatous Polyposis and Ulcerative Colitis. Expression of TNF- α , IL-1 β and the activation of NF- κ B

RAQUEL FRANCO LEAL¹; CLÁUDIO SADDY RODRIGUES COY²; LÍCIO AUGUSTO VELLOSO⁵; MARIA DE LOURDES SETSUKO AYRIZONO³; JOÃO JOSÉ FAGUNDES²; MARCIANE MILANSKI⁵; ANDRESSA COOPE⁵; JUVENAL RICARDO NAVARRO GÓES⁶

¹ Pós-graduação em Cirurgia, Residência Médica em Coloproctologia pela Universidade Estadual de Campinas (UNICAMP). ² Professor Doutor, Grupo de Coloproctologia - DMAD - UNICAMP. ³ Professor Doutor, Departamento de Clínica Médica, FCM-UNICAMP. ⁴ Médica Assistente Doutora, Grupo de Coloproctologia - DMAD - UNICAMP. ⁵ Pós-graduação em Clínica Médica pela UNICAMP. ⁶ Professor Titular, Coordenador do Grupo de Coloproctologia, DMAD-UNICAMP. Grupo de Coloproctologia, Disciplina de Moléstias do Aparelho Digestório, (DMAD), Faculdade de Ciências Médicas, Universidade Estadual de Campinas (UNICAMP), Campinas, São Paulo, Brasil.

LEAL RF, COY CSR, VELLOSO LA, AYRIZONO MLS, FAGUNDES JJ, MARCIANE, ANDRESSA, GÓES JRN. Atividade Inflamatória em Mucosa de Reservatório Ileal na Polipose Adenomatosa Familiar e Retocolite Ulcerativa Inespecífica de TNF- α , NF- κ B e IL-1 β . *Rev bras Coloproct*, 2006;26(4): 399-405.

RESUMO: A ileíte do reservatório pós retocolite total constitui uma das complicações mais comuns nos doentes com RCUI, apresentando pequena frequência nos doentes com PAF. **Objetivo:** Avaliar a atividade inflamatória em mucosa de reservatórios ileais endoscopicamente normais, através da expressão de TNF- α , NF- κ B e IL-1 β . **Casística e Métodos:** Selecionaram-se 20 doentes submetidos à retocolite total com reservatório ileal em "J" pelo Grupo de Coloproctologia da UNICAMP, sendo 10 doentes com RCUI e 10 com PAF. O grupo controle foi constituído por íleo terminal de intestino normal. Realizadas biópsias da mucosa do reservatório ileal e do íleo terminal normal, e congeladas em nitrogênio líquido. A expressão de TNF- α e IL-1 β foi analisada por extrato total e de NF- κ B por meio de imunoprecipitado. A separação protéica foi feita por eletroforese em gel de poliacrilamida. **Resultados:** Expressão de TNF- α e IL-1 β apresentaram níveis maiores nos doentes com RCUI, quando comparados àqueles com PAF ($p < 0.05$). Por outro lado, a expressão de NF- κ B foi maior nos doentes com RCUI, porém sem diferença estatística em relação aos de PAF. O grupo controle apresentou pequena expressão de TNF- α ($p < 0.01$) e expressão de NF- κ B ($p > 0.1$) e IL-1 β ($p > 0.05$) sem diferença estatística em relação aos demais grupos. **Conclusão:** Os doentes com RCUI apresentaram maiores níveis de expressão das citocinas estudadas, mesmo sem evidência clínica e endoscópica de ileíte do reservatório, podendo justificar maior suscetibilidade dos doentes com RCUI a esta complicação.

Descritores: retocolite ulcerativa; polipose adenomatosa familiar; reservatório ileal; bolsa ileal; bolsite; citocinas.

Trabalho realizado no Laboratório de Sinalização Celular, Departamento de Medicina Interna, Faculdade de Ciências Médicas, Universidade Estadual de Campinas (UNICAMP), Campinas, São Paulo, Brasil.

Recebido em 21/07/2006

Aceito para publicação em 10/08/2006

INTRODUÇÃO

O tratamento cirúrgico da retocolite ulcerativa inespecífica (RCUI) e da polipose adenomatosa familiar (PAF) baseia-se na retocolite total com confecção do reservatório ileal (RI) anastomosado ao canal anal. Esta tem sido a melhor opção, nas últimas duas décadas, para o tratamento destas afecções. No entanto, ainda apresenta aspectos controversos relacionados à ocorrência de íleite do reservatório (“bolsite”).^{1,2,3,4}

No Brasil, o RI foi introduzido em 1984, por Góes e col.¹ com apresentação dos três primeiros casos operados. Várias modificações na confecção do RI foram propostas como alternativas aos formatos em “S”^{5,6} e em “J”⁷. Reservatórios em “W”⁸, em dupla câmara⁹, além de outros, foram descritos, visando ao aprimoramento na função de armazenamento de conteúdo assim como o seu esvaziamento adequado.¹⁰

O RI em “J” tem sido o mais utilizado, com relatos de acompanhamento dos mesmos em longo prazo.^{11,12,13,14} Este tipo de reservatório apresenta como vantagens a facilidade na sua confecção, além de uma maior eficiência de evacuação.

A íleite primária do reservatório (“pouchitis”) é a inflamação inespecífica do RI, sendo a complicação tardia mais comum, principalmente nos portadores de RCUI.¹⁵ A incidência varia bastante, com ocorrência de 5 a 60%, dependendo dos critérios diagnósticos, tempo de seguimento e a doença de base envolvida. A frequência elevada da íleite do reservatório implica tanto no risco de disfunção do RI, quanto na perda do mesmo.^{13,14,16,17,18,19}

A inflamação do RI pode ser sintomática ou subclínica, aguda ou crônica. O diagnóstico clínico deve ser sempre confirmado endoscópica e histologicamente.^{13,14,20,21}

A etiologia da íleite do reservatório é ainda desconhecida, mas suscetibilidade genética e estase fecal com supercrescimento bacteriano parecem fatores importantes no desencadeamento do processo inflamatório. Outro fator seria a perfusão sanguínea diminuída na mucosa, mensurada em alguns trabalhos, que poderia ser causa ou conseqüência da íleite do reservatório.^{20,22,23,24,25,26} Existem poucos estudos na literatura avaliando o tipo de processo inflamatório imunológico envolvido, bem como as citocinas ativadas na inflamação do RI.^{15,27,28}

Diversos mediadores inflamatórios são produzidos, a partir de estímulos intra-luminais, levando à liberação de interleucinas, que estimulam a proliferação e ativação de linfócitos. Durante este processo, citocinas pró-inflamatórias, como o fator de necrose tumoral alfa (TNF- α), de 25 KDa, desencadeiam a ativação de outras proteínas como o fator de transcrição pró-inflamatório NF- κ B (65KDa), que atua dentro do núcleo celular, verificado em doenças inflamatórias intestinais.^{29,30,31}

A interleucina 1-beta (IL-1 β), de 17KDa, relacionada à regulação da resposta imunológica ativando linfócitos T e B e células “natural killer” (NK), da mesma forma é verificada em doenças inflamatórias intestinais, também na artrite reumatóide e aterosclerose, sendo importante regulador da resposta inflamatória.^{15,32,33}

O esperado, quando se transpõe esses conceitos para as condições potencialmente inflamatórias da parede intestinal do RI, é que haja a possibilidade de se antever futuras transformações, dentro desta cascata inflamatória, que estariam na base da evolução para a íleite do reservatório.

Por esta razão há grande interesse clínico no conhecimento dos fatores envolvidos no processo inflamatório do RI nos portadores de RCUI e PAF, bem como os fatores que exacerbariam e perpetuariam este processo.

Desta forma, o objetivo do presente trabalho foi de estudar a presença de atividade inflamatória em mucosa de RI de doentes operados por RCUI e PAF, submetidos à retocolite total, com o trânsito íleoanal reconstruído com a utilização de RI, avaliando a expressão das citocinas pró-inflamatórias TNF- α e IL-1 β , e a ativação do fator de transcrição NF- κ B, comparando esta atividade nas condições de doença acima citadas, e em grupo controle.

CASUÍSTICA E MÉTODOS

Vinte doentes submetidos à retocolite total com RI em “J”, operados no período de 1992 a 2002 pelo Grupo de Coloproctologia da Disciplina de Moléstias do Aparelho Digestório – UNICAMP foram selecionados, sendo 10 portadores de RCUI e outros 10 portadores de PAF.

Sessenta por cento dos doentes com RCUI são do sexo feminino, com média de idade atualizada de 48,1 (31 - 63) anos, enquanto que cinquenta por cento

dos portadores de PAF são do sexo feminino, com média de idade atualizada de 33,6 (21-59). O tempo médio de acompanhamento dos doentes após a cirurgia do RI, foi de 73,1 (24 - 168) meses, sendo 77,8 meses para os doentes com RCUI e 64,9 meses para aqueles com PAF.

As principais indicações cirúrgicas dos doentes com RCUI foram intratabilidade clínica (40%), megacólon tóxico (40%) e presença de displasia de alto grau nas biópsias de seguimento endoscópico (20%). Nos doentes com PAF, a indicação da retocolite total estava ligada à presença de numerosos pólipos no reto, em geral mais do que vinte pólipos adenomatosos.

Em relação à técnica operatória, empregou-se a preservação da arcada do cólon direito³⁴, em todos os doentes para irrigação sanguínea suplementar do reservatório ileal, além da realização de mucosectomia a partir da linha pectínea numa extensão média de 2 a 3 cm, completando o procedimento com anastomose íleo-anal manual e ileostomia derivativa.

Os doentes foram submetidos à reservatarioscopia no Serviço de Colonoscopia – Gastrocentro - UNICAMP, como exames de rotina, obtendo-se capturas de imagens e avaliação endoscópica, além de coleta de biópsias de fragmentos de íleo do reservatório para posterior análise da atividade inflamatória. Selecionou-se 10 doentes, que foram submetidos à colonoscopia por outros motivos, coletando-se biópsias de íleo terminal para compor o grupo controle. Excluíram-se os doentes com menos de um ano de fechamento da ileostomia, e aqueles com evidência clínica e ou endoscópica de ileíte do reservatório, de tal maneira que todos os RI e íleo terminal analisados eram endoscopicamente normais.

O presente projeto foi aprovado pelo Comitê de Ética em Pesquisa da Faculdade de Ciências Médicas da UNICAMP, registrado sob nº 543/2005. Todos os participantes assinaram o termo de consentimento informado.

Fragmentos de íleo do RI e de íleo terminal foram congelados em nitrogênio líquido, e armazenados a -80°C, no Laboratório de Sinalização Celular – FCM UNICAMP, para posterior homogeneização em tampão de imunoprecipitado contendo 1% de Triton X 100, 100mM de Tris (ph 7,4), 100mM de pirofosfato de sódio, 100mM de fluoreto de sódio, 10mM de EDTA, 10mM de vanadato de sódio, 2mM de PMSF e 0,1mg/ml de aprotinina a 4°C. O homogeneizado foi então

centrifugado à 11.000 rpm por 20 minutos. No sobrenadante foi determinada a concentração de proteína utilizando o método de Bradford e posteriormente preparou-se amostra contendo 0,2 mg para separação por SDS-PAGE. As amostras foram diluídas em tampão de Laemmli, contendo 100mmol/L de DTT. Após rápida fervura, aplicadas em gel de poliacrilamida para separação por eletroforese (SDS-PAGE). As proteínas separadas em SDS-PAGE foram transferidas para membrana de nitrocelulose, em aparelho de transferência da BIO-RAD. A membrana de nitrocelulose foi incubada “overnight” com 10 μ l de anticorpo específico (anti-TNF- α , anti-IL-1 β). A ligação do anticorpo a proteínas não-específicas foi minimizada pela pré-incubação da membrana de nitrocelulose com tampão de bloqueio (5% de leite em pó desnatado; 10 mmol/L de Tris; 150 mmol/L de NaCl; 0,02% de Tween 20) por 1,5 hora.

Utilizou-se a técnica de imunoprecipitado (IP) para o NF- κ B, na qual a amostra foi incubada “overnight” com 10 μ l de anticorpo contra p65-NF- κ B, seguido por separação por SDS-PAGE, e a partir de então a proteína foi transferida para a membrana de nitrocelulose, que foi incubada com anticorpos anti- $\text{IKK-}\beta$.

O sinal foi detectado através de quimioluminescência utilizando Kit da Amersham e seguindo as orientações do fabricante. As bandas identificadas na autoradiografia foram quantificadas por meio de densitometria óptica.

Os resultados foram notificados como média com variação do erro padrão. Foi utilizado análise de variância, seguida de teste de Tukey-Kramer para comparações múltiplas de médias. Nível de significância de $P < 0.05$.

RESULTADOS

A análise das bandas autoradiografadas através de densitometria óptica mostrou os seguintes dados arbitrários em relação à quantidade de TNF- α , NF- κ B e IL-1 β nos diferentes grupos analisados (RCUI, PAF, grupo controle) conforme as figuras abaixo.

A expressão da citocina pró-inflamatória TNF- α em mucosa de RI foi maior no grupo de doentes com RCUI, quando comparada ao grupo de doentes com PAF, sendo estatisticamente significativa ($p < 0.05$). A expressão de TNF- α no grupo controle foi menor que nos demais grupos ($p < 0.01$).

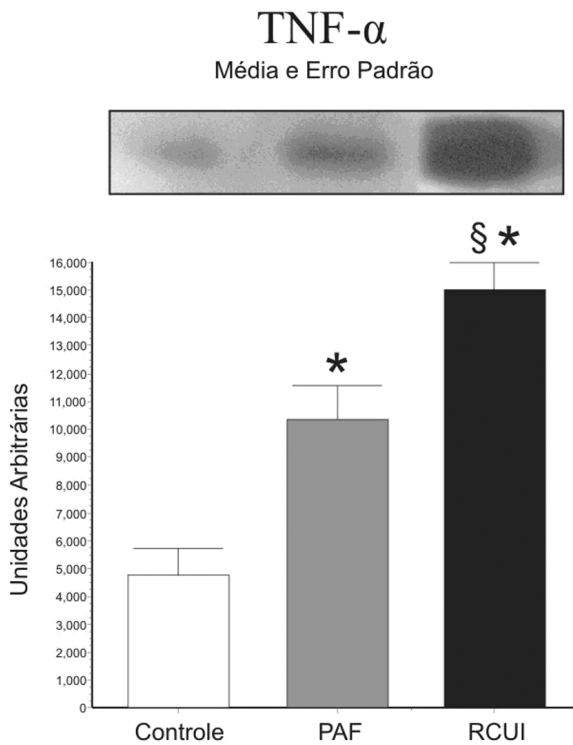


Figura 1 – Determinação da expressão proteica de TNF- α em RI de doentes assintomáticos com RCUI, PAF e em grupo controle. Para todas as condições, n=10, *p<0.05 vs controle; § p<0.05 vs PAF.

O fator de transcrição pró-inflamatório NF- κ B, apresentou expressão maior na mucosa de RI dos doentes com RCUI quando comparado ao grupo de doentes com PAF, no entanto sem diferença estatística (p>0.05). A expressão de NF- κ B no grupo controle não apresentou diferença estatística em relação aos demais grupos (p>0.05).

Também foi verificada maior expressão da interleucina IL-1 β em mucosa de RI de doentes com RCUI, sendo a análise estatisticamente significativa, quando comparada ao grupo de doentes com PAF (p<0.05). O grupo controle não apresentou diferença estatística em relação aos demais grupos (p>0.05).

DISCUSSÃO

A cirurgia do RI foi criada como uma alternativa para os doentes com RCUI e PAF, para restabelecimento do trânsito intestinal após retocolite total, sem a utilização de derivação intestinal definitiva.

A forma mais utilizada para confecção do RI atualmente é o “J”, e no Grupo de Coloproctologia da UNICAMP, utiliza-se na grande maioria dos doentes a

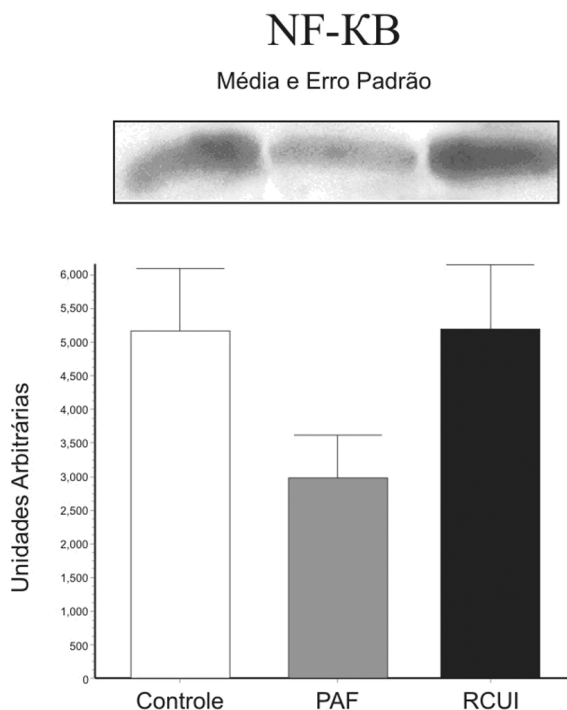


Figura 2 – Ativação do NF- κ B em doentes assintomáticos com RCUI, PAF e em grupo controle. Para todas as condições, n=10, *p<0.05 vs controle; § p<0.05 vs PAF.

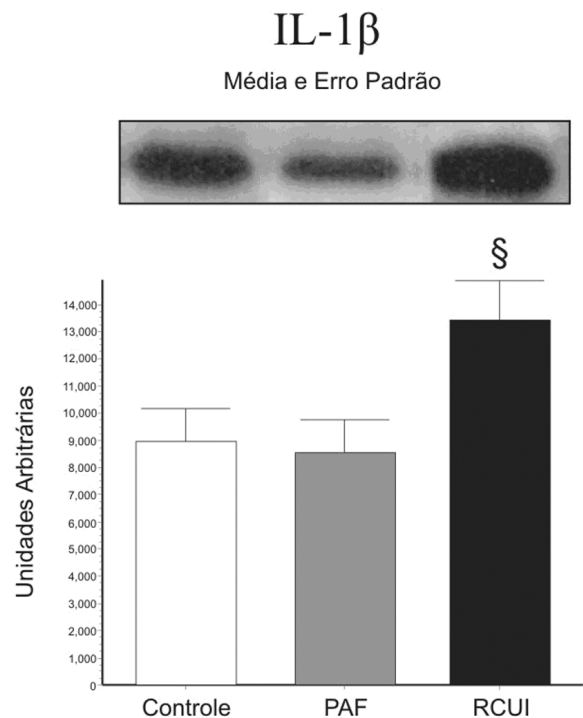


Figura 3 – Determinação da expressão proteica de IL-1 β em RI de doentes assintomáticos com RCUI, PAF e em grupo controle. Para todas as condições, n=10, *p<0.05 vs controle; § p<0.05 vs PAF.

preservação da arcada do cólon direito como irrigação sangüínea suplementar do reservatório ileal.³⁴

O seguimento destes doentes nas diversas instituições demonstrou que a íleíte do reservatório (“pouchitis”) é a complicação mais comum, evidenciada principalmente nos doentes com RCUI.^{13,14,16,20} Mais de 50% dos doentes com RCUI pós retocolite total com RI podem desenvolver esta complicação, enquanto que nos doentes com PAF é de apenas 5%.³⁵

A inflamação inespecífica do RI implica não somente na piora da qualidade de vida dos doentes, como também pode conduzir à perda do reservatório por falência do mesmo. Seus fatores causais, no entanto, estão ainda pouco elucidados.^{14,20,22,25} Em relação às atividades inflamatória e imunológica envolvidas especificamente no RI, em termos de biologia molecular, existem poucos estudos na literatura.

A expressão de α e β defensinas em RI foi relatada em um estudo¹⁵, no qual se verificou que estes peptídeos estão pouco expressos na condição de íleíte do reservatório nos doentes com RCUI, e estão aumentados nos doentes com PAF. Contrariamente, a expressão das citocinas TNF- α , IL-1 β e IL-10 foi maior nos RI de doentes com RCUI no pós-operatório sem íleíte como observado no presente estudo, e também nos casos de íleíte do reservatório.

As defensinas são secretadas pelas células da mucosa intestinal e apresentam importante papel na homeostase microbiológica intestinal e na defesa primária. Sua menor expressão poderia estar associada à ocorrência de íleíte do reservatório, mais comum nos portadores de RCUI.³⁶ A regulação da expressão de algumas defensinas hBD-2, hBD-3 e HD-5 depende das citocinas TNF- α , IL-1 α e IL-1 β , tendo sido evidenciada através de cultura de células.³⁷

Da mesma forma, outro estudo, abordando as concentrações das citocinas IL-1 β , IL-6, IL-8 e TNF- α , demonstrou níveis elevados das mesmas no RI de doentes com RCUI.²⁷ Verificou-se também, na literatura, que as citocinas presentes no cólon de portadores de RCUI e no RI dos doentes com RCUI são similares, principalmente a IL-8, IL-10 e TNF- α .²⁸ Além disso, a expressão de TNF- α e NF- κ B foi verificada em doenças inflamatórias intestinais em atividade por meio do isolamento de células mononucleares da lâmina própria intestinal de doentes com RCUI e doentes com doença de Crohn.³⁸

Existem 29 receptores celulares descritos para o TNF- α , que estão envolvidos em várias funções tais como resposta imune, indução de proliferação e diferenciação celular e apoptose.³⁰ Como o fator NF- κ B constitui apenas uma das vias de ativação do TNF- α , isto poderia explicar o aumento da expressão do primeiro, mas sem diferença estatística, no grupo de doentes com RCUI, comparados ao de PAF visto no presente estudo, pois outras vias podem estar ativadas para a maior expressão de TNF- α no grupo com RCUI, quando comparados ao de PAF.

A IL-1 β tem um papel importante na regulação da resposta imune, verificada também em doenças inflamatórias intestinais, ativando linfócitos T, estimulando a produção de IL-2 e inibindo a produção de IL-4. Ativa linfócitos B, produzindo imunoglobulinas, e também células NK, produzindo anti-interferon- γ .^{32,33}

Desta maneira, o estudo da atividade imunológica no RI é importante para demonstrar que os doentes com RI expressam na mucosa os fatores inflamatórios mencionados neste estudo, mesmo quando clínica e endoscopicamente normais, e que os doentes portadores de RCUI apresentam níveis maiores de TNF- α , NF- κ B e IL-1 β , quando comparados aos doentes com PAF, sendo os primeiros provavelmente mais suscetíveis às complicações inflamatórias do RI.

Isto pode explicar a ocorrência maior de íleíte do reservatório nos doentes com RCUI, já que os mesmos possuem fatores inflamatórios aumentados de base. Estes poderiam exacerbar e perpetuar o processo de inflamação inespecífica do reservatório ileal, desencadeados por processos intrínsecos ligados à doença inflamatória.

CONCLUSÃO

Com base nos resultados obtidos, concluiu-se que a expressão da citocina pró-inflamatória TNF- α , fator de transcrição NF- κ B e a interleucina IL-1 β , estão presentes na mucosa de RI de doentes portadores de RCUI e PAF, e que nos primeiros são encontrados com maior expressão, configurando, provavelmente, as bases para explicar a íleíte do RI.

AGRADECIMENTOS

Enfermeira Ana Lúcia Nunes Domingues - Ambulatório de Doenças Inflamatórias Intestinais. Grupo de Coloproctologia DMAD - UNICAMP.

ABSTRACT: Pouchitis after total resectomy is one of the most common complication of patients with ulcerative colitis (UC), while its frequency is quite rare in familial adenomatous polyposis (FAP). **Purpose:** To evaluate the inflammatory activity in endoscopically normal mucosa of the ileal pouch, by determining the expression of TNF- α and IL-1 β , and the activation of NF- κ B. **Methods and Patients:** Twenty patients with "J" pouch after total resectomy were studied, being 10 patients with UC and 10 with FAP. The control group was constituted by biopsies from terminal ileum take during normal colonoscopy examination. Biopsies from mucosa of the pouch and from normal ileum were done, and they were snap-frozen in liquid nitrogen. The expression of TNF- α and IL-1 β were analyzed by total extract, and NF- κ B was evaluated by immunoprecipitation and immunoblot. **Results:** Expression of TNF- α and IL-1 β was increased in patients with UC, when it was compared with FAP ($p < 0.05$). Conversely, the expression of NF- κ B was increased in patients with UC, witch was not different from FAP. The control group had little expression of TNF- α ($p < 0.01$). The activation of NF- κ B ($p > 0.1$) and the expression of IL-1 β ($p > 0.05$) were similar, when comparing UC and FAP with control group. **Conclusion:** The patients with UC presented increased levels of the studied cytokines, even without clinic and endoscope evidence of pouchitis. These findings could be a suggestion of higher susceptibility to this complication among patients with UC.

Key Words: ulcerative colitis; familial adenomatous polyposis, ileal pouch, pouchitis, cytokines.

REFERÊNCIAS

1. Góes JRN, Medeiros RR, Fagundes JJ. Colectomia Total, Proctomucosectomia e anastomose íleo-anal com reservatório ileal. Rev bras Coloproct 1984;4:138.
2. Góes JRN, Fagundes JJ, Costa AM, Peres MAO, Medeiros RR, Leonardi, LS. Detalhes da técnica operatória e avaliação das complicações. Rev bras Coloproct 1987;7(3):94-98.
3. Nicholls RJ. Restorative proctocolectomy with various types of reservoir. World J Surg 1987;11:751-762.
4. O'Connell R, Pemberton JH, Brown ML, Kelly KA. Determinants of stool frequency after ileal pouch-anal anastomosis. The Am J Surg 1987;153:157-164.
5. Parks AG, Nicholls RJ. Proctocolectomy without ileostomy for ulcerative colitis. Br Med J 1978;2:85-7.
6. Góes JRN, Fagundes JJ, Costa AM, Peres MAO, Medeiros RR, Leonardi LS. Colectomia, proctomucosectomia, reservatório ileal em tripla alça e anastomose íleo-anal. Rev Col Bras Cir 1986;13:173.
7. Utsunomiya J, Iwama T, Imajo M, Matsuo S, Sawai S, Yaegashi K et al. Total colectomy, mucosal proctectomy, and ileoanal anastomosis. Dis Colon Rectum 1980;23(7): 459-466.
8. Nicholls RJ, Moskovitz RL, Shepard NA. Restorative proctocolectomy with ileal reservoir. Br J Surg 1985;72:76-79.
9. Góes JRN, Fagundes JJ, Coy CSR, Amaral CAR, Peres MAO, Medeiros RR. The Two-Chamber Ileal Pelvic Reservoir – An Alternative Design. Dis Colon Rectum 1993;36:403-404.
10. Góes JRN, Beart RW. Physiology of Ileal Pouch-Anal Anastomosis. Current Concepts. Dis Colon Rectum 1995;38:996-1005.
11. Nicholls RJ, Pescatori M, Motson RW. Restorative proctocolectomy with a three-loop ileal reservoir for ulcerative colitis and familial adenomatous polyposis: clinical results in 66 patients followed for up to 6 years. Ann Surg 1984;199:383-8.
12. Dozois RR. Ileal J-pouch-anal anastomosis. Br J Surg 1985;72:580-2.
13. Sandborn WJ. Pouchitis following ileal pouch anal anastomosis: definition, pathogenesis, and treatment. Gastroenterology 1994;107:1856-60.
14. Nicholls RJ, Banerjee AK. Pouchitis: risk factors, etiology, and treatment. World J Surg 1998;22:347-56.
15. Kiehne K, Brunke G, Wegner F, Banasiewicz T, Foesch UR, Herzig KH. Defensin expression in chronic pouchitis in patients with ulcerative colitis or familial adenomatous polyposis coli. World J Gastroenterol 2006;12(7):1056-1062.
16. Heuschen UA, Allemeyer EH, Hinz U, Autschbach F, Uehlein T, Herfarth C et al. Diagnosing pouchitis: comparative validation of two scoring system in routine follow-up. Dis Colon Rectum 2002;45(6):776-86.
17. M'Koma AE. Serum biochemical evaluation of patients with functional pouches ten to 20 years after restorative proctocolectomy. Int J Colorectal Dis 2006;26:1-10.
18. Shen B, Fazio VW, Renzi FH, Brzezinski A, Bennett AE, Lopez R et al. Risk factors for disease of ileal pouch-anal anastomosis after restorative proctocolectomy for ulcerative colitis. Clin Gastroenterol Hepatol 2006;4(1):81-9.
19. Moskowicz RL, Shepard NA, Nicholls RJ. An assessment of inflammation in the reservoir after restorative proctocolectomy with ileoanal ileal reservoir. Int J Colorectal Dis 1986;1:167-174.
20. Laake KO, Line PD, Grzyb K, Aamodt G, Aabakken L, Roset A et al. Assessment of mucosal inflammation and blood flow in response to four weeks' intervention with probiotics in patients operated with J-configured ileal-pouch-anal-anastomosis. Scand J Gastroenterol 2004;12: 1230-1235.
21. Sandborn WJ, Tremaine WJ, Batts KP, Pemberton JH, Phillips SF. Pouchitis after ileal pouch-anal anastomosis: a Pouchitis disease activity Index. Mayo Clin Proc 1994;69:409-415.

22. Armstrong DN, Sillin LF, Chung R. Reduction in tissue blood flow in J-shaped pelvic ileal reservoirs. *Dis Colon Rectum* 1995;38:526-9.
23. Sagar PM, Pemberton JH. Íleo-anal pouch function and dysfunction. *Dig Dis Sci* 1997;15:172-88.
24. Laake KO, Bjorneklett A, Aamodt G, Aabakken L, Jacobsen M, Bakka A et al. Outcome of four weeks's intervention with probiotics on symptoms and endoscopic appearance after surgical reconstruction with a J-configured ileal-pouch-anal-anastomosis in ulcerative colitis. *Scandinavian Journal of Gastroenterology* 2005;40:43-51.
25. Ohge H, Furne JK, Springfield J, Rothenberger DA, Madoff RD, Levitt MD. Association between fecal hydrogen sulfide production and pouchitis. *Dis Colon Rectum* 2005;48:469-475.
26. Kuehbach T, Ott SJ, Helwig U, Mimura T, Rizzello F, Kleessen B et al. Bacterial and fungal microbiota in relation to probiotic therapy in pouchitis. *Gut* 2006;55(6):833-41.
27. Gionchetti P, Campieri M, Belluzzi A, Bertinelli E, Ferretti M, Brignola C et al. Mucosal concentrations of interleukin-1 beta, interleukin-6, interleukin-8, and tumor necrosis factor-alpha in pelvic ileal pouches. *Dig Dis Sci* 1994;39:1525-1531.
28. Patel RT, Bain I, Youngs D, Keighley MR. Cytokine production in pouchitis is similar to that in ulcerative colitis. *Dis Colon Rectum* 1995;38:831-837.
29. O'Shea J, Ma A, Lipsky P. Cytokines and autoimmunity. *Nature Reviews* 2002;2:37-45.
30. Aggarwal BB. Signaling pathways of the TNF superfamily: a double-edge sword. *Nature Reviews* 2003;3:745-756.
31. Chen LF, Greene WC. Shaping the nuclear action of NF-B. *Nature Reviews* 2004;5:392-401.
32. Sadouk MB, Pelletier JP, Tardif G, Kiansa K, Cloutier JM, Martel-Pelletier J. Human synovial fibroblasts coexpress IL-1 receptor type I and type II mRNA. The increased level of the IL-1 receptor in osteoarthritic cells is related to an increased level of the type I receptor. *Lab Invest* 1995;73:347-355.
33. Sandborg CI, Imfeld KL, Zaldivar F Jr, Wang Z, Buckingham BA, Berman MA. IL-4 expression in human T cells is selectively inhibited by IL-1 α and IL-1 β . *J Immunol* 1995;155:5206-5212.
34. Góes JRN, Fagundes JJ, Coy CSR, Amaral CAR, Oliveira C, Ayrizono MLS et al. O emprego da artéria cólica média e da arcada vascular do cólon direito na irrigação de reservatórios ileais. *Rev bras Coloproct* 1994;14(3):169-171.
35. Kuhbacher T, Schreiber S, Runkel N. Pouchitis: pathophysiology and treatment. *Int J Colorectal Dis* 1998;13:196-207.
36. Wehkamp J, Harder J, Weichenthal M, Mueller O, Herrlinger KR, Felermann K et al. Inducible and constitutive beta-defensins are differentially expressed in Crohn's disease and ulcerative colitis. *Inflamm Bowel Dis* 2003;9:215-223.
37. Wehkamp J, Schwind B, Herrlinger KR, Baxmann S, Schmidt K, Duchrow M et al. Innate immunity and colonic inflammation: enhanced expression of epithelial alpha-defensins. *Dig Dis Sci* 2002;47:1349-1355.
38. Reinecker HC, Steffen M, Witthoef T, Pflueger I, Schreiber S, MacDermott RP et al. Enhanced secretion of tumor necrosis factor-alpha, IL-6, and IL-1 beta by isolated lamina propria mononuclear cells from patient with ulcerative colitis and Crohn's disease. *Clin Exp Immunol* 1993;94:174-181.

Endereço para correspondência:

JUVENAL RICARDO NAVARRO GÓES
Rua Dr. Antonio Augusto de Almeida, nº 37
Cidade Universitária –
13083-755 - Campinas, São Paulo
Tel. -19-32893014
rgoes@mpcnet.com.br
raquellal@mpc.com.br