

# RISCOS E CONSEQUÊNCIAS DO USO DA TÉCNICA TRANSPORTAL NA RECONSTRUÇÃO DO LIGAMENTO CRUZADO ANTERIOR: RELAÇÃO ENTRE O TÚNEL FEMORAL, A ARTÉRIA GENICULAR LATERAL SUPERIOR E O EPICÔNDILO LATERAL DO CÔNDILO FEMORAL

*RISKS AND CONSEQUENCES OF USING THE TRANSPORTAL TECHNIQUE IN RECONSTRUCTING THE ANTERIOR CRUCIATE LIGAMENT: RELATIONSHIPS BETWEEN THE FEMORAL TUNNEL, LATERAL SUPERIOR GENICULAR ARTERY AND LATERAL EPICONDYLE OF THE FEMORAL CONDYLE*

Diego Costa Astur<sup>1</sup>, Vinicius Aleluia<sup>2</sup>, Ciro Veronese Santos<sup>2</sup>, Gustavo Gonçalves Arliani<sup>1</sup>, Ricardo Badra<sup>2</sup>, Saulo Gomes Oliveira<sup>2</sup>, Camila Cohen Kaleka<sup>3</sup>, Moisés Cohen<sup>4</sup>

## RESUMO

**Objetivo:** Definir zona de segurança para evitar possíveis complicações vasculares e ligamentares durante a reconstrução do ligamento cruzado anterior. **Métodos:** Reconstrução artroscópica com uso de técnica transportal e transtibial em joelhos de cadáver foi realizada seguida de dissecação e mensuração da distância entre o túnel femoral e a inserção proximal do ligamento colateral lateral e o túnel femoral e a artéria genicular lateral superior. **Resultados:** A mensuração das distâncias analisadas mostra uma aproximação maior do principal ramo da artéria genicular lateral superior e da inserção proximal do ligamento colateral lateral com o túnel femoral, realizado com a técnica transportal. **Conclusão:** Percebemos que o uso da técnica transportal para reconstrução artroscópica do LCA apresenta maior probabilidade de lesão da artéria genicular lateral e da inserção do ligamento colateral lateral, favorecendo complicações pós-cirúrgicas como instabilidade do joelho, osteonecrose do côndilo femoral lateral e ligamentização do enxerto.

**Descritores** – Ligamento Cruzado Anterior; Procedimentos Cirúrgicos Minimamente Invasivos; Artérias; Fêmur

## ABSTRACT

**Objective:** Define a security zone to avoid possibles vascular and ligamentar complications during anterior cruciate ligament reconstruction. **Methods:** Arthroscopic reconstruction using the transtibial and transportal technique in cadaver knees was performed followed by dissection and measurement of the distance between the femoral tunnel and the proximal attachment of the lateral collateral ligament and the femoral tunnel and the lateral superior genicular artery. **Results:** The measure of the analysed distances show us an approximation between the major branch of the lateral superior genicular artery and the femoral insertion of the colateral lateral ligament and the femoral tunnel during the transportal technique. **Conclusion:** We realize that the use of technical ship it to arthroscopic ACL reconstruction has a higher probability of injury to the lateral geniculate artery and insertion of the lateral collateral ligament, promoting post-surgical complications such as instability of the knee, osteonecrosis of the femoral condyle and ligamentização graft.

**Keywords** – Anterior Cruciate Ligament; Surgical Procedures, Minimally Invasive; Arteries; Femur

1 - Médico Ortopedista do Centro de Traumatologia do Esporte da Unifesp/EPM – São Paulo, SP, Brasil.

2 - Médico Ortopedista; Especializando em Cirurgia do Joelho do Instituto Cohen – São Paulo, SP, Brasil.

3 - Médica Ortopedista da Faculdade de Ciências Médicas da Santa Casa de Misericórdia de São Paulo – São Paulo, SP, Brasil.

4 - Professor Livre-Docente; Chefe do Departamento de Ortopedia e Traumatologia da Unifesp/EPM – São Paulo, SP, Brasil.

Trabalho realizado no Departamento de Ortopedia e Traumatologia da Escola Paulista de Medicina/Universidade Federal de São Paulo.

Correspondência: Rua Borges Lagoa, 783, 5º andar, Vila Clementino – 04038-032 – São Paulo, SP. E-mail: mcastur@yahoo.com

Trabalho recebido para publicação: 26/10/2011, aceito para publicação: 29/11/2011.

Os autores declaram inexistência de conflito de interesses na realização deste trabalho / *The authors declare that there was no conflict of interest in conducting this work*

Este artigo está disponível online nas versões Português e Inglês nos sites: [www.rbo.org.br](http://www.rbo.org.br) e [www.scielo.br/rbort](http://www.scielo.br/rbort)  
This article is available online in Portuguese and English at the websites: [www.rbo.org.br](http://www.rbo.org.br) and [www.scielo.br/rbort](http://www.scielo.br/rbort)

## INTRODUÇÃO

O ligamento cruzado anterior (LCA) é uma das principais estruturas do joelho, responsável pela estabilização anteroposterior e rotacional<sup>(1)</sup>. Tem inserção proximal na superfície medial do côndilo femoral lateral e inserção distal na depressão anterolateral da fossa intercondilar da tibia<sup>(1)</sup> e é composto por duas bandas: a banda anteromedial e a banda posterolateral<sup>(2,3)</sup>. A atividade esportiva recreacional ou profissional exige uma boa função do joelho e a maior participação no esporte pela população em geral expõe estes indivíduos a um risco aumentado de lesões, sendo muito comum a lesão do LCA. O tratamento cirúrgico, na maioria das vezes, é considerado a melhor opção terapêutica para joelhos com LCA deficiente e resulta em aproximadamente 100.000 reconstruções por ano nos Estados Unidos<sup>(4)</sup>.

Estudos clínicos e biomecânicos têm proporcionado um melhor entendimento desse ligamento na dinâmica articular, contribuindo para um aperfeiçoamento nas cirurgias de reconstrução observado nos últimos anos. A reconstrução artroscópica do LCA é uma cirurgia ortopédica bem sucedida e comumente realizada, existindo uma variedade considerável de técnicas e materiais empregados. O objetivo do tratamento cirúrgico é restabelecer a estabilidade do joelho, propiciar o retorno às atividades esportivas, e a longo prazo evitar osteoartrose da articulação<sup>(5,6)</sup>.

Dentre as técnicas empregadas para reconstrução do LCA, a mais comumente realizada é a transtibial, na qual o túnel femoral é realizado por um guia introduzido através do túnel tibial e resulta em uma posição verticalizada e isométrica do neoligamento, porém não anatômica<sup>(7)</sup>. Estudos mostram a grande dificuldade de se conseguir alcançar a posição horizontalizada do túnel femoral<sup>(8,9)</sup> pela técnica transtibial. A reconstrução não anatômica do ligamento é considerada a causa de alguns maus resultados desta cirurgia, como a persistência de instabilidade rotacional, o que estimulou o desenvolvimento de técnicas que favorecessem o posicionamento anatômico do neoligamento<sup>(10)</sup>. A opção de reconstruir as duas bandas, anteromedial e posterolateral, mostrou-se eficaz<sup>(10-13)</sup>; porém, dificuldades técnicas frequentes, maior tempo de cirurgia e um maior custo com os materiais de fixação foram algumas das restrições para popularização desta técnica.

Realizar a reconstrução através de técnica transportal tem-se mostrado uma opção aonde é possível aliar a reprodução anatômica do ligamento através de um posicionamento independente dos túneis femoral e tibial

com a praticidade da reconstrução de banda única no joelho<sup>(14)</sup>. O neoligamento resulta em posição horizontalizada proporcionando maior estabilidade anteroposterior e rotacional<sup>(15,16)</sup> e desempenho biomecânico<sup>(16-18)</sup>, minimizando a ocorrência de osteoartrose futura<sup>(5,6)</sup>.

Com a posição horizontalizada e distal do túnel femoral, seu ponto de entrada localiza-se no centro do *foot-print* femoral, no ponto médio entre as inserções das duas bandas no LCA ou no local da banda posterolateral do ligamento nativo<sup>(19)</sup>. A horizontalização do túnel femoral resultante da técnica anatômica transportal<sup>(20)</sup> expõe o fio-guia do túnel femoral a uma região anatômica comumente não abordada do côndilo femoral lateral<sup>(21)</sup>. Nessa região encontra-se a principal artéria nutridora do côndilo femoral lateral e um dos principais ramos vasculares da artéria poplítea: a artéria genicular lateral superior<sup>(22,23)</sup>. Ainda, próximo desta região, encontra-se o epicôndilo lateral do fêmur, local de inserção proximal do ligamento colateral lateral, e o tendão do músculo poplíteo. O risco de lesão das estruturas próximas ao córtex lateral do fêmur pode levar a complicações importantes<sup>(24)</sup>.

O objetivo deste estudo é mensurar e comparar a distância média entre o centro do túnel na cortical femoral lateral, o epicôndilo lateral e o principal ramo da artéria genicular lateral superior durante a realização, em joelho de cadáver, da reconstrução do LCA por técnica transtibial e técnica transportal e poder definir o risco de lesão das estruturas estudadas e suas possíveis consequências.

## MÉTODOS

Este projeto foi analisado e aprovado pelo Comitê de Ética da Universidade Federal de São Paulo.

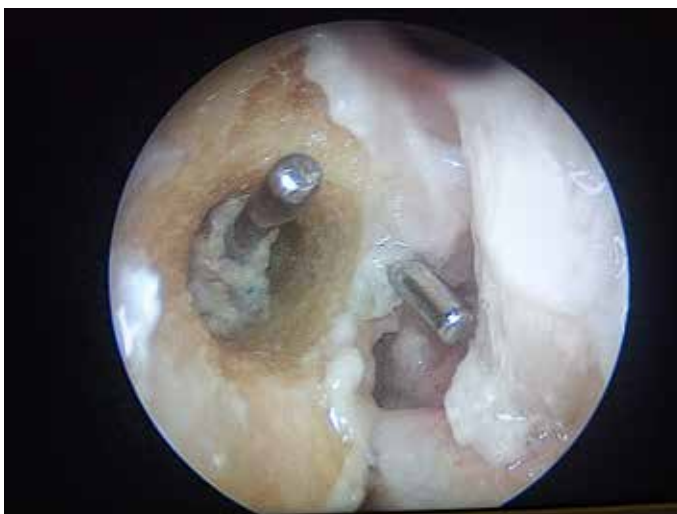Utilizamos três joelhos de cadáver para estudo do côndilo femoral lateral que se apresentavam com 20cm da região distal do fêmur e 20cm da região proximal da tibia. Inicialmente, todas as artérias presentes nas extremidades foram identificadas e ligadas com fio de algodão, de maneira que apenas a região proximal e distal da artéria poplítea (a única que não teve seu canal obstruído) funcionasse como ponto de entrada e saída do contraste aplicado nos joelhos.

Introduzimos injeção de contraste de silicone líquida não transparente associado a corante vermelho pela artéria poplítea para identificação e mensuração das estruturas estudadas. Realizamos artroscopia dos joelhos em laboratório próprio com instrumental adequado. O ligamento cruzado anterior íntegro foi lesado e ressecado e, em seguida, realizamos a introdução dos

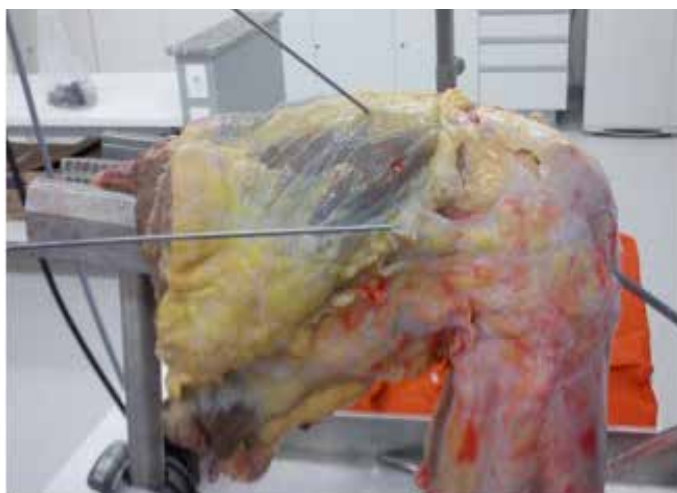
fios-guias no fêmur pela técnica transportal e transtibial, simulando o ponto de saída dos túneis habitualmente utilizados (Figuras 1 e 2).

A terceira fase do estudo corresponde à dissecação dos joelhos. Com a permanência dos fios-guias femoral transtibial e transportal, uma via lateral do joelho foi realizada e dissecada até as camadas mais profundas do compartimento posterolateral, para visualização da artéria genicular lateral superior em todo o seu trajeto, desde seu início na artéria poplítea e definição do epicôndilo lateral e estruturas ali inseridas (Figura 3).

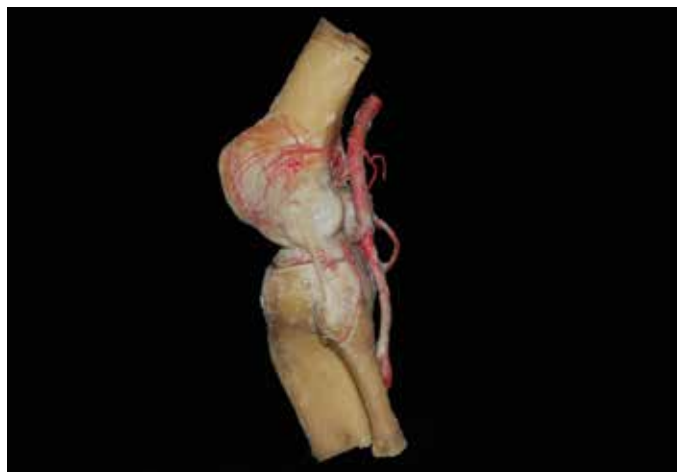As medidas da distância do túnel femoral até a inserção proximal do ligamento colateral lateral e a distância do túnel femoral até o ramo principal da artéria genicular lateral superior foram realizadas e comparadas entre as diferentes técnicas estudadas para reconstrução do LCA.



**Figura 1** – Vista artroscópica do túnel femoral com uso de técnica transportal e com uso de técnica transtibial.



**Figura 2** – Imagem de joelho de cadáver com injeção de contraste após artroscopia e colocação de fios-guia com uso de técnica transtibial e transportal antes de dissecação posterolateral do joelho.



**Figura 3** – Vista lateral do joelho dissecado após aplicação de contraste pela artéria femoral para mensuração da distância entre o túnel femoral e as estruturas do côndilo femoral lateral: a artéria genicular lateral superior e a inserção proximal do ligamento colateral lateral.

## RESULTADOS

A mensuração das distâncias analisadas mostra uma aproximação maior do principal ramo da artéria genicular lateral superior e da inserção proximal do ligamento colateral lateral com o túnel femoral realizado com a técnica transportal.

O túnel transtibial se apresentou em média 0,6cm mais distante da artéria quando comparado com o túnel transportal e 2,2cm mais distante da inserção proximal ligamentar quando comparado com o túnel transtibial. Todos os valores encontrados podem ser avaliados na Tabela 1.

**Tabela 1** – Dados obtidos na mensuração do túnel femoral até o ligamento colateral lateral e até o principal ramo da artéria genicular lateral superior com uso da técnica de reconstrução ligamentar transtibial e transportal em três diferentes joelhos.

	TT túnel vaso	TT túnel lig	TP túnel vaso	TP túnel lig
Joelho 1	1,7	6,4	1,3	3,3
Joelho 2	1,8	4	1,8	2,7
Joelho 3	2,1	5,3	0,7	3,1
Valor médio	1,86	5,23	1,26	3,03

## DISCUSSÃO

A reconstrução do ligamento cruzado anterior é um dos procedimentos cirúrgicos mais comuns na prática ortopédica. Dados sugerem que mais de 100.000 reconstruções são realizadas anualmente nos EUA<sup>(4,21)</sup>, sendo que as complicações vasculares são pouco documentadas na literatura. Após um maior interesse na horizontalização do túnel femoral na tentativa de reproduzir o *footprint* anatômico do LCA no fêmur, acredita-se que há um maior risco de lesão das estruturas laterais nobres do joelho durante o ato cirúrgico.

O posicionamento vertical através do túnel transtibial foi largamente utilizado em todo mundo com altos

índices de bons e ótimos resultados clínicos descritos na literatura<sup>(25-28)</sup>. Porém, os trabalhos mais antigos não avaliavam a estabilidade rotacional desses pacientes e uma parcela desses pacientes persistia com sintomas de falseio e positividade da manobra *pivot-shift*<sup>(17,29)</sup>. Em contrapartida, o posicionamento mais horizontal do neoligamento na parede lateral do côndilo femoral lateral, mais próximo ao *footprint* anatômico, proporciona maior estabilidade rotacional agregada à estabilidade antero-posterior, melhorando os resultados pós-operatórios que permaneciam com algum grau de instabilidade<sup>(7,15-18)</sup>.

Como esta técnica cirúrgica tem ganhado maior destaque nos últimos anos, mais estudos comparando as duas técnicas a longo prazo são necessários para definir os benefícios e possíveis complicações não observadas com a primeira técnica. Devido à proximidade de estruturas nobres no local de saída do fio-guia e dependendo da técnica de fixação do enxerto, do túnel femoral, um maior interesse em possíveis lesões envolvendo estruturas laterais do côndilo femoral como o ligamento colateral lateral e a artéria genicular superior lateral e suas possíveis complicações como osteonecrose do côndilo femoral lateral e retardo na cicatrização do enxerto preocupam os cirurgiões que optaram pela nova técnica na tentativa de melhorar seus resultados pós-operatórios.

Neven *et al*<sup>(30)</sup>, em um estudo anatômico em cadáveres, avaliaram o risco de lesão das estruturas laterais e posterolaterais durante a perfuração do túnel femoral na posição anatômica através do portal anteromedial baixo com o joelho em 120 graus de flexão. Eles avaliaram a distância de saída do fio-guia em relação ao ligamento colateral lateral, tendão do gastrocnêmio lateral e tendão do poplíteo, e concluíram que nenhuma estrutura estava em risco durante o procedimento, porém não foi avaliada a distância em relação à artéria genicular superior lateral que é a principal fonte de suprimento sanguíneo ao côndilo femoral lateral.

Já Farrow e Parker<sup>(21)</sup> avaliaram o risco de lesão dessas estruturas, exceto a artéria genicular, realizando a perfuração do túnel femoral através de artrotomia nos joelhos de cadáveres utilizando como referência estruturas ósseas para colocação padronizada do fio-guia com o joelho em 90 graus de flexão em posição ligeiramente lateral ao côndilo femoral medial e ligeiramente acima do corno anterior do menisco medial. Eles concluíram que o túnel femoral deve ser perfurado com, no mínimo, 110 graus de flexão do joelho para diminuir o risco de lesão das estruturas laterais. Neste estudo, apesar da diferença existente entre o túnel femoral e o ligamento colateral lateral dependendo da técnica empregada, o risco de lesão ligamentar parece ser minimizado pela distância consi-

derada segura, concordando com os dados da literatura.

A lesão da artéria genicular superior lateral durante a reconstrução artroscópica do LCA é um evento pouco mencionado, sem relatos descritos na literatura; em contrapartida, a osteonecrose do côndilo femoral lateral foi referida por alguns autores como complicação deste procedimento cirúrgico<sup>(24,31)</sup>. Acreditamos que a lesão iatrogênica da artéria genicular superolateral, apesar da sua rica rede anastomótica, seja um fator de risco para esta temida complicação, porém pouco se conhece sobre a possível consequência de uma lesão vascular total nesse ramo arterial.

A primeira descrição de osteonecrose do côndilo lateral pós-reconstrução do LCA foi feita por Athanasian *et al*<sup>(24)</sup>, em 1995, em um paciente com lesão crônica do ligamento, reconstruído artroscopicamente. Após 25 meses da cirurgia, iniciou quadro agudo de dor após uma lesão em hiperflexão, mas sem lesar nenhuma estrutura ligamentar. A RM demonstrou defeito no osso subcondral próximo ao túnel femoral no côndilo femoral lateral além de lesão condral na região posterior do côndilo. Em 2010, outra descrição foi feita por Shenoy *et al*<sup>(31)</sup>, de um paciente submetido à reconstrução com tendões flexores quatro semanas após trauma no joelho apresentando grande edema ósseo na RM inicial. Após 15 meses da reconstrução, iniciou quadro de dor progressivamente incapacitante perdurando por oito meses com lesões líticas nas radiografias e área de baixo sinal no côndilo lateral.

A incidência rara de necrose no lado lateral é devida à maior vascularização intraóssea e de uma rede de anastomose extraóssea presente nesse lado. O principal suprimento sanguíneo do côndilo femoral lateral é provido pela artéria genicular superior lateral; porém, consistentemente ela recebe um ramo anastomótico da artéria genicular inferior lateral. Esta conexão está presente, na maioria das vezes, sob o ligamento colateral lateral e possivelmente é uma das causas da menor incidência de eventos osteonecróticos no côndilo lateral<sup>(22,23)</sup>.

Com a mensuração da distância entre o principal ramo desta artéria e o túnel femoral, podemos avaliar que a proximidade entre o túnel e o vaso existe e a chance de lesão desta artéria pode ocorrer com frequência, sugerindo ser esta a principal causa dos raros, mas existentes casos de osteonecrose do côndilo femoral lateral pós-reconstrução do ligamento cruzado anterior. A maior proximidade durante a realização da técnica transportal torna este um risco decorrente de seu uso.

Outro potencial risco do uso da técnica transportal baseado nos resultados encontrados neste estudo e resultante de uma possível lesão da artéria genicular lateral superior é a alteração da capacidade de cicatrização do neoligamento no túnel femoral.

As fases do processo de ligamentização consistem em necrose, edema, revascularização, invasão fibroblástica e síntese de colágeno, ocorrendo envolvimento do tecido sinovial vascularizado no final desse processo<sup>(32)</sup>. Entende-se por ligamentização o conceito introduzido por Amiel *et al*<sup>(32)</sup> em 1986, que consiste em remodelagem bioquímica e histológica do enxerto de tendão em ligamento.

Vários fatores podem influenciar a ligamentização do enxerto como a isometricidade, posicionamento anatômico, colaboração do paciente, resposta à cicatrização, força biomecânica, reabilitação pós-operatória e, principalmente, vascularização<sup>(33)</sup>. Estudos sugerem que o processo de ligamentização ocorra em aproximadamente um ano após a cirurgia.

Acreditamos que a lesão desta artéria possa alterar o processo de ligamentização do enxerto, retardando este

processo e, conseqüentemente, a capacidade de restabelecer um ligamento biologicamente integrado.

O estudo apresenta algumas limitações: o número reduzido de joelhos avaliados limita o valor estatístico dos resultados. Avaliação da trama vascular intraóssea não foi realizada, o que tornaria os resultados e suposições do estudo ainda mais significativas.

## CONCLUSÃO

O uso da técnica transportal para reconstrução artroscópica do LCA apresenta maior probabilidade de lesão da artéria genicular lateral e da inserção do ligamento colateral lateral, favorecendo complicações pós-cirúrgicas como instabilidade do joelho, osteonecrose do côndilo femoral lateral e ligamentização do enxerto.

## REFERÊNCIAS

- Petersen W, Tillmann B. [Anatomy and function of the anterior cruciate ligament]. *Orthopade*. 2002;31(8):710-8.
- Girgis FG, Marshall JL, Monajem A. The cruciate ligaments of the knee joint. Anatomical, functional and experimental analysis. *Clin Orthop Relat Res*. 1975;(106):216-31.
- Petersen W, Zantop T. Anatomy of the anterior cruciate ligament with regard to its two bundles. *Clin Orthop Relat Res*. 2007;454:35-47.
- Frank CB, Jackson DW. The science of reconstruction of the anterior cruciate ligament. *J Bone Joint Surg Am*. 1997;79(10):1556-76.
- Struwer J, Frangen TM, Ishaque B, Bliemel C, Efe T, Ruchholtz S, et al. Knee function and prevalence of osteoarthritis after isolated anterior cruciate ligament reconstruction using bone-patellar tendon-bone graft: long-term follow-up. *Int Orthop*. 2012;36(1):171-7.
- Lidén M, Sernert N, Rostgård-Christensen L, Kartus C, Ejerhed L. Osteoarthritic changes after anterior cruciate ligament reconstruction using bone-patellar tendon-bone or hamstring tendon autografts: a retrospective, 7-year radiographic and clinical follow-up study. *Arthroscopy*. 2008;24(8):899-908.
- Alentorn-Geli E, Lajara F, Samitier G, Cugat R. The transtibial versus the anteromedial portal technique in the arthroscopic bone-patellar tendon-bone anterior cruciate ligament reconstruction. *Knee Surg Sports Traumatol Arthrosc*. 2010;18(8):1013-37.
- Piasecki DP, Bach BR Jr, Espinoza Orias AA, Verma NN. Anterior cruciate ligament reconstruction: can an anatomic femoral placement be achieved with a transtibial technique? *Am J Sports Med*. 2011;39(6):1306-15.
- Strauss EJ, Barker JU, McGill K, Cole BJ, Bach BR Jr, Verma NN. Can an anatomic femoral tunnel placement be achieved using a transtibial technique for hamstring anterior cruciate ligament reconstruction? *Am J Sports Med*. 2011;39(6):1263-9.
- Izawa T, Okazaki K, Tashiro Y, Matsubara H, Miura H, Matsuda S, et al. Comparison of rotatory stability after anterior cruciate ligament reconstruction between single-bundle and double-bundle techniques. *Am J SportsMed*. 2011;39(7):1470-7.
- Guardamagna L, Seedhom BB, Ostell AE. Double-band reconstruction of the ACL using a synthetic implant: a cadaveric study of knee laxity. *J Orthop Sci*. 2004;9(4):372-9.
- Radford WJ, Amis AA, Kempson SA, Stead AC, Camburn M. A comparative study of single- and double-bundle ACL reconstructions in sheep. *Knee Surg Sports Traumatol Arthrosc*. 1994;2(2):94-9.
- Hara K, Kubo T, Suginoishi T, Shimizu C, Hirasawa Y. Reconstruction of the anterior cruciate ligament using a double bundle. *Arthroscopy*. 2000;16(8):860-4.
- Pastrone A, Ferro A, Bruzzzone M, Bonasia DE, Pellegrino P, D'Elcio D, et al. Anterior cruciate ligament reconstruction creating the femoral tunnel through the anteromedial portal. *Surgical technique*. *Curr Ver Musculoskelet Med*. 2011;4(2):52-6.
- Alentorn-Geli E, Samitier G, Alvarez P, Steinbacher G, Cugat R. Anteromedial portal versus transtibial drilling techniques in ACL reconstruction: a blinded cross-sectional study at two- to five-year follow-up. *Int Orthop*. 2010;34(5):747-54.
- Steiner ME, Battaglia TC, Heming JF, Rand JD, Festa A, Baria M. Independent drilling outperforms conventional transtibial drilling in anterior cruciate ligament reconstruction. *Am J Sports Med*. 2009;37(10):1912-9.
- Loh JC, Fukuda Y, Tsuda E, Steadman RJ, Fu FH, Woo SL. Knee stability and graft function following anterior cruciate ligament reconstruction: Comparison between 11 o'clock and 10 o'clock femoral tunnel placement. 2002 Richard O'Connor Award paper. *Arthroscopy*. 2003;19(3):297-304.
- Scopp JM, Jasper LE, Belkoff SM, Moorman CT 3rd. The effect of oblique femoral tunnel placement on rotational constraint of the knee reconstructed using patellar tendon autografts. *Arthroscopy*. 2004;20(3):294-9.
- Maak TG, Bedi A, Raphael BS, Citak M, Suero EM, Wickiewicz T, et al. Effect of femoral socket position on graft impingement after anterior cruciate ligament reconstruction. *Am J Sports Med*. 2011;39(5):1018-23.
- Farrow LD, Liu RW. Lateral anatomic structures at risk during transepiphyseal anterior cruciate ligament reconstruction. *J Knee Surg*. 2010;23(4):209-13.
- Farrow LD, Parker RD. The relationship of lateral anatomic structures to exiting guide pins during femoral tunnel preparation utilizing an accessory medial portal. *Knee Surg Sports Traumatol Arthrosc*. 2010;18(6):747-53.
- Lankes M, Petersen W, Hassenpflug J. [Arterial supply of the femoral condyles]. *Z Orthop Ihre Grenzgeb*. 2000;138(2):174-80.
- Reddy AS, Frederick RW. Evaluation of the intraosseous and extraosseous blood supply to the distal femoral condyles. *Am J Sports Med*. 1998;26(3):415-9.
- Athanasian EA, Wickiewicz TL, Warren RF. Osteonecrosis of the femoral condyle after arthroscopic reconstruction of a cruciate ligament. Report of two cases. *J Bone Joint Surg Am*. 1995;77(9):1418-22.
- Shi DL, Wang YB, Ai ZS. Effect of anterior cruciate ligament reconstruction on biomechanical features of knee in level walking: a meta-analysis. *Chin Med J (Engl)*. 2010;123(21):3137-42.
- Leal-Blanquet J, Alentorn-Geli E, Tuneu J, Valentí JR, Maestro A. Anterior cruciate ligament reconstruction: a multicenter prospective cohort study evaluating 3 different grafts using same bone drilling method. *Clin J Sport Med*. 2011;21(4):294-300.
- Weninger P, Zifko B, Liska M, Spitaler R, Pelinka H, Hertz H. Anterior cruciate ligament reconstruction using autografts and double biodegradable femoral cross-pin fixation: functional, radiographic and MRI outcome after 2-year minimum follow-up. *Knee Surg Sports Traumatol Arthrosc*. 2008;16(11):988-95.
- Anders JO, Struwe MS, Sander K, Layher F, Venbrocks RA. [Radiological and clinical functional examinations 36 months after anterior cruciate ligament repair by a patellar tendon graft]. *Z Orthop Unfall*. 2007;145(6):719-25.
- Lee MC, Seong SC, Lee S, Chang CB, Park YK, Jo H, et al. Vertical femoral tunnel placement results in rotational knee laxity after anterior cruciate ligament reconstruction. *Arthroscopy*. 2007;23(7):771-8.
- Neven E, D'Hooghe P, Bellemans J. Double-bundle anterior cruciate ligament reconstruction: a cadaveric study on the posterolateral tunnel position and safety of the lateral structures. *Arthroscopy*. 2008;24(4):436-40.
- Shenoy PM, Shetty GM, Kim DH, Wang KH, Choi JY, Nha KW. Osteonecrosis of the lateral femoral condyle following anterior cruciate ligament reconstruction: is bone bruising a risk factor? *Arch Orthop Trauma Surg*. 2010;130(3):413-6.
- Amiel D, Kleiner JB, Roux RD, Harwood FL, Akeson WH. The phenomenon of "ligamentization": anterior cruciate ligament reconstruction with autogenous patellar tendon. *J Orthop Res*. 1986;4(2):162-72.
- Marumo K, Saito M, Yamagishi T, Fujii K. The "ligamentization" process in human anterior cruciate ligament reconstruction with autogenous patellar and hamstring tendons: a biochemical study. *Am J Sports Med*. 2005;33(8):1166-73.