

Manifestações otológicas em criança com síndrome da imunodeficiência adquirida

Otologic manifestations in child with acquired immunodeficiency syndrome

Carlos E. B. Rezende¹, Rubens E. C. Rodrigues¹,
Leonardo Haddad¹, Ricardo Yoshimura²,
Priscila B. Rapoport³

Palavras-chave: SIDA, otorrinolaringologia.
Key words: AIDS, otolaryngology.

Resumo / Summary

As manifestações otológicas são particularmente comuns em crianças portadoras do Vírus da Imunodeficiência Humana (HIV). A disacusia nestes pacientes pode ser condutiva, principalmente decorrente de otite média ou sensorineural, pela ação direta do vírus ou pela ação de drogas anti-retrovirais. Neste trabalho, relatamos o caso de uma criança de 10 anos de idade, portadora de HIV, com disacusia e revisamos a literatura.

Patients infected with Human immunodeficiency virus (HIV) often present with otologic manifestations. The hearing loss may be conductive type, resulting from middle ear disease or sensorineural type due virus action or drug therapy. In this paper we describe and discuss a case of a ten years old child with HIV and otologic manifestations including hearing loss.

¹ Residentes do terceiro ano de Otorrinolaringologia da Faculdade de Medicina da Fundação do ABC.

² Residente do primeiro ano de Otorrinolaringologia da Faculdade de Medicina da Fundação do ABC.

³ Professora Titular da Disciplina de Otorrinolaringologia da Faculdade de Medicina da Fundação do ABC.

Disciplina de Otorrinolaringologia da Faculdade de Medicina da Fundação do ABC – Av. Príncipe de Gales 821 Santo André SP Brasil 09060-050 / Tel (0xx11) 4438-3347.

Endereço para Correspondência: Rubens E. C. Rodrigues – R. Estrada Velha da Penha 88 ap. 72 bloco 2 03090-020 Tatuapé São Paulo SP.

Artigo recebido em 28 de fevereiro de 2002. Artigo aceito em 18 de setembro de 2002.

INTRODUÇÃO

Nas crianças há um menor período de latência entre a aquisição da infecção pelo vírus da imunodeficiência adquirida (HIV) e o início dos sintomas e uma menor sobrevida após o aparecimento da doença¹.

O HIV infecta crianças e adolescentes através de três vias principais de contaminação: transmissão materna (a mais comum), transfusão sanguínea e comportamento sexual de alto risco².

A transmissão vertical do vírus pela mãe para a criança pode ser classificada em três categorias: intrauterina, perinatal e pós-natal².

A infecção transplacentária pode ocorrer precocemente durante a gravidez. A transmissão intraparto se dá pelo contato da criança com o sangue e a secreção do trato genital infectados da mãe. Também pode haver transmissão do HIV através da amamentação. Nos Estados Unidos, a amamentação não é recomendada a filhos de mães soropositivas^{2,3}.

Doenças otológicas são particularmente comuns entre as crianças portadoras do HIV. Cerca de 40 % dos doentes apresentam esse tipo de manifestação^{4,9}.

A deficiência auditiva condutiva é, em geral, decorrente de otite média secretora (OMS) secundária a uma obstrução da tuba auditiva, por proliferação do tecido linfóide adenoideano, ou até por sarcoma de Kaposi na rinofaringe. A OMS costuma ser refratária ao tratamento clínico e a necessidade de timpanotomia com a colocação de tubo de ventilação nas crianças menores de 7 anos é freqüente. Efusões serosas recorrentes e subsequente perda auditiva podem levar as crianças a um déficit de fala e linguagem^{1,5,7,9-11}.

As otites externas são incomuns nos aids, representando mais uma doença otológica incidental, causada pelos mesmos agentes que as ocasionam em indivíduos imunocompetentes, do que uma verdadeira manifestação da síndrome da imunodeficiência adquirida (SIDA)⁵.

A otite média aguda (OMA) é usualmente causada, também nos aids, pelo *Streptococcus Pneumoniae* ou pelo *Haemophilus influenzae*. Não está provado ter a OMA uma incidência maior nos aids do que em indivíduos saudáveis, e o tratamento com antibióticos orais costuma ser eficaz^{1,5,9,11}.

Na população aids pediátrica, principalmente em crianças menores de 7 anos, é elevada a incidência de otites médias agudas recorrentes e otites médias crônicas com erosão ossicular, possivelmente devido a uma imaturidade tubária. A OMA deve ser tratada agressivamente para prevenir complicações potencialmente fatais (sepse)^{1,2,5}.

Não existem estudos mostrando que a otite média crônica, com ou sem colesteatoma, seja mais prevalente em indivíduos soropositivos. Em geral, a etiopatogenia, a evolução e o tratamento são os mesmos da população comum^{5,11}.

Vários casos de otomastoidite causados por *Pneumocystis carinii* têm sido relatados em aids. A provável via de infecção é a retrógrada, através da tuba auditiva, a partir da colonização assintomática da rinofaringe. A apresentação clínica inclui otalgia, surdez mista e pólipos aurais. A biópsia desses pólipos revela cistos típicos do patógeno. O tratamento pode ser feito com sulfametoxazol-trimetoprim por 10 a 21 dias^{4,5,7,9,11}.

Há também potenciais causas de deficiência auditiva sensorioneural em pacientes aids, e esta é mais severa quanto mais severa for a manifestação da doença.

O estado imunodeficiente dos pacientes predispõe a infecções meníngeas que podem levar à perda auditiva sensorioneural, incluindo meningite causada por *Cryptococcus neoformans*, tuberculose meníngea e meningite viral, fúngica ou bacteriana. Como extensão da meningite, estes organismos podem causar labirintite e levar à disacusia. Neurotoxoplasmose, citomegalovirose e infecção herpética, ao acometerem o gânglio espiral e o ramo coclear do VIII par craniano, podem levar à surdez.

Eventos intracranianos, como encefalite, leucoencefalopatia multifocal progressiva, hemorragias e linfomas cerebrais, também podem conduzir a déficit de audição^{1,5,7,9-13}.

O HIV tem, além de seu comportamento linfotrópico, também um neurotropismo. Desta forma, postula-se que o vírus possa acometer o VIII par e levar a uma disacusia do tipo sensorioneural. No entanto, os efeitos do HIV no nervo vestibulo-coclear não estão totalmente elucidados, por esse nunca ter sido isolado no nervo ou nas células do gânglio espiral^{5,8,10}.

A otossifilis é uma causa conhecida de surdez neurossensorial e tal enfermidade tem prevalência aumentada em portadores do HIV. O acometimento otológico pelo *Treponema pallidum* ocorre na lues terciária. Os sintomas iniciais podem incluir surdez sensorioneural uni ou bilateral, em geral rapidamente progressiva e, por vezes súbita. Zumbido, pressão aurais e sintomas labirínticos também podem estar presentes. A curva audiométrica costuma mostrar uma queda nas freqüências graves, sugestiva de hidropsia endolinfática. O diagnóstico é feito através de testes sorológicos como VDRL e FTA-ABS e o tratamento com penicilina benzatina 2.400.000 UI IM, 1 vez por semana, por duas semanas, com intervalo de 1 semana entre as doses, associada a corticosteróides^{5,11,13}.

O doente com SIDA faz uso de vários medicamentos para o tratamento de infecções oportunistas, que, muitas vezes, causam ototoxicidade. As drogas em questão são, entre outras, anfotericina B, sulfas, pentamidina, pirimetamina, cetoconazol, acyclovir e aminoglicosídeos⁵.

As drogas que fazem parte do coquetel anti-retroviral, como AZT, zidovudine, didanosine e stavudine, podem, em geral, após seis meses de terapia, levar à surdez sensorioneural por ototoxicidade¹⁴.

Um possível mecanismo que conduz o paciente em tratamento anti-retroviral a uma perda auditiva é um defeito no DNA mitocondrial das células ciliadas. Os agentes anti-retrovirais podem comprometer a produção de energia pelas mitocôndrias dentro do orelha interna. As anormalidades mitocondriais no DNA acumulam com a idade e, portanto, indivíduos mais velhos são mais susceptíveis a esse tipo de lesão^{14,15}.

A pauta de acompanhamento do paciente aidético com perda de audição deve seguir a seguinte rotina, segundo Sancho et al.⁸:

1. Inicia-se a avaliação através de um exame otorrinolaringológico minucioso, principalmente através de uma otoscopia bem feita. A seguir, deve-se solicitar a audiometria tonal, a audiometria vocal e a imitância acústica, desde que não haja perfuração da membrana timpânica.
2. Em casos de hipoacusia condutiva, a endoscopia nasal e/ou a radiografia de cavum devem ser realizadas, para se avaliar as fossas nasais e principalmente a rinofaringe. Tomografia computadorizada e ressonância magnética de ossos temporais são solicitadas em casos selecionados para melhor visualização da extensão da doença.
3. Em casos de hipoacusia de percepção, as otoemissões acústicas evocadas são pesquisadas, assim como os potenciais auditivos de tronco cerebral (PEATC), para avaliar principalmente se a lesão é coclear ou retrococlear.

Tomografia computadorizada e ressonância magnética ajudam na determinação do diagnóstico em casos selecionados.

Deve-se também pesquisar através de testes sorológicos a presença ou o antecedente de determinado agente etiológico causador de perda auditiva.

No PEATC do paciente soropositivo com perda auditiva sensorioneural, encontramos aumento das latências entre as ondas I e V e III e V.

As crianças com hipoacusia condutiva devem, após terem a etiologia elucidada, ser tratadas da forma mais conveniente (com antibióticos, tubos de ventilação, adenoidectomia, etc) e, aquelas com hipoacusia perceptiva, muitas vezes necessitam do uso de aparelho de amplificação sonora individual (AASI) e acompanhamento fonoaudiológico especializado.

APRESENTAÇÃO DE CASO CLÍNICO

D.A.S., 10 anos, sexo feminino, branca, com queixa de surdez há 8 meses. A acompanhante referia que, desde bebê até três anos, a criança havia apresentado episódios repetidos de otalgia, acompanhada de otorrêia em orelha direita. Há 8 meses vinha evoluindo com hipoacusia progressiva, pior à direita. Negava otalgia, otorrêia, zumbido e tontura neste período. Sem queixas nasais e orofaríngeas

e sem déficits de linguagem. Era sabidamente portadora do HIV há 2 anos, e, desde então, em tratamento com coquetel anti-retroviral com D4T, 3TC e efavirenz e em uso de sulfametoxazol-trimetoprim para profilaxia de infecções de vias aéreas superiores (IVAS).

Como antecedentes pessoais relevantes, a criança havia apresentado IVAS de repetição, três episódios de meningite, vários episódios de broncopneumonia, herpes zoster em tronco e onicomicose em ambos os pés. Os pais abandonaram a criança aos 20 dias de vida. Tios negavam déficit auditivo precoce na família. Estava em uso de AASI em orelha esquerda há 1 mês com boa adaptação.

Ao exame físico, apresentava à otoscopia perfuração central ampla de membrana timpânica, com erosão da porção distal do cabo do martelo em orelha direita e nenhuma alteração em orelha esquerda. A rinoscopia demonstrava cornetos inferiores hipertróficos e pálidos ++/4; desvio septal grau I em área IV para a esquerda; oroscopia normal. Demais aparelhos sem anormalidades.

A nasofibrosopia mostrou um aumento de volume de tecido linfóide em rinofaringe, ocupando 80% de sua luz.

A audiometria tonal apresentou disacusia sensorioneural moderada à esquerda e disacusia mista de severa a profunda à direita (Figura 1).

As sorologias para toxoplasmose, herpes, rubéola, o VDRL e o FTA-ABS resultaram negativos. A sorologia para citomegalovírus IgG resultou reagente.

A tomografia de ossos temporais demonstrou mastóide hipoplásica à direita, sem sinais de ossificação do labirinto e sem outras alterações relevantes.

O PEATC não apresentou alterações sugestivas de doença retrococlear.

DISCUSSÃO

O envolvimento otológico é comum em crianças com AIDS. No caso descrito, relata-se a história de uma criança de 10 anos com disacusia sensorioneural severa, rapidamente progressiva bilateral e simétrica, acompanhada de um componente condutivo em orelha direita.

O componente condutivo relaciona-se ao fato de a criança ter apresentado otites médias agudas supuradas de repetição durante toda a infância na orelha direita. Por apresentar à nasofibrosopia vegetações adenóides hipertróficas, sinais de rinopatia alérgica e de sinusopatia, sugere-se ter havido um déficit na ventilação das orelhas médias, e conseqüente manutenção de otite média secretora entre as crises agudas de otite, até que, por fim, se estabelecesse a perfuração definitiva da membrana timpânica direita e o déficit auditivo de transmissão.

A disacusia sensorioneural tem vários fatores possíveis. Dentre estes, estão a infecção prévia por citomegalovírus (que pode ter levado a lesão do gânglio espiral), o

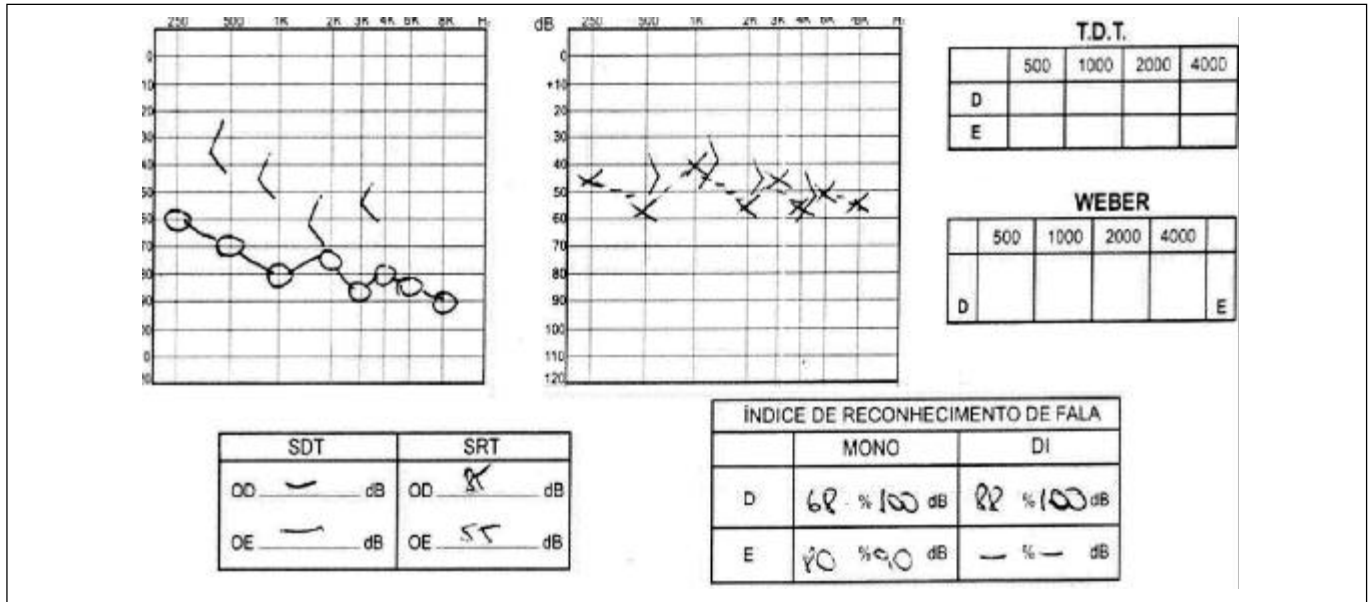


Figura 1. Audiometria tonal e vocal.

acometimento neural direto pelo HIV (menos provável devido ao PEATC não sugestivo de lesão retrococlear), a injúria das células ciliadas pelo uso de medicamentos ototóxicos e a lesão labiríntica secundária à ação de toxinas das bactérias envolvidas na otite média crônica e nas meningites apresentadas pela criança.

CONCLUSÕES

É importante que as crianças portadoras de HIV sejam encaminhadas sempre para uma avaliação otorrinolaringológica, pois é muito comum o envolvimento não só do aparelho auditivo, mas também do nariz, seios paranasais, glândulas salivares, faringe e laringe na SIDA.

As crianças, do ponto de vista otológico, devem ser conduzidas através de um protocolo, como o sugerido por Sancho et al.⁸, para tentar se determinar a causa do problema e tratá-lo.

O diagnóstico, principalmente nos casos de disacusia sensorioneural, nem sempre é fácil, mas a detecção precoce da perda auditiva é importante para melhor controle da progressão da doença e indicação de terapia e adaptação fonoaudiológicas.

REFERÊNCIAS BIBLIOGRÁFICAS

- Chen AY, Ohms LA, Stewart MG, Kline MW. Otolaryngologic Disease Progression in Children with Human Immunodeficiency Virus Infection. *Arch Otolaryngol Head Neck Surg* 1996; 122:1360-3.
- Chow JH, Stern JC, Kaul A, Pincus RL, Grosnich DS. Head and Neck Manifestations of the Acquired Immunodeficiency in Children. *Ear, Nose and Throat Journal* 1990; 69:416-23.

- Sculerati N, Borkowsky W. Pediatric human immunodeficiency virus infection: an otolaryngologist's perspective. *J Otolaryngol* 1990; 19(3):182-8.
- Chandrasekhar SS, Connely PE, Brahmabhatt SS, Shah CS, Kloser PC, Baredes S. Otolologic and Audiologic Evaluation of Human Immunodeficiency Virus-Infected Patients. *Am J Otol* 2000; 21(1):1-9.
- Ferreira NGM, Ferreira AG. Manifestações otorrinolaringológicas em pacientes infectados com o vírus da AIDS. *F Med (BR)* 1992; 105(3):147-56.
- Munhoz MSL, Uip DE, Munhoz ALL, Munhoz MLGS. Manifestações otorrinolaringológicas em paciente com síndrome da imunodeficiência adquirida (Sida). *RBM - Otorrinolaringologia* 1994; 1:54-7.
- Rothstein SG, Kohan D, Cohen NL. Otolologic Disease In Patients With Acquired Immunodeficiency Syndrome. *Ann Otol Rhinol Laryngol* 1988; 97:636-9.
- Sancho EM, Dominguez AU, Urpegui JM, Jimenez SB, Valles H. Hipoacusia perceptiva y SIDA. *Rev Neurol* 1997; 25(142):887-90.
- Truitt TO, Tami TA. Otolaryngologic Manifestations Of Human Immunodeficiency Virus Infection. *Med Clin North Am* 1999; 83(1):303-8.
- Lucente FE. Otolologic Aspects of Acquired Immunodeficiency Syndrome. *Med Clin North Am* 1991; 75:1389-97.
- Morris MS, Prasad S. Otolologic Disease in the Acquired Immunodeficiency Syndrome. *Ear Nose and Throat Journal* 1990; 69:451-3.
- Rarey KE. Otolologic Pathophysiology in Patients With Human Immunodeficiency Virus. *Am J Otolaryngol* 1990; 11:366-9.
- Youngs R. Human immunodeficiency virus in otolaryngology. *J Laryngol Otol* 1997; 111:209-11.
- Marra CM, Wedkin HA, Lonstreth Jr WT, Ries TS, Syapiun CL, Gates GA. Hearing Loss and Retroviral Therapy in Patients Infected with HIV-1. *Arch Neurol* 1997; 54:407-9.
- Soucek S, Michaels L. The Ear in the Acquired Immunodeficiency Syndrome: Clinical and Audiologic Investigation. *Am J Otol* 1996; 17:35-9.