

CISTO ESPLÊNICO NÃO-PARASITÁRIO E NÃO-NEOPLÁSICO

NONPARASITIC, NON-NEOPLASTIC SPLENIC CYST

Glauco da Costa Alvarez, ACBC-RS¹

Eduardo Militz da Costa²

Everton Neubauer Faria³

INTRODUÇÃO

Cistos esplênicos não-parasitários são tumores abdominais raros que podem ser classificados em dois grupos: cistos esplênicos verdadeiros, com camada celular, de origem provavelmente congênita (mesoteliais ou dermóides) ou neoplásica; cistos esplênicos falsos (pseudocistos), que não possuem camada celular, sendo o trauma abdominal seu principal fator etiológico.^{1,2} Tal afecção, em geral, ocorre mais em mulheres, manifestando sintomas como dor no hipocôndrio esquerdo e compressão de vísceras adjacentes, ou é assintomática, descoberta acidentalmente ou devido a complicações como ruptura e hemorragia.³

Este relato objetiva apresentar essa doença incomum ressaltando sua provável origem congênita, métodos diagnósticos e tratamento.

RELATO DO CASO

Paciente do sexo masculino, branco, 37 anos, com história de dor no hipocôndrio esquerdo, náuseas, regurgitação e saciedade precoce há quatro meses. Ao exame físico não apresentava alterações, mas a realização de ultra-som abdominal demonstrou haver formação cística de contornos regulares, bem definidos, de conteúdo denso, situado no hipocôndrio esquerdo, junto ao diafragma, baço e estômago. A tomografia computadorizada de abdome apresentou baço de dimensões aumentadas com formação cística hipodensa, cercada por um tênue halo na face medial, comprimindo o fundo gástrico (Figura 1). O paciente realizou teste para imunodiagnóstico de hidatidose e de detecção de anticorpos anti-*Echinococcus granulosus*, ambos negativos.

À laparotomia, revelou-se grande formação cística de paredes endurecidas no baço. Após esplenectomia, o exame anatomopatológico mostrou baço pesando 350g e medindo 14cmx10cmx8cm, com lesão cística na porção medial com 9cm de diâmetro (Figura 2).

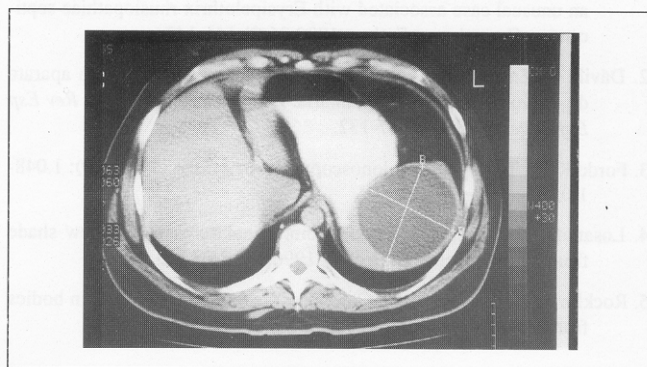


Figura 1 – Tomografia computadorizada abdominal. Observa-se formação cística na topografia do baço, comprimindo o fundo gástrico.

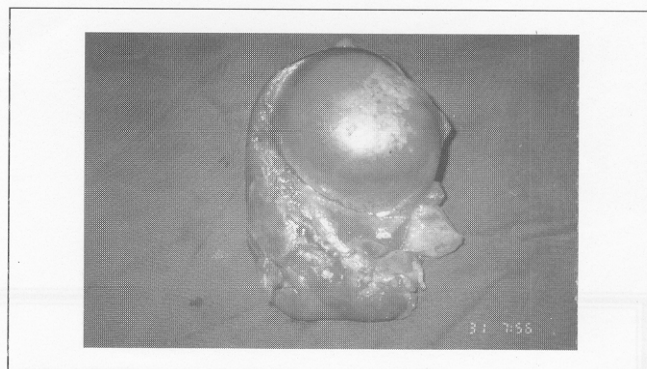


Figura 2 – Baço, produto da esplenectomia. Observa-se grande lesão cística na sua porção medial.

À microscopia do corte histológico da peça observou-se tecido fibroso formando a parede do cisto, revestida de células achatadas e escassas, extensa calcificação interna, sem elementos neoplásicos e parasitários, sendo diagnosticado cisto esplênico não-neoplásico e não-parasitário.

1. Professor Auxiliar do Departamento de Cirurgia da UFSM.

2. Acadêmico do Curso de Medicina da UFSM.

Recebido em 11/7/97

Aceito para publicação em 9/10/97

Trabalho realizado no Departamento de Cirurgia da Universidade Federal de Santa Maria – UFSM – Rio Grande do Sul.

O paciente evoluiu sem complicações, com desaparecimento da dor e dos outros sintomas no acompanhamento pós-operatório.

DISCUSSÃO

A sintomatologia do cisto esplênico é variada, podendo evoluir silenciosamente, como descrito em um estudo de 75 casos de manifestações clínicas de cistos esplênicos,² onde 40% dos pacientes eram assintomáticos, e 48% tinham sinais de massa palpável, denotando a esplenomegalia. A dor no hipocôndrio esquerdo é sabidamente o sintoma mais comum, mas pode estar presente no epigástrio, hemitórax inferior esquerdo, ângulo costovertebral esquerdo e região suprapúbica,^{2,3} devendo ser investigada com atenção.

Atualmente, o ultra-som abdominal é o método mais importante para o diagnóstico de cisto esplênico,⁴ evitando a realização de exames mais agressivos. É auxiliado pela tomografia computadorizada abdominal, que contribui para o diagnóstico diferencial, que deve ser feito entre outras causas de esplenomegalia e também para excluir outras doenças como tumores adjacentes do fígado, da glândula adrenal esquerda e do rim esquerdo, do estômago e da cauda do pâncreas.² A presença de calcificação no cisto facilita o diagnóstico,³ apesar de ser achado raro, como o encontrado no presente relato de caso.

Para o tratamento do cisto esplênico sintomático de grande tamanho, não-parasitário, com risco aumentado de ruptura

e etiologia desconhecida, a indicação de escolha é a esplenectomia.^{1,2,3} Há relato de realização de esplenectomia em quatro pacientes,⁴ sem complicações e mortalidade no pós-operatório e com desaparecimento dos sintomas, mostrando, assim, o bom prognóstico dessa terapêutica.

Cistos esplênicos sintomáticos têm sido tratados atualmente através de hemiesplenectomia ou cistectomia, principalmente em crianças e adultos jovens, apresentando boa evolução no acompanhamento.⁵

Não foram evidenciados elementos neoplásicos ou parasitários no exame anatomopatológico, mostrando a origem provavelmente congênita do cisto. É sugerido que em alguns casos a afecção poderia representar uma inclusão embriológica de peritônio dentro da substância esplênica.³

O achado de um cisto com camada celular muito escassa talvez se explique devido à pressão interna degenerativa exercida na sua parede em muitos pontos, destruindo essa camada. Isso levaria a confundir a lesão com pseudocisto,² que é mais comum que o cisto verdadeiro.

É importante para o diagnóstico diferencial de cisto esplênico a ausência de trauma abdominal prévio, que é implicado como o fator etiológico mais provável na maioria dos casos de pseudocistos.^{1,2,3} Esses se originam de hematomas intra-esplênicos, que são encapsulados e absorvidos, formando assim sua parede. A presença de calcificação neste relato não auxilia no diagnóstico diferencial com pseudocisto, já que o cisto esplênico também pode possuir calcificação,² dificultando a distinção da lesão entre os mesmos.

ABSTRACT

The authors present a rare case of pathology from spleen, a nonparasitic, non-neoplastic splenic cyst, in an adult male patient without a previous history of abdominal trauma. Principal clinical findings were pain in left upper quadrant, nausea, regurgitation and precocious satiation. On investigation, ultrasonography and CT scan showed an expansive lesion in the spleen, compressing the stomach. Surgical procedure was splenectomy and a microscopical examination revealed a non-parasitic, non-neoplastic splenic cyst. Splenic cysts are usually benigns, but surgical remotion is necessary when they are symptomatic or exist risk of rupture. In this report is presented the classification of splenic cysts, clinical manifestations, diagnostics methods and discussed their surgical treatment.

Key Words: Splenic; Cyst; Spleen; Splenectomy.

REFERÊNCIAS

1. Fowler RH – Surgery of cysts of spleen. *Ann Surg* 1921;74:20-36.
2. Qureshi MA, Hafner CD – Clinical manifestations of splenic cysts: study of 75 cases. *Am Surg* 1965;31:605-08.
3. Fowler RH – Nonparasitics benign cysts tumors of the spleen. *Int Abst Surg* 1953;96:209.
4. Colovic R, Savic M, Sagic D – Nonparasitics true cysts of the spleen. *Srp Arch Celok Lek* 1991;3-4:107-12.
5. Walz MK, Metz KA, Eigler FW – Milzzysten. Morphologie, diagnostik und therapie. *Dtsch Med Wochenschr* 1991;37:1.377-83.

ENDEREÇO PARA CORRESPONDÊNCIA

Dr. Glauco da Costa Alvarez
Rua Pinheiro Machado, 2.350/408 – Bloco B
97050-600 – Santa Maria – RS