

AVALIAÇÃO DIAGNÓSTICA DA LAPAROSCOPIA ASSOCIADA À ANÁLISE DO LÍQUIDO INTRAPERITONEAL NAS LESÕES INTRA-ABDOMINAIS PROVOCADAS POR ARMA DE AR COMPRIMIDO: ESTUDO EXPERIMENTAL EM CÃES

EVALUATION OF DIAGNOSTIC LAPAROSCOPY COMBINED WITH THE ANALYSIS OF INTRAPERITONEAL LIQUID IN PENETRATING ABDOMINAL TRAUMA INJURIES CAUSED BY SHOTGUN: AN EXPERIMENTAL STUDY IN DOGS

Cássio Renato Montenegro de Lima¹

Eliana Steinman, TCBC-SP²

Fernando da Costa Ferreira Novo²

Romualdo Izon Heil, TCBC-SC³

Renato Sérgio Poggetti, TCBC-SP⁴

Dario Birolini, TCBC-SP⁵

RESUMO: Avaliação de eficácia da laparoscopia, associada à análise bacteriológica do líquido intraperitoneal pela coloração de Gram., no diagnóstico de lesões intra-abdominais provocadas em cães com arma de ar comprimido. A alta incidência de óbitos como resultado de ferimentos por arma de fogo tem contribuído para implantação de novas técnicas diagnósticas. O uso crescente de laparoscopia diagnóstica em urgências torna necessário aprimorar qualidade e fidedignidade dos resultados obtidos. Este experimento avalia acurácia, sensibilidade e especificidade da laparoscopia, incluindo 20 cães submetidos a trauma abdominal, com disparo do tipo encostado, e cinco cães como grupo de controle. Na laparoscopia, foram feitos inventário sistemático da cavidade abdominal, conferido por laparotomia, e coleta de líquido intraperitoneal para análise bacteriológica. A laparoscopia apresentou acurácia de 88,29%, sensibilidade de 88,29% e especificidade de 100%. O valor preditivo positivo da coloração de Gram foi 100%. Concluiu-se que a laparoscopia é eficaz no diagnóstico de lesões intra-abdominais provocadas por arma de ar comprimido, em cães hemodinamicamente estáveis. Mas, algumas lesões, evidenciadas na laparotomia, passaram despercebidas na laparoscopia. Realização concomitante de análise bacteriológica pela coloração de Gram pode aumentar a eficácia e diminuir a possibilidade de erros no diagnóstico de lesões. Laparoscopia associada à análise bacteriológica possibilita melhores resultados com mínimo dano ao paciente

Unitermos: Trauma; Abdome; Laparoscopia; Laparotomia; Análise bacteriológica.

INTRODUÇÃO

O crescimento desordenado de grandes centros urbanos e o conseqüente agravamento de problemas socioeconômicos têm contribuído para a escalada da violência, uso de armas de fogo e aumento de óbitos.

Segundo estudo realizado pelo *National Center for Health Statistics – NCHS*¹, durante o ano de 1990, os ferimentos penetrantes representaram 30% da mortalidade urbana dos Estados Unidos e a arma de fogo foi o agente causal mais frequentemente encontrado (88%).

1. Professor Assistente da Faculdade de Medicina da Universidade Regional de Blumenau. Doutor em Medicina pela Faculdade de Medicina da USP
2. Doutor em Cirurgia pela Faculdade de Medicina da USP
3. Professor Assistente da Faculdade de Medicina da Universidade Regional de Blumenau
4. Professor Associado do Departamento de Cirurgia da Faculdade de Medicina da USP
5. Professor Titular da Disciplina de Cirurgia do Trauma da Faculdade de Medicina da USP

Recebido em 28/10/99

Aceito para publicação em 25/4/2000

Trabalho realizado na Universidade Regional de Blumenau, Universidade de São Paulo (USP) e Universidade de Münster (Alemanha)

No Brasil, conforme Assumpção², ocorrem 26,97 óbitos por 100.000 habitantes ao ano, como resultado de ferimentos por arma de fogo. Este número supera os dados apresentados, no mesmo período, na Jamaica (18,72 por 100.000) e nos Estados Unidos (14,05 por 100.000). O projétil de arma de fogo é o agente penetrante causal de trauma mais freqüente na vida civil.

A avaliação diagnóstica, por qualquer recurso utilizado, pode basear-se no provável trajeto percorrido pelo projétil, em radiografias simples e métodos de imagem, mas na sua maioria, o diagnóstico da penetração e do tipo de lesões é realizado durante a laparotomia exploradora³. Porém, esta conduta apresenta um grande número de laparotomias negativas ou não terapêuticas^{4,5}. Não existe dúvida para a indicação cirúrgica em pacientes que se apresentam hemodinamicamente instáveis e/ou naqueles com sinais de irritação peritoneal⁶.

Em pacientes hemodinamicamente estáveis, é preciso ter certeza do diagnóstico quanto à violação peritoneal, associada ou não a lesões intra-abdominais. Tem sido estudado o emprego da técnica laparoscópica como método diagnóstico das lesões intra-abdominais decorrentes de ferimentos provocados por projéteis de arma de fogo nestes pacientes⁷⁻¹⁷. Os avanços dos recursos diagnósticos e terapêuticos suscitam o problema de se estabelecer a melhor conduta no que diz respeito à escolha entre os recursos disponíveis.

O objetivo do presente estudo é a análise comparativa entre a laparotomia exploradora e a laparoscopia associada à análise bacteriológica do líquido intraperitoneal pela coloração de Gram no sentido de avaliar acurácia, sensibilidade, especificidade e segurança do método laparoscópico em cães, nos quais foi provocado ferimento penetrante abdominal por projétil de arma de ar comprimido.

MATERIAL E MÉTODOS

Este projeto foi desenvolvido na Divisão de Experimentação da Disciplina de Técnica Cirúrgica da Universidade Regional de Blumenau.

O protocolo foi conduzido de acordo com as normas internacionais para utilização de animais de experimentação (*Office of Science and Health Reports*¹⁸), e iniciado após aprovação pela Comissão Científica e pelo Comitê de Ética do Hospital das Clínicas da Faculdade de Medicina da Universidade de São Paulo.

Foram utilizados 25 cães, do sexo feminino, sem raça definida, com peso variando de 10 a 12kg. Vinte destes cães foram submetidos a ferimento intra-abdominal por arma de ar comprimido e cinco, sem ferimento intra-abdominal, serviram como grupo controle na técnica da coloração de Gram.

Os cães foram submetidos à higienização, tratamento de verminose e vacinação (tríplice e anti-rábica) e mantidos, antes e após o procedimento cirúrgico, no Biotério da Universidade Regional de Blumenau, com acompanhamento de veterinário. A alimentação dos animais foi baseada em ração e dieta de arroz e carne. Os cães permaneceram em jejum durante as 12 horas que antecederam a

cirurgia e foram higienizados e tricotomizados ainda no canil. Logo após, os animais foram transportados para o Centro Cirúrgico e, depois de pesados, colocados em decúbito dorsal sobre a mesa cirúrgica e imobilizados.

A anestesia foi induzida com tiopental na dose de 1ml/kg de solução a 2,5% e mantida com halotano inalatório, regulado pelo vaporizador. Neste experimento foram controladas a freqüência cardíaca e a pressão arterial média (pela dissecação da artéria femoral). A hidratação foi feita através de soro fisiológico, mantido durante todo o procedimento. A ventilação foi controlada com pressão positiva sem reinalação, com bolsa de três litros, com volume aproximado de cinco litros/minuto de oxigênio.

Após a anestesia foi então realizado o disparo por arma de ar comprimido 4,5mm e projétil tipo diabo, chumbo com ponta romba. O cano da arma foi posicionado encostado em um ângulo de 90° em relação ao plano sagital do animal. Não se deixou distância entre o cano da arma e o corpo do animal (tiro tipo encostado). O ferimento foi na borda externa esquerda do músculo retoabdominal, na altura do ponto médio entre o pube e o apêndice xifóide, isto é, o local alvo foi demarcado a partir de um ponto equidistante do apêndice xifóide e do pube, na linha mediana, deslocando-se para a esquerda em uma linha perpendicular com a linha mediana até a borda lateral esquerda do músculo reto anterior do abdome (Figura 1).

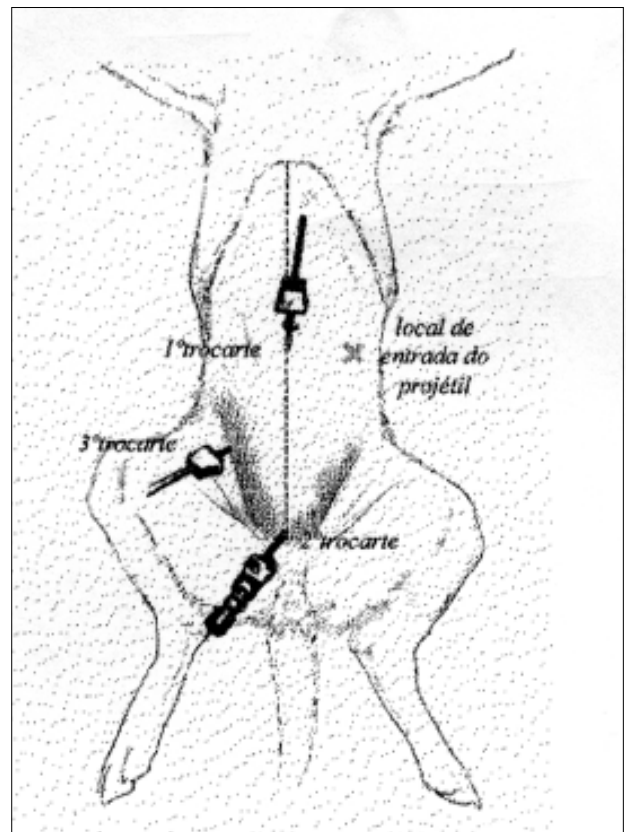


Figura 1 — Esquema da colocação dos trocartes no abdome e local de entrada do Projétil.

Depois de aperfeiçoar o método a ser seguido, foi dado início ao experimento propriamente dito. Os grupos de trabalho foram divididos em Equipe de Laparoscopia, Técnicos de Laboratório e Equipes de Laparotomia I e II.

Para a realização da laparoscopia, foi necessária aparelhagem de que se destaca: monitor, insuflador eletrônico digital e câmera digital NTSC, óptica de 30 graus, trocarde de 5 e 10mm e pinças de apreensão laparoscópica.

O primeiro trocarde, de 10mm, foi colocado no ponto médio entre o apêndice xifóide e o pube, sob visualização direta. A cavidade foi insuflada com CO₂, com pressão de insuflação de 10mm/Hg. Após a introdução da óptica, o segundo trocarde (10mm) foi colocado na região suprapúbica e o terceiro trocarde (5mm) foi colocado no flanco direito, na altura do ponto médio entre o primeiro e o segundo trocarde. Realizou-se, neste momento, inspeção sistemática da cavidade e dos órgãos abdominais, iniciando-se pelo andar superior, seguindo pelos flancos direito e esquerdo e terminando com o exame da pelve. A posição da óptica era modificada de acordo com o órgão a ser estudado e a mobilização das vísceras feita através de pinças laparoscópicas adequadas.

Foram coletadas três amostras distintas do líquido intraperitoneal, 30 minutos após o ferimento e o material coletado submetido à análise microscópica pela coloração de Gram.

Os cinco animais sem ferimento, do grupo controle, também foram submetidos à laparoscopia, à análise bacteriológica do líquido intraperitoneal e à laparotomia exploradora.

A laparotomia foi feita logo após o término da laparoscopia. A Equipe I fez uma incisão, mediana xifopúbica, respeitando os planos anatômicos, para realizar inventário

sistemático de toda a cavidade abdominal e quantificar o grau de hemoperitônio. A Equipe II assumiu, então, a cirurgia para fazer uma nova inspeção da cavidade abdominal no sentido de conferir as lesões encontradas.

Com a finalidade de analisar os resultados obtidos, foram calculados os valores de acurácia, sensibilidade, especificidade da laparoscopia diagnóstica em lesões intra-abdominais traumáticas penetrantes, utilizando o teste t de Student para dados pareados. Considerou-se significativo o valor de $P < 0,05$. Calculou-se o valor preditivo positivo da coloração de Gram.

RESULTADOS

Entre os 20 cães envolvidos no experimento foram identificadas 94 lesões através da laparotomia. A laparoscopia permitiu a identificação de 83 destas 94 lesões.

O número de lesões em cada órgão, identificadas na laparoscopia e na laparotomia, pode ser observado na Tabela 1, na qual também é possível verificar quantas destas lesões só foram identificadas pela laparotomia. No caso do ligamento falciforme houve concordância absoluta, pois sua única lesão foi observada tanto pela laparoscopia quanto pela laparotomia. Algumas lesões foram identificadas apenas na laparotomia, tendo passado despercebidas na laparoscopia, e localizavam-se nos seguintes órgãos:

- intestino delgado – quatro (12,5%), cólon – duas (33,3%), mesentério – duas (11,7%), rins – uma (20%)
- baço – uma (8,3%) e hilo esplênico – uma (100%).

Os resultados obtidos pelas duas equipes de laparotomia foram sempre os mesmos, portanto são relatados uma só vez. O orifício de entrada do projétil foi observado na laparoscopia e na laparotomia em todos os cães.

Tabela 1

Número de lesões observadas, expresso em valores absolutos e percentuais, de acordo com o órgão acometido. Resultados obtidos por laparoscopia diagnóstica e laparotomia exploradora, em relação ao número total de lesões

Lesões	Laparoscopia		Laparotomia	
	Valores		Valores	
	Absolutos	Percentuais	Absolutos	Percentuais
Intestino Delgado	28	33,73	32	34,04
Orifício de Entrada	20	24	20	21,27
Mesentério	15	18	17	18,08
Baço	11	13,25	12	12,76
Cólon	4	4,8	6	6,48
Rim Esquerdo	2	2,41	3	3,19
Rim Direito	2	2,41	2	2,12
Ligamento Falciforme	1	1,2	1	1,06
Hilo Esplênico	–	–	1	1,06
Total	83	100%	94	100%

Utilizando-se o teste t de Student para dados pareados, notou-se diferença estatística significativa entre o que foi observado pelos dois métodos de análise dos traumas ($t = 3,68$ e $P < 0,001$).

A análise bacteriológica do líquido intraperitoneal através da coloração de Gram demonstrou a presença de cocos Gram-negativos na cavidade abdominal em 17 dos 20 cães operados.

Para analisar os resultados obtidos, foram calculados os valores de acurácia, sensibilidade e especificidade da laparoscopia em lesões intra-abdominais traumáticas penetrantes (Tabela 2). Os valores de sensibilidade da laparoscopia em relação ao órgão acometido estão expressos na Tabela 3.

Tabela 2

Valores de acurácia, sensibilidade e especificidade da laparoscopia, comparada com a laparotomia como padrão

Laparoscopia	Valores
Acurácia	88,29%
Sensibilidade	88,29%
Especificidade	100%

Tabela 3

Resultados de sensibilidade. Valores obtidos pela laparoscopia diagnóstica de acordo com a localização das lesões intra-abdominais, provocadas por arma de ar comprimido

Órgão Acometido	Laparoscopia Diagnóstica
	Sensibilidade
Orifício de Entrada	100%
Baço	92,3%
Mesentério	89,47%
Intestino Delgado	88,88%
Cólon	75%
Rim Direito	100%
Rim Esquerdo	75%
Ligamento Falciforme	100%
Hilo Esplênico	—

Quando foi realizada a análise do líquido intraperitoneal pela coloração do Gram associada com a laparoscopia, a sensibilidade do método foi de 100% para lesões de intestino delgado e cólon e o valor preditivo positivo da coloração do Gram foi de 100%.

Alguns órgãos foram lesados em mais de um ponto, sendo que no total a laparotomia evidenciou 94 lesões (incluídas as 20 lesões que correspondem ao ferimento de entrada na cavidade abdominal, ao orifício de entrada de projétil, também visualizado na laparoscopia).

No experimento, entre os 20 cães com trauma, a laparotomia identificou (Tabela 4) lesões em:

- intestino delgado – 17 (85%), baço – 12 (60%), mesentério – 12 (60%), cólon – seis (30%), rins – cinco (25%), ligamento falciforme – uma (5%) e hilo esplênico – uma (5%).

Tabela 4

Número de lesões observadas na laparotomia em relação ao número de cães feridos, expresso em valores absolutos e percentuais de acordo com o órgão acometido

Lesões	Valores	
	Absolutos	Percentuais
Orifício de Entrada	20	100%
Intestino Delgado	17	85%
Baço	12	60%
Mesentério	12	60%
Cólon	06	30%
Rins	05	25%
Ligamento Falciforme	01	0,5%
Hilo Esplênico	01	0,5%

DISCUSSÃO

Na tentativa de reduzir o risco do diagnóstico tardio de lesões intra-abdominais no trauma penetrante, muitos cirurgiões indicam a laparotomia exploradora obrigatória em pacientes portadores de tais ferimentos, mesmo quando estes se encontram hemodinamicamente estáveis¹⁹. A laparotomia é considerada como sendo método seguro e com boa acurácia para o diagnóstico de lesões traumáticas intra-abdominais²⁰.

A freqüente realização desta técnica, entretanto, tem resultado em alta incidência de laparotomias desnecessárias^{5,10}. Além disso, as laparotomias não são isentas de complicações²¹ e mortalidade (cerca de 0,5%). Este fato contribuiu para o surgimento de novas opções na avaliação de ferimentos abdominais penetrantes que vão desde simples observação clínica^{4,22} até exames que utilizam avançados equipamentos tecnológicos^{12,23}. A laparoscopia vem sendo empregada no diagnóstico de lesões traumáticas intra-abdominais, em pacientes hemodinamicamente estáveis e tem se mostrado eficiente na determinação de penetração peritoneal^{9,14-17,23-25}.

Existe registro de diversos trabalhos sobre o uso da laparoscopia em trauma abdominal, porém incluem na mesma casuística pacientes com trauma fechado e penetrante ou, quando se trata apenas de trauma penetrante, envolvem ferimentos provocados tanto por arma de fogo quanto por arma branca.

Com efeito, na literatura consultada, não foi encontrado trabalho experimental similar ao aqui relatado. No

presente estudo, a opção foi somente incluir ferimentos abdominais por arma de ar comprimido para serem avaliados pela laparoscopia e, concomitantemente, pela análise bacteriológica do líquido intraperitoneal através da coloração de Gram.

Houve treinamento prévio para possibilitar um desempenho uniforme da equipe durante o estudo. Assim, foi realizado projeto piloto do experimento com dois suínos e, após decidir o animal a ser estudado, com 13 cães para aprimorar o método e treinar a equipe cirúrgica.

Para provocar as lesões intra-abdominais, optou-se por utilizar arma de ar comprimido, pois o cão é um animal de pequeno porte e o objetivo deste trabalho é o estudo de cães quando hemodinamicamente estáveis. A arma utilizada, compatível com o porte do animal do experimento, foi uma espingarda de ar comprimido, marca GAMO 4,5mm, projétil tipo diabo, chumbo com ponta romba.

O local do ferimento de entrada na cavidade abdominal foi previsto de tal forma que pudesse ser visualizada pela óptica da câmera do laparoscópio, localizada no mesogástrio. Portanto, em todos os 20 cães operados foi possível visualizar pela laparoscopia o orifício de entrada do projétil. Neste estudo, a laparoscopia demonstrou que houve violação peritoneal em todos os 20 animais. Em relação às lesões diafragmáticas, entretanto, apenas se pode afirmar que a técnica laparoscópica possibilitou boa visualização desta estrutura, uma vez que o diafragma não foi atingido por projétil durante este experimento.

Verificou-se que a laparoscopia apresentou acurácia e sensibilidade de 88,29%, com especificidade de 100% no diagnóstico de lesões intra-abdominais provocadas por arma de ar comprimido em cães hemodinamicamente estáveis (Tabela 2).

A acurácia relatada na literatura para ferimentos abdominais traumáticos variou de 91% a 100%, a sensibilidade de 87% a 100% e a especificidade de 88% a 100%^{6,7,10,15}.

O valor de acurácia, no presente estudo, foi menor do que o encontrado na literatura (Tabela 5), talvez pelo fato de que os autores fizeram uma seleção de pacientes a serem avaliados e incluíram em seus estudos ferimentos por arma branca, que costuma causar lesões menos extensas. Além disso, este estudo é experimental, os animais estudados foram vítimas de ferimento de arma de ar comprimido, que causa um número maior de lesões, que costumam ser de pequena extensão, o que dificulta a sua visualização.

O tipo e a frequência das lesões encontradas neste experimento foi diferente da literatura. Feliciano *et al.*²⁶ verificaram que os órgãos abdominais mais frequentemente acometidos nos FAF são: intestino delgado (60%), cólons (41,6%), fígado (29,3%), estruturas vasculares (24,6%), estômago (17,3%) e rins (17%).

No presente estudo, a frequência de lesão de intestino delgado foi de 85%, cólon 30%, baço 60%, mesentério 60%, rins 25%, ligamento falciforme 5% e hilo esplênico 5%. A diferença nos resultados é devida, provavelmente, à diferença do material estudado e porque neste estudo os ferimentos foram padronizados e realizados sempre na mesma direção.

Tanto no presente experimento quanto na literatura pesquisada, o intestino delgado foi o órgão mais frequen-

Tabela 5
Acurácia da laparoscopia diagnóstica em lesões intra-abdominais traumáticas, registros da literatura e do presente estudo

<i>Autores</i>	<i>Acurácia</i>
Sosa <i>et al</i> (1993)	100%
Kawahara (1998)	100%
Zantut; Birolini (1991)	97,4%
Carey <i>et al</i> (1995)	91%
Presente Estudo	89,29%

temente atingido pelo projétil. Neste experimento, o baço foi lesado com frequência, apesar de não ser comum a lesão deste órgão nos registros da literatura. Este fato pode ser decorrente da posição da arma de ar comprimido, constantemente situada no mesmo lugar no animal, o que, devido à posição anatômica do órgão, pode ter favorecido sua lesão frequente. Além disso, o baço canino tem maior tamanho quando comparado ao baço humano, o que também pode ter contribuído, significativamente, para o alto número de lesões nele evidenciadas. A face dorsal do baço, pelo seu íntimo contato com o rim esquerdo, dificulta mobilização e visualização na laparoscopia. Por este motivo, nem todas as lesões penetrantes existentes nestes órgãos foram diagnosticadas através da laparoscopia.

Fígado e estômago, nos relatos da literatura, são órgãos frequentemente lesados por projéteis de arma de fogo, o que não foi verificado neste experimento. Na revisão de literatura, o registro de lesões no fígado é comum, mas a posição anatômica do fígado no hipocôndrio direito, associada à localização da arma constantemente do lado esquerdo do animal, pode explicar a ausência de lesão neste órgão no experimento. Isto também pode explicar a ausência de lesões gástricas neste estudo.

Calculando a sensibilidade da técnica laparoscópica no diagnóstico de lesões por arma de ar comprimido em relação a cada órgão acometido, verificou-se que, neste experimento, o método apresenta sensibilidade de 100% na determinação do orifício de entrada e 92,3% para as lesões esplênicas. No mesentério, intestino delgado e cólon encontrou-se sensibilidade de 89,47%, 88,88% e 75%, respectivamente. Em relação ao rim esquerdo, o método laparoscópico demonstrou sensibilidade de 75%. Mas, na laparoscopia não foi visualizada lesão no hilo esplênico, com um único caso registrado neste estudo e só detectado na laparotomia.

A sensibilidade relatada por Ortega *et al.*²⁷ foi de 88% para lesões hepáticas e esplênicas, 83% para os ferimentos diafragmáticos, 50% para lesões pancreáticas e renais e 25% para lesões em vísceras ocas.

Também, Livingston *et al.*⁸ relataram que a laparoscopia diagnóstica não consegue identificar a presença de algumas lesões em fígado, cólon, baço e intestino delgado, considerando ainda que o exame é prejudicado na existência de hemorragia, porque esta dificulta a visualização das lesões.

Para Alves *et al.*²⁸, embora haja persistente controvérsia sobre como agir no trauma abdominal por FAF, em casos selecionados deve ser usada a laparoscopia para diagnóstico e tratamento, o que é reafirmado em outros trabalhos como o publicado em 1999 pela equipe de Demetriades²⁹.

O intestino delgado é o órgão mais frequentemente lesado em FAF. A identificação das lesões pela laparoscopia costuma ser prejudicada pela dificuldade de percorrer sua totalidade e pela presença dos ligamentos hepatoduodenal e duodenocólico que limitam sua manipulação e visualização. Kawahara⁶ conseguiu uma grande acurácia no diagnóstico percorrendo o intestino delgado minuciosamente nos casos por ele analisados. Esta técnica é de difícil realização em animais pela complexidade da manipulação das pinças e pelo menor tamanho da cavidade abdominal dos cães.

Também neste experimento, o intestino delgado é o órgão mais frequentemente lesado.

O segundo local mais acometido neste estudo foi o mesentério, no qual algumas lesões passaram despercebidas com a técnica laparoscópica. Isto pode ter ocorrido devido a dificuldades de manipulação que prejudicaram a exploração desta estrutura. Outro órgão em que a técnica laparoscópica não identificou todas as lesões foi o cólon. Como este órgão se apresenta fixado em ambas as suas flexuras, direita e esquerda, verifica-se que as lesões penetrantes próximas a estas regiões são de difícil visualização.

As lesões nos rins, em especial no rim direito, foram diagnosticadas com o método laparoscópico. No entanto, nem todas as lesões no rim esquerdo foram identificadas por este exame. A visualização pode ter sido

prejudicada pela presença do baço, que se localiza sobre o rim esquerdo. Algumas lesões podem não ter sido visualizadas pela laparoscopia devido à presença de sangramento.

Através da realização da coloração de Gram, no líquido intraperitoneal coletado, encontrou-se valor preditivo positivo de 100%. Tal fato indica que, quando se obtém resultado positivo, a probabilidade de existirem lesões penetrantes intra-abdominais é total. Deste modo, com base na classificação das bactérias encontradas, Gram-positivas ou Gram-negativas, pode-se suspeitar do órgão lesado, pois se sabe que a flora bacteriana varia em espécie e quantidade de acordo com o órgão³⁰.

A análise do líquido intraperitoneal pela coloração de Gram associada à laparoscopia pode aumentar a sensibilidade deste método, em relação às lesões de delgado e cólon. No presente trabalho, a laparoscopia, como método diagnóstico, mostrou-se confiável na identificação de lesões penetrantes intra-abdominais, principalmente em relação à perfuração da parede anterior do abdome. Nas lesões intra-abdominais localizadas em vísceras ocas, em especial no intestino delgado, a laparoscopia apresentou falhas.

Para reduzir o risco de erros e falhas na laparoscopia, foi efetiva a associação à técnica laparoscópica da análise bacteriológica do líquido intraperitoneal através da coloração de Gram. Tal procedimento visa fornecer subsídios que podem vir a orientar o diagnóstico de lesões intra-abdominais, em decorrência de agressão por arma de fogo, para obter o melhor resultado com o mínimo dano ao paciente.

ABSTRACT

The high incidence of death as a result of injuries by firearms contributed to the introduction of new diagnostic techniques. Such as the use of videolaparoscopy emergency situations. The present experiment intends to evaluate the efficacy of laparoscopy associated with the analysis of intraperitoneal liquid by Gram-staining as well as to measure the accuracy, sensitivity and specificity of videolaparoscopy compared to exploratory laparotomy in the diagnosis of intraabdominal lesions. Twenty dogs were submitted to abdominal penetrating trauma by air-gun close to the abdominal wall. During videolaparoscopy, a systematic evaluation of the abdominal cavity was performed and material for Gram-stain was collected. Videolaparoscopy was followed by exploratory laparotomy and results of both methods were compared, and accuracy, sensitivity and specificity calculated. Videolaparoscopy showed an accuracy of 88,29%, a sensitivity of 88,29% and a specificity of 100%. The positive predictive value of Gram-stain was 100%. It can be concluded that videolaparoscopy is efficient in the diagnosis of a large number of intraabdominal lesions induced by air-gun in hemodynamically stable dogs. Nevertheless, some lesions localized in mesentery, small intestine, colon, spleen, left kidney and vascular structures evident by exploratory laparotomy remained undetected by videolaparoscopy. Concomitant analysis of intraperitoneal liquid by Gram-staining can increase the efficacy and decrease the possibility of missing in the diagnosis of such lesions.

Key words: Trauma; Abdomen; Laparoscopy; Laparotomy; Gunshot.

REFERÊNCIAS

1. National Center for Health Statistics, National Vital Statistics System. Mortality data tapes. Washington, DC: Public Health Service, 1991.
2. Assumpção JC – Brasil lidera mortes por armas de fogo. Estado de São Paulo, São Paulo, 06 maio 1997. p. 7.
3. Sherman RT, Pavish RA – Management of shotgun injury: a review of 152 cases. *J Trauma* 1963; 3:76.

4. Muckart DJJ, Abdool-Carrim ATO, King B – Selective conservative management of abdominal gunshot wounds: a prospective study. *Br. J. Surg* 1990; 77:652-655.
5. Renz BM, Feliciano DV – Unnecessary laparotomies for trauma: a prospective study of morbidity. *J. Trauma* 1995; 38(3):350-356.
6. Kawahara NT – Padronização dos procedimentos videolaparoscópicos nos traumas abdominais penetrantes: resultado do estudo em 75 pacientes. São Paulo, 1998. 91 p. Tese (Doutorado) – Faculdade de Medicina, Universidade de São Paulo.
7. Zantut LFC, Birolini D. – Laparoscopia como recurso auxiliar em urgências abdominais. *Rev Paul Med* 1991; 109(6):259-264.
8. Livingston DH, Tortella BJ, Blackwod J, *et al.* – The role of laparoscopy in abdominal trauma. *J Trauma* 1992; 33(3):471-475.
9. Fabian TC, Croce MA, Stewart RM, *et al.* – A prospective analysis of diagnostic laparoscopy in trauma. *Ann Surg* 1993; 217(5):557-565.
10. Ivatury RR, Simon RJ, Stahl WM – A critical evaluation of laparoscopy in penetrating abdominal trauma. *J Trauma* 1993; 34(6):822-828.
11. Rossi P, Mullins D, Thal E – Role of laparoscopy in the evaluation of abdominal trauma. *Amer J Surg* 1993; 166:707-711.
12. Soldá SC, Rodrigues FCM, Martins L, *et al.* – Lesão diafragmática isolada por ferimento penetrante tratada por videolaparoscopia. *Rev Col Bras Cir* 1994; 21(4):213-215.
13. Fernando HC, Alle KM, Chen J, *et al.* – Triage by laparoscopy in patients with penetrating abdominal trauma. *Brit J Surg* 1994; 81:384-385.
14. Brandt CP, Priebe PP, Jacobs DG – Potential of laparoscopy to reduce non-therapeutic trauma laparotomies. *Am Surg* 1994; 60(6):416-420.
15. Carey JE, Koo R, Miller R, Stein M – Laparoscopy and thoracoscopy in evaluation of abdominal trauma. *Am Surg* 1995; 61(1):92-5.
16. Ditmars ML, Bongard F – Laparoscopy for triage of penetrating trauma: the decision to explore. *J Laparosc Surg* 1996; 6(5):285-291.
17. Zantut LF, Ivatury RR, Smith, S, *et al.* Diagnostic and therapeutic laparoscopy for penetrating abdominal trauma: a multicenter experience. *J Trauma* 1997; 42(5):825-831.
18. Office of Science and Health Reports – Guide for the care and use of laboratory animals. DHEW Publication nº (NIH) 85-23, Revised 1985, DDR/NIH, Bethesda, MD 20892.
19. Moore EE, Moore JB, Duzer-Moore SV, *et al.* – Mandatory laparotomy for gunshot wounds penetration the abdomen. *Amer J Surg* 1980; 140(12):847-851.
20. Lowe RJ, Saletta JD, Read DR, *et al.* – Should laparotomy be mandatory or selective in gunshot wounds of the abdomen? *J Trauma* 1977; 17(12):903-907.
21. Tegegne A – Abdominal missile injuries at gonder hospital, northwestern Ethiopia. *Ethiop Med J* 1991; 29(2):81-86.
22. Demetriades D, Velmahos G, Cornwell E, *et al.* Selective nonoperative management of gunshot wounds of the anterior abdomen. *Arch Surg* 1997; 132(2):178-183.
23. Larson GM – Laparoscopy for abdominal emergencies. *Scand J Gastroenterol* 1995; 30:62-66.
24. Watteville JC, Molinier N, Gayral F – Value of celioscopy in the diagnosis of abdominal wounds. *Ann Chir* 1995; 49(7):602-606.
25. Sosa JL, Markley M, Sleman D, *et al.* – Laparoscopy in abdominal gunshot wounds. *Surg Laparosc Endosc* 1993; 3(5):417-419.
26. Feliciano DV, Burch JM, Spjut-Patrinely V, *et al.* Abdominal gunshot wounds: an urban trauma center's experience with 300 consecutive patients. *Ann Surg* 1988; 208(3):362-370.
27. Ortega AE, Tang E, Froes ET, *et al.* Laparoscopic evaluation of penetration thoracoabdominal traumatic injuries. *Surg Endosc* 1996; 10(1):19-22.
28. Alves A, Panis Y, Denet C, *et al.* Strategie diagnostique face aux plaies de l'abdome; Diagnostic strategy in abdominal injuries. *Ann Chir* 1998; 52(9):927-934.
29. Demetriades D, Gomez H, Chahwan S, *et al.* – Gunshot injuries to the liver: the role of selective nonoperative management [see comments]. *J Am Coll Surg* 1999; 188(4):343-348.
30. Trabulsi LR – Microbiologia. 2. ed. Rio de Janeiro: Atheneu, 1989.

ENDEREÇO PARA CORRESPONDÊNCIA:

Dr. Cássio Renato Montenegro de Lima
 Rua Santa Amélia, 50 — Bl. 1 — Ap. 1.007
 20260-030 — Rio de Janeiro-RJ