

# Avaliação crítica das técnicas cirúrgicas de correção do equino.

## *Critical evaluation of the surgical techniques to correct the equinus deformity.*

JOSÉ BATISTA VOLPON<sup>1</sup>; LEONARDO LIMA NATALE<sup>1</sup>

### R E S U M O

A deformidade em equino leva a diversos transtornos da marcha, ao causar alterações no apoio do pé e afetar regiões anatômicas mais distantes, como o joelho, quadril e tronco. Geralmente é secundária à retração, encurtamento ou espasticidade do tríceps sural, de modo que algumas intervenções cirúrgicas podem ser necessárias para corrigi-la. Trata-se de um dos procedimentos mais antigos da Ortopedia, antes realizado apenas no tendão calcâneo e que, ao longo do tempo, evoluiu com técnicas diferentes de acordo com o grau de deformidade, doença de base e perfil do paciente. Busca-se corrigir a deformidade, com a menor interferência possível na força muscular e, com isso, diminuir a incidência de complicações, como marcha agachada, arrastada e pé calcâneo. Do ponto de vista anatômico, o tríceps sural apresenta cinco regiões que podem ser abordadas cirurgicamente para correção do equino. Em virtude da complexidade do paciente com equino, os ortopedistas devem ter experiência com ao menos uma técnica em cada zona. Neste texto são abordadas e analisadas criticamente as técnicas mais importantes para correção do equino, principalmente de modo a evitar complicações. Foi realizada uma busca sobre técnicas cirúrgicas mais comuns de correção do equino em livros clássicos e identificação e consulta aos artigos originais. Em seguida, fez-se uma busca em bases de dados nos últimos dez anos.

**Descritores:** Pé. Articulação do Tornozelo. Tendão do Calcâneo. Revisão. Pé Equino.

### INTRODUÇÃO

A marcha em equino altera o mecanismo de rolamento do pé ao fazer com que o apoio ocorra inicialmente no antepé. Mais do que isso, surgem acomodações secundárias no joelho e quadril que assumem atitudes compensatórias em flexão. Poderão ocorrer alterações em regiões anatomicamente mais distantes, funcionalmente associadas, como oscilação pélvica anormal, aumento da lordose lombar e escoliose compensatória. O resultado final pode levar à modificações na postura, marcha, aumento do consumo energético e sobrecargas segmentares. Haverá maior repercussão se grupos musculares estiverem alterados, como ocorre nas sequelas da paralisia cerebral.

Intervenções cirúrgicas sobre o tendão de Aquiles são uma das operações mais antigas da Ortopedia. É atribuída a Hessen (*apud* David<sup>1</sup>), em 1784, a primeira secção do tendão calcâneo para tratamento de um pé paralítico.

Entretanto, mesmo com relatos favoráveis à técnica realizados por renomados cirurgiões como Petit, em 1799, Sartorius, em 1806 e Michaelis, em 1809, *apud* David<sup>1</sup>, o procedimento era alvo de muitas críticas porque se acreditava que fosse muito perigoso, com baixa possibilidade de cicatrização e grande perigo de infecção. É provável que, por esta razão, tenha sido desenvolvida a secção percutânea do tendão de Aquiles, realizada pela primeira vez por Delpech, em 1816, *apud* Strayer<sup>2</sup>, para tratamento do pé torto congênito. É bastante conhecido o episódio em que William John Little, um dos pioneiros da ortopedia inglesa e notório por sua contribuição ao conhecimento das sequelas da paralisia cerebral, apresentava equino secundário à poliomielite. Esse autor estagiou em Berlim onde foi-lhe recomendada uma avaliação com Stromeyer, de Hanover. Em 1836, Little, *apud* David<sup>1</sup>, foi submetido à secção percutânea do tendão calcâneo, com sucesso. A partir de então, Little entusiasmou-se com a técnica, divulgou-a na Inglaterra e em visita aos Estados Unidos<sup>1</sup>.

1 - Universidade de São Paulo, Faculdade de Medicina de Ribeirão Preto, Departamento de Biomecânica, Medicina e Reabilitação do Aparelho Locomotor, Ribeirão Preto, SP, Brasil.

A secção e o alongamento em "Z" eram adequados para muitos casos de pé torto congênito ou de paralisia flácida decorrente da poliomielite. Todavia, quando essas técnicas eram aplicadas ao equino espástico, em alguns pacientes havia piora clínica e desencadeamento de marcha agachada, embora a deformidade tivesse sido corrigida. Atualmente, ainda um dos maiores desafios é o tratamento do equino decorrente da espasticidade, observado com frequência nas sequelas da paralisia cerebral e do acidente vascular cerebral, pois o alongamento sempre enfraquece o músculo, e o tríceps sural atua não só no tornozelo, mas também no joelho e, indiretamente, no quadril. Uma das primeiras tentativas de abordar esse tipo de paciente foi a cirurgia de Stoffel<sup>3</sup>, que consistia na deservação seletiva de músculos, com a finalidade de diminuir a espasticidade. Contudo, outros não conseguiram reproduzir os bons resultados referidos por esse autor, e o procedimento caiu em desuso.

Em 1923, Silfverskiöld, *apud* Singh<sup>4</sup>, descreveu o teste semiológico em que diferenciava o equino causado apenas pela retração do gastrocnêmio daquele decorrente da retração de todo o complexo gastrossóleo. Esse mesmo autor desenvolveu a técnica de transferência da origem dos gêmeos do fêmur para a tibia<sup>5</sup>. Esta cirurgia não se popularizou, mas o conceito foi aproveitado, em 1950, por Strayer<sup>2</sup>, com sua técnica para liberação seletiva da fáscia do gastrocnêmio para correção do equino. O objetivo era não somente obter correção, mas também evitar enfraquecimento significativo do tríceps sural. Esta ideia representou um avanço na correção do equino espástico e foi seguida por várias modificações técnicas descritas por outros autores.

### Anatomia relevante

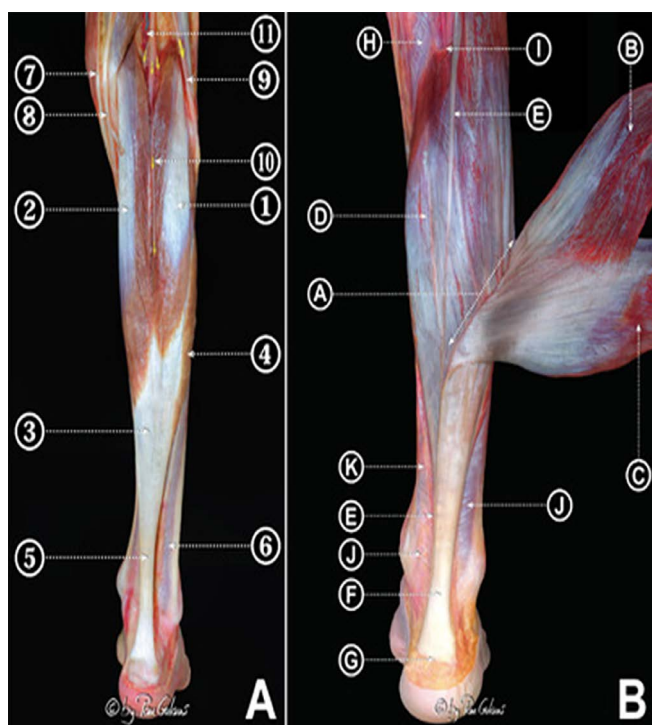
Detalhes anatômicos do tríceps sural ganharam interesse com as diferentes técnicas para tratar a deformidade em equino nas espasticidades.

O complexo gastrocnêmio-sóleo é uma potente unidade cuja função principal é atuar no tornozelo e realizar a extensão (ou flexão plantar) do pé, com importantes contribuições no joelho, na postura estática, dinâmica e na marcha. Estes músculos terminam com uma forte inserção comum no calcâneo, o tendão de Aquiles. O tríceps sural ocupa o compartimento superficial posterior da perna. O gastrocnêmio compreende duas cabeças que se originam na região póstero-superior do côndilo femoral correspondente. Em torno de 70% da força do gastrocnêmio é dada pela musculatura da cabeça medial<sup>6</sup>. Um ossículo acessório sesamoideo, a fabela, pode ser encontrado em 10% a 30% da população e está incluído no tendão da cabeça lateral<sup>7</sup>. A cabeça medial desliza sobre uma bolsa serosa que está em contato com a articulação do joelho e com a bursa do músculo semimembranáceo, sendo responsável pela formação do cisto de Baker<sup>8</sup>. A partir de origens independentes, as fibras musculares formam dois ventres que se mantêm separados até confluírem para formar uma larga aponeurose que se une ao sóleo. A identificação deste ponto de união é importante em algumas técnicas de alongamento seletivo. A inervação do gastrocnêmio é realizada por ramos do nervo tibial que penetram separadamente nas cabeças medial e lateral, na região poplíteia.

O outro componente do tríceps sural, o sóleo, é formado por larga e volumosa massa muscular que se situa profundamente em relação ao gastrocnêmio. Tem origem tanto tibial quanto fibular, na porção proximal da perna. Nesta região as fibras tendíneas confluem para formar um arco fibroso que dá passagem para o pedículo tibial. A aponeurose do sóleo ocupa a face anterior desse músculo e se espessa distalmente formando um adensamento que se funde com a aponeurose do gastrocnêmio para originar o tendão calcâneo<sup>9</sup>. O sóleo é o músculo mais potente do tornozelo e representa mais do que o dobro de toda a força de flexão<sup>6</sup>.

As faces aponeuróticas do gastrocnêmio e sóleo estão em contato e propiciam o deslizamento de um músculo sobre o outro.

O tendão calcâneo é formado pela união das aponeuroses do gastrocnêmio e sóleo. É uma forte estrutura que se insere na tuberosidade posterior do osso. Embora seja o maior tendão do corpo humano, também é um dos que mais sofre degenerações e rotura<sup>10</sup>. O suprimento sanguíneo é dado por vasos originários da artéria tibial posterior que irrigam as porções proximal e distal, sendo que a porção média, menos vascularizada, é suprida por ramos da artéria fibular.



**Figura 1.** Anatomia músculo-tendínea relevante da panturrilha. A- Vista posterior da camada muscular superficial: 1- porção lateral do gastrocnêmio, 2- porção medial do gastrocnêmio, 3- aponeurose do gastrocnêmio, 4- músculo sóleo, 5- tendão calcâneo, 6- fáscia profunda posterior, 7- músculo sartório, 8- tendão do grácil, 9- nervo fibular comum, 10- nervo sural, 11- nervo tibial; B) Separação do gastrocnêmio e sóleo ilustrando as faces aponeuróticas dos dois músculos que estão em contato. (A) região de fusão das aponeuroses do gastrocnêmio e sóleo, (B) cabeça lateral do gastrocnêmio, (C) cabeça medial do gastrocnêmio, (D) aponeurose posterior do sóleo, (E) tendão plantar, (F) tendão calcâneo, (G) região de inserção do tendão calcâneo, (H) músculo poplíteo, (I) arco tendíneo do sóleo, (J) fáscia posterior profunda da perna, (K) septo intermuscular medial. Reproduzido com permissão de Dalmau-Pastor et al.<sup>9</sup>.

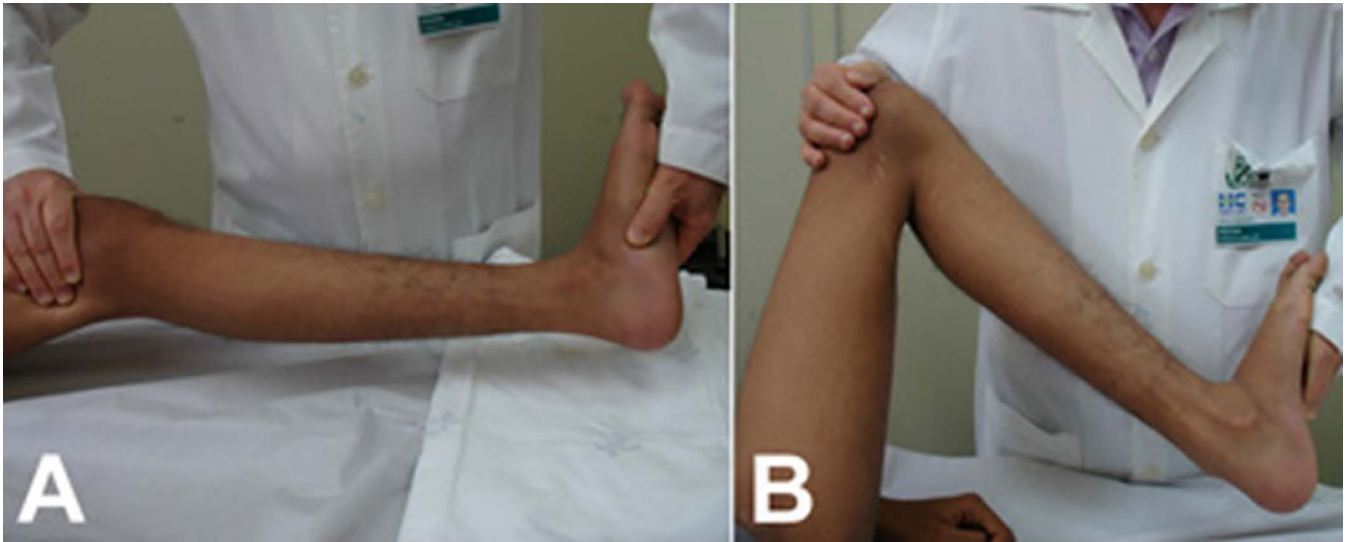
Especialmente, o tendão de Aquiles, sofre torção no sentido horário no lado esquerdo e anti-horário no lado direito<sup>11</sup>. A figura 1 ilustra a anatomia aplicada.

### Semiologia da deformidade em equino

Embora o conceito de que a posição do joelho influencia o grau de flexão dorsal do pé tenha sido apresentado independentemente por Vulpius e Nutt, em 1913, *apud* Singh<sup>4</sup> e outros<sup>2</sup>, o teste clínico que permite diferenciar a origem do equino secundário à retração do gastrocnêmio apenas, ou de todo o tríceps está associado ao nome de Silfverskiöld<sup>4</sup>. Para isso, com o paciente em decúbito dorsal, o pé é mantido em inversão para bloquear a articulação mediotársica e, com o joelho em extensão, a dorsiflexão é forçada e o equino quantificado. Em seguida, o joelho é flexionado e, se houver aumento significativo da dorsiflexão, a retração é principalmente causada pelo gastrocnêmio. Se não houver modificação do equino, todo o tríceps está encurtado (Figura 2).

No espástico hemiplégico, Winters *et al.*<sup>12</sup> descreveram quatro padrões de marcha: no grupo I havia equino apenas na fase de balanço. No grupo II havia contratura do tríceps, com equino na fase de apoio. O grupo III era semelhante ao anterior, mas com comprometimento do joelho e, no grupo IV, além do acometimento do joelho, havia também alterações primárias no quadril.

Entretanto, é no diplégico espástico que a avaliação do equino é mais crítica, pois esses pacientes são mais vulneráveis a iatrogenias. O equino pode não ser totalmente aparente e se apresentar associado a um pé plano valgo. Por esta razão, a avaliação deve ser feita com o pé em inversão para bloqueio da articulação mediotársica. Além disso, as condições do joelho, como deformidades em flexão, retração dos isquiotibiais e força do quadríceps devem ser cuidadosamente consideradas. Por fim, deve ser avaliada a força do tríceps sural, pois pode haver deformidade em equino com tríceps fraco (retração) e, neste caso, o alongamento piora a marcha.



**Figura 2.** Teste de Silfverskiöld para diferenciar contratura em flexão apenas dos gastrocnêmios, ou de todo o tríceps. (A) Com o joelho em máxima extensão, a dorsiflexão forçada do tornozelo chega até neutro (90°); (B) Entretanto, quando se realiza a flexão do joelho, o equino desaparece e o tornozelo pode ser trazido em flexão dorsal considerável, o que indica retração importante do gastrocnêmio. Se não houver mudança, todo o tríceps está encurtado.

## MÉTODOS

Foi realizada uma busca sobre técnicas cirúrgicas mais comuns de correção do equino em livros clássicos e identificação e consulta aos artigos originais. Em seguida, fez-se uma busca em bases de dados nos últimos dez anos. Descrevemos abaixo, e analisamos criticamente, as principais técnicas para correção do equino.

## RESULTADOS

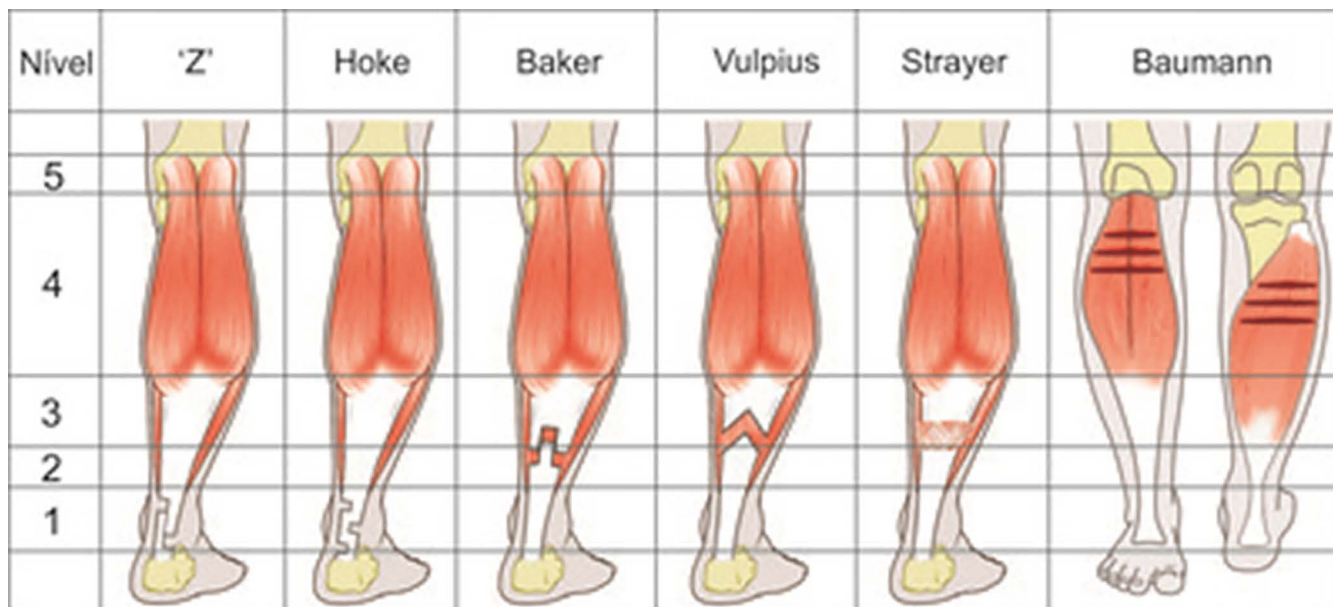
### **Intervenções cirúrgicas para a correção do equino**

A contratura do gastrocnêmio está bem documentada em pacientes com sequela neurológica<sup>4</sup>, mas estudos mais recentes sugerem que a retração isolada deste músculo possa estar presente em pessoas neurologicamente íntegras<sup>13</sup>, sendo vista como fator causal de afecções, como fascite plantar<sup>14</sup>, metatarsalgias mecânicas<sup>15</sup> e úlceras plantares em pés insensíveis<sup>16</sup>.

Em virtude dessa diversidade de condições, busca-se usar a técnica mais adequada para correção do equino, tendo-se em consideração a causa, grau de deformidade, afecção de base e perfil do paciente.

A imobilização pós-operatória deve ser realizada pelo menor tempo possível, geralmente três a quatro semanas, sendo complementada pelo uso de órtese. A marcha com a imobilização deve ser precoce.

As técnicas sobre o complexo gastrocnêmio-sóleo-Aquiles podem ser realizadas em cinco níveis<sup>17</sup>, conforme mostra a figura 3. A capacidade de correção é tão maior, quanto mais distal for a liberação, sendo máxima quando realizada sobre o tendão calcâneo. Entretanto, quanto maior o alongamento, maior será o enfraquecimento muscular e aumento da possibilidade de surgirem alterações secundárias incapacitantes. O tempo de imobilização também é mais prolongado para cirurgias mais distais. Procedimentos nas zona 3 e 4 requerem três semanas de imobilização e marcha precoce.



**Figura 3.** Ilustração dos níveis anatômicos do tríceps sural e os procedimentos cirúrgicos mais comuns em cada nível para a correção do equino. Reproduzido de Firth GB et al.<sup>17</sup>, com permissão, e adaptado.

### 1) Intervenções na zona 1: tendão de Aquiles

Estas técnicas atuam indistintamente sobre o gastrocnêmio e sóleo e, conseqüentemente, causam enfraquecimento de todo o conjunto muscular. Nos anos de 1930, nos Estados Unidos, a tenotomia percutânea do Aquiles foi abandonada em virtude de seus efeitos nocivos, como desenvolvimento de pé calcâneo e enfraquecimento de joelho e quadril<sup>18</sup>. Entretanto, nessa época, as tenotomias eram completas e não se levava em consideração a etiologia da deformidade. Por esta razão, o alongamento aberto em "Z" era preferido. Hatt e Lamphier, em 1947<sup>19</sup>, apresentaram bons resultados com a tríplice hemisseção percutânea do Aquiles e creditaram a Hoke a originalidade da ideia. Depois, Bleck<sup>20</sup> divulgou a tríplice hemisseção, realizada de maneira aberta como forma de tratar o equino espástico e evitar hipercorreções.

Secção completa percutânea do tendão de Aquiles

Atualmente esta técnica é usada na correção do equino do pé torto congênito tratado pelo método

de Ponseti, e realizada com uma lâmina delicada ou agulha de grosso calibre<sup>21</sup>. Nas sequelas de paralisia cerebral têm indicação de exceção, sendo realizadas apenas em crianças com grave acometimento (Grau V pelo Sistema de Classificação da Função Motora Grossa - GMFCS V), com a finalidade de adaptação de órteses, calçados ou cadeira de rodas. É formalmente contraindicada em pacientes espásticos de ambuladores, pelo perigo de enfraquecimento do tríceps, com graves conseqüências para o tornozelo, joelho e quadril, causando pé calcâneo, marcha arrastada e agachada<sup>22</sup>. A secção é realizada na porção central e mais estreita do tendão, que corresponde à região hipovascularizada (Figura 4).

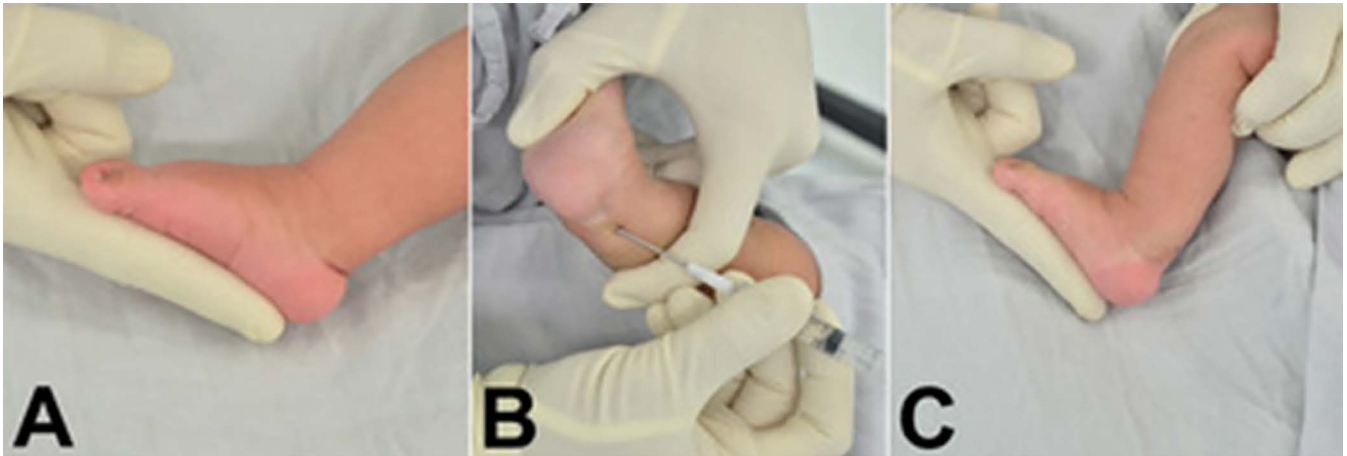
Alongamento em "Z"

É técnica clássica, mas atualmente tem indicações limitadas. Pode ser realizada como procedimento associado a liberações do pé torto congênito negligenciado<sup>23</sup>, ou na criança espástica hemiplégica (GMFCS I ou II), com grande deformidade, com o cuidado de não provocar excesso de correção e enfraquecimento do tríceps sural.

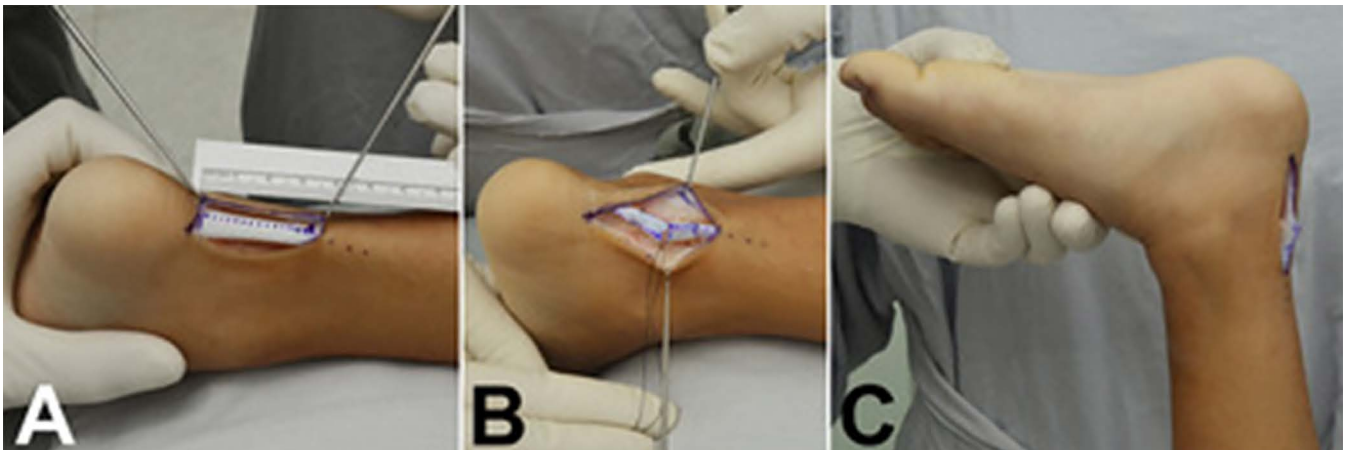
A incisão cutânea retilínea é sobre a pele da borda medial do tendão que deve ser exposta apenas na face posterior, evitando-se o descolamento dos tecidos adjacentes que conduzem a vascularização. A partir de um corte longitudinal mediano no tendão, realiza-se uma hemissecção lateral proximal e outra na região distal e medial. Deve-se evitar dissecar os dois braços do "Z", mas apenas deslizá-los com a dorsiflexão do tornozelo até a posição neutra (Figura 5). Um dos grandes problemas desse alongamento aberto é que a pele na região é fina e mal vascularizada, o que predispõe à deiscência de sutura e aderência, principalmente no adulto.

Técnica de tríplice hemissecção (Hoke<sup>24</sup>)

Embora a técnica da tríplice hemissecção do tendão calcâneo não tenha sido objeto de uma publicação específica, por Hoke<sup>24</sup>, ela aparece em um artigo desse autor sobre o tratamento de pé plano. Pode ser realizada por meio aberto, como divulgado por Bleck<sup>20</sup>, ou percutaneamente, como uma técnica relativamente segura<sup>25</sup>. Com o paciente em decúbito dorsal e a extremidade do pé forçada contra o corpo do cirurgião os limites do tendão calcâneo são identificados pela palpação. São realizadas três marcações sobre o tendão: a mais distal é próxima da inserção na região mais definida do tendão, em direção medial.



**Figura 4.** Técnica de secção percutânea do tendão calcâneo no pé torto congênito. (A) O equino é avaliado e a porção mais estreita do tendão é identificada, bem como, as bordas lateral e medial; (B) A lâmina do bisturi ou uma agulha grossa penetra rasante à margem medial do tendão e seu bisel é usado para a tenotomia; (C) Correção obtida. São indicativos da secção completa a capacidade de dorsiflexão do tornozelo, o aparecimento de uma depressão na região do corte e a falta de flexão plantar ao se apertar a panturrilha (Sinal de Simmonds ou Thompson).



**Figura 5.** Passos técnicos para alongamento em "Z" do tendão calcâneo. (A) Apenas a face posterior do tendão é exposta e o "Z" desenhado; (B) Realiza-se o deslizamento dos cotos que são suturados na posição de correção neutra (C).

Uma polegada acima é feita a marcação intermediária que vai do centro do tendão até a borda lateral. Por último, a terceira marcação é a uma polegada de distância da marcação intermediária e vai do centro para a borda medial (Figura 6). Em casos de crianças, ao invés de se usar a polegada adulta (2,5cm), faz-se a marcação pelo comprimento da falange distal do polegar do próprio paciente. Os cortes são feitos percutaneamente sobre as marcações e, em seguida, é forçada a dorsiflexão, o que provocará esgarçamento do tendão e, conseqüentemente, seu alongamento (Figura 6). Bleck<sup>20</sup> referiu que fez grande uso desta técnica, sem haver casos de excesso de correção. As complicações em potencial pela técnica fechada incluem lesão de estruturas vizinhas (nervo sural, nervo tibial e tendão flexor longo do hálux), bem como, rotura de um dos braços do corte ou não abertura de um corte<sup>26</sup>.

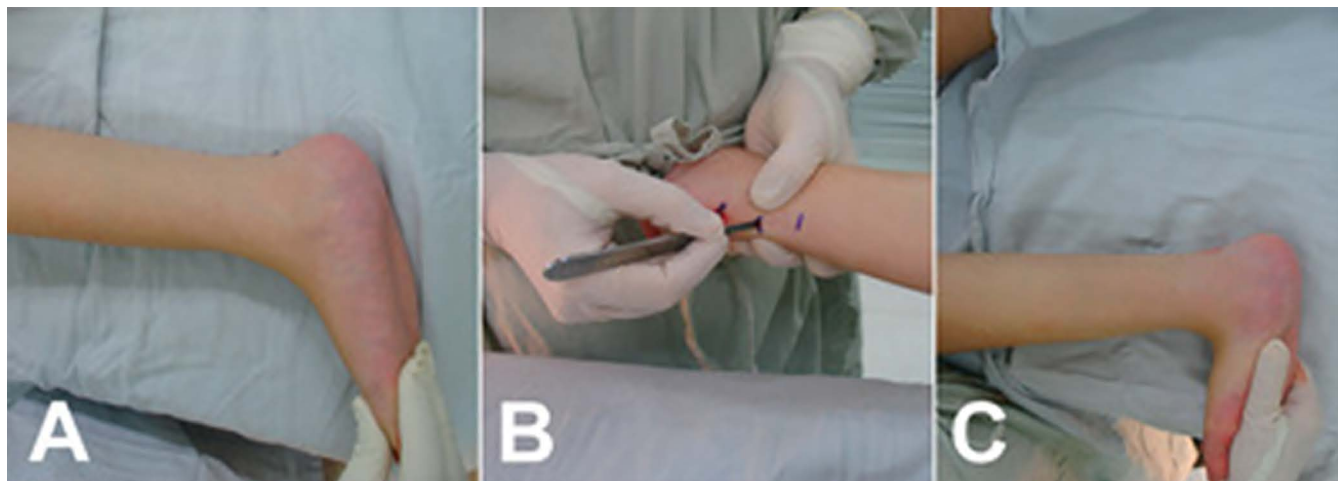
## 2) Intervenções nas zonas 2 e 3: alongamento seletivo

As intervenções nas zonas 2 e 3 são preferidas para a correção do equino espástico, quando o sinal de Silfverskiöld mostra retração do gastrocnêmio e pouca ou nenhuma do sóleo.

Alongamento pela técnica de Vulpius<sup>17</sup>

Com o paciente em decúbito ventral, é palpada a transição músculo-tendínea e realizada incisão mediana longitudinal. Na porção mais distal do tendão, mas ainda próxima da região do ventre muscular do sóleo, é feita secção em "V" invertido através das duas camadas formadas pelas aponeuroses do gastrocnêmio e sóleo, com o ápice do corte localizado no ponto médio da zona 2. A rafe mediana também é seccionada. O tornozelo é forçado em dorsiflexão e há afastamento das bordas do corte que expõem o ventre muscular do sóleo, que é mantido íntegro (Figura 3).

Uma variante é o alongamento de Baker<sup>27</sup> que é realizado na mesma região que o alongamento de Vulpius, mas o corte é em forma de "U" invertido. A dorsiflexão é aplicada promovendo o afastamento dos braços horizontais do "U"<sup>28</sup>. Os procedimentos de Baker e Vulpius são semelhantes e apenas diferem em relação ao formato do corte. Embora o alongamento de Vulpius seja frequentemente associado ao corte em "V" invertido, de acordo com sua descrição original os cortes também podem ser horizontais ou diagonais<sup>17</sup> (Figura 3).



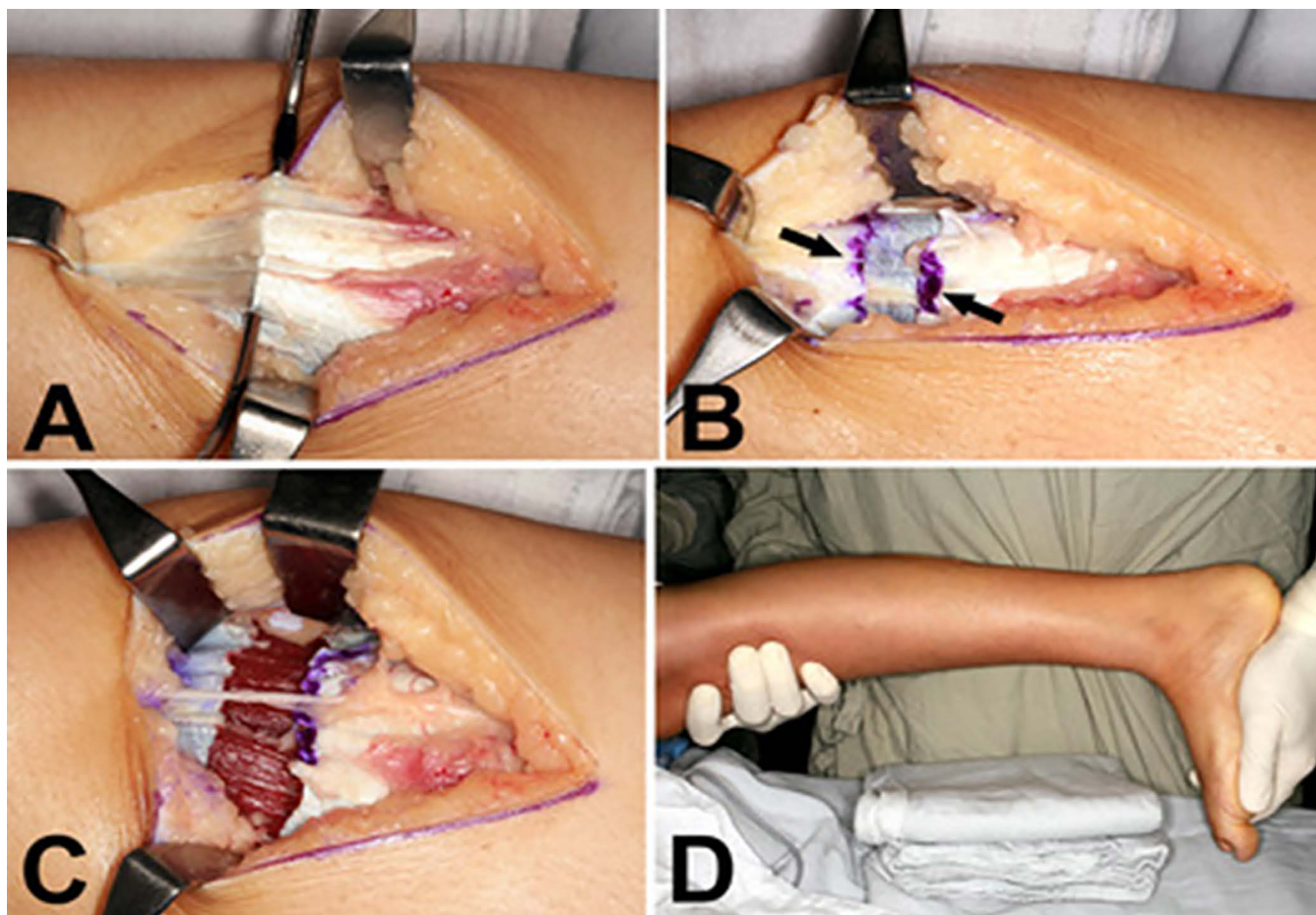
**Figura 6.** Ilustração da técnica da tríplice hemissecção percutânea (Hoke). (A) O equino é avaliado; (B) A extremidade do pé é forçada contra o corpo do cirurgião de modo a colocar em tensão o tendão calcâneo e suas bordas são delimitadas pela palpação. Fazem-se marcações nos locais da tenotomia. No centro da largura do tendão é introduzida uma lâmina delicada que realiza a hemissecção tendínea medialmente no corte distal, lateralmente no corte intermediário e medialmente no corte proximal; (C) Com o joelho em extensão, o pé é cuidadosamente forçado em dorsiflexão.

### Alongamento pela técnica de Strayer<sup>2</sup>

O alongamento de Strayer<sup>2</sup> é frequentemente utilizado no tratamento do equino espástico. Está especialmente indicado quando o teste de Silfversköld é positivo. A região é abordada com o paciente em decúbito ventral, por meio de uma incisão retilínea mediana, sobre a transição músculo-tendínea, identificada pela palpação (Figura 7). Deve ser identificado e afastado o nervo sural que cruza a região. O plano entre as fáscias do gastrocnêmio e sóleo é desenvolvido e a primeira é seccionada transversalmente, na zona 3. Em seguida, o tornozelo é dorsifletido, promovendo a correção do equino.

Se a correção for incompleta, pode ser seccionada a aponeurose do sóleo. Se ainda houver equino residual, a rafe mediana é dissecada e seccionada sob visão direta. Alguns se referem a este procedimento como Strayer modificado<sup>29</sup>.

Um dos inconvenientes de realizar a técnica clássica de Strayer é que a cicatriz fica muito aparente e, por vezes, retraída e aderente. A mesma cirurgia pode ser conduzida por acesso medial, com a vantagem de ser realizada em decúbito dorsal, o que pode facilitar outros procedimentos quando são conduzidas correções em múltiplos níveis. Cuidado especial deve ser tomado para identificar e afastar o nervo sural.



**Figura 7.** Principais tempos cirúrgicos para realização do alongamento seletivo pela técnica de Strayer. (A) Através de uma incisão mediana na face posterior da panturrilha, o gastrocnêmio é abordado e sua aponeurose é descolada do sóleo; (B) Após a secção da aponeurose do gastrocnêmio, o pé é dorsifletido e as extremidades da secção se afastam (setas). No fundo da incisão percebe-se a aponeurose do sóleo que pode ser seccionada para aumentar a correção; (C) Após a secção de ambas as aponeuroses há correção adicional com o afastamento da bordas do sóleo. Seu corpo muscular não é seccionado. Veja o nervo sural cruzando o campo cirúrgico. Se muito tensionado, poderá ocorrer parestesia; (D) Correção obtida.



Alguns autores e mesmo livros texto confundem o procedimento de Strayer com aquele descrito por Vulpius e Baker. Entretanto, são procedimentos diferentes, pois, na técnica de Strayer, a liberação é sequencial e mesmo com a secção da aponeurose do sóleo, os níveis de alongamento entre os dois músculos são diferentes, como mostra a figura 6. Os procedimentos de Vulpius e de Baker, ao contrário, seccionam ambas as aponeuroses em um mesmo nível e elas retraem igualmente e podem causar maior enfraquecimento do poder de flexão plantar<sup>30</sup>.

### 3) Intervenções na zona 4

Técnica de Baumann e Koch<sup>31</sup>

Segundo Firth *et al.*<sup>17</sup> esta técnica de alongamento é a que propicia menor correção e vale-se do fato de que as aponeuroses do gastrocnêmios e sóleo estão face a face e deslizam uma sobre a outra (Figura 1). O tríceps sural é abordado por incisão de 8cm a 12cm de comprimento, na face interna do terço médio da perna. Com cuidado para não lesar a veia safena, o intervalo entre os músculos é desenvolvido e realizadas três incisões nas porções aponeuróticas de cada um. Estas secções devem ficar em níveis não coincidentes entre os dois músculos para evitar aderências entre seus folhetos (Figura 3). O equino é corrigido forçando-se a dorsiflexão.

## ABSTRACT

*The equinus deformity causes changes in the foot contact and may affect more proximal anatomical regions, such as the knee, hip and trunk, potentially leading to gait disorders. The equinus is usually secondary to retraction, shortening and/or spasticity of the triceps surae, and it may require surgical correction. Surgery for the correction of equinus is one of the oldest procedures in Orthopedics, and it was initially performed only at the calcaneus tendon. The technique has evolved, so that it could be customized for each patient, depending on the degree of deformity, the underlying disease, and patient's profile. The aim is to correct the deformity, with minimal interference in muscle strength, thus reducing the incidence of disabling complications such as crouch gait and calcaneus foot. We conducted a literature search for the most common surgical techniques to correct the equinus deformity using classic books and original articles. Further, we performed a database search for articles published in the last ten years. From the anatomical perspective, the triceps surae presents five anatomical regions that can be approached surgically for the equinus correction. Due to the complexity of the equinus, orthopedic surgeons should be experienced with at least one procedure at each region. In this text, we critically approach and analyze the most important techniques for correction of the equinus, mainly to avoid complications.*

**Keywords:** Foot. Ankle Joint. Achilles Tendon. Review. Equinus Deformity.

### 4) Intervenções na zona 5

Fasciotomia da cabeça medial do gastrocnêmio

É procedimento indicado nas afecções dolorosas do pé, como metatarsalgias e fascites, acompanhadas de retração do gastrocnêmio. Através de pequena incisão posterior transversal, a cabeça medial do gastrocnêmio é isolada e realizada a fasciotomia completa. Deve-se cuidar para não lesar a inervação do músculo, principalmente por afastamento forçado das partes moles.

## CONSIDERAÇÕES FINAIS

Em termos anatômicos o tríceps sural pode ser dividido em várias zonas, e as intervenções em cada uma delas levam a diferentes graus de correção do equino, bem como, a diferentes efeitos colaterais. Ao longo do tempo, várias técnicas foram descritas e, como regra geral, quanto mais distal for a correção, maior o efeito corretivo, mas também maior o enfraquecimento muscular. O ortopedista deve estar familiarizado com uma técnica em cada nível. A escolha da técnica deve levar em consideração não apenas o efeito corretivo, mas a etiologia, o grau da deformidade, o perfil e a idade do paciente. Atualmente, para pacientes espásticos deambuladores são preferidos os alongamentos seletivos com atuação na aponeurose distal do gastrocnêmio, com preservação do sóleo, que é o maior responsável pela força de flexão plantar do pé.

**REFERÊNCIAS**

1. David LV. Club-foot. In: David LV, editor. *The History of Orthopaedics*. London: Butler & Tanner; 1990. p. 497-501.
2. Strayer LM Jr. Recession of the gastrocnemius; an operation to relieve spastic contracture of the calf muscles. *J Bone Joint Surg Am*. 1950;32(3):671-6.
3. Stoffel A. The treatment of spastic contractures. *Am J Orthop Surg*. 1913;10(4):611-44.
4. Singh D. Nils Silfverskiöld (1888-1957) and gastrocnemius contracture. *Foot Ankle Surg*. 2013;19(2):135-8.
5. Silver CM, Simon SD. Gastrocnemius-muscle recession (Silfverskiöld operation) for spastic equinus deformity in cerebral palsy. *J Bone Joint Surg Am*. 1959;41-A(6):1021-8.
6. Silver RL, de la Garza J, Rang M. The myth of the muscle imbalance. A study of relative strengths and excursions of normal muscles about the foot and ankle. *J Bone Joint Surg Br*. 1985;67(3):432-7.
7. El Shewy MT, El Barbary HM, Abdel-Ghani H. Repair of chronic rupture of the Achilles tendon using 2 intratendinous flaps from the proximal gastrocnemius-soleus complex. *Am J Sports Med*. 2004;37(8):1570-7.
8. Fritschy D, Fasel J, Imbert JC, Bianchi S, Verdonk R, Wirth CJ. The popliteal cyst. *Knee Surg Sports Traumatol Arthrosc*. 2006;14(7):623-8.
9. Dalmau-Pastor M, Fargues-Polo B Jr, Casanova-Martínez D Jr, Vega J, Golanó P. Anatomy of the triceps surae: a pictorial essay. *Foot Ankle Clin North Am*. 2014;19(4):603-35.
10. Alfredson H, Lorentzon R. Chronic Achilles tendinosis: recommendations for treatment and prevention. *Sport Med*. 2000;29(2):135-46.
11. van Gils CC, Steed RH, Page JC. Torsion of the human Achilles tendon. *J Foot Ankle Surg*. 1996;35(1):41-8.
12. Winters TF Jr, Gage JR, Hicks R. Gait patterns in spastic hemiplegia in children and young adults. *J Bone Joint Surg Am*. 1987;69(3):437-41.
13. DiGiovanni CW, Kuo R, Tejwani N, Price R, Hansen ST Jr, Cziernecki J, et al. Isolated gastrocnemius tightness. *J Bone Joint Surg Am*. 2002;84(6):962-70.
14. Monteagudo M, Maceira E, Garcia-Virto V, Canosa R. Chronic plantar fasciitis: plantar fasciotomy versus gastrocnemius recession. *Int Orthop*. 2013;37(9):1845-50.
15. Cychoz CC, Phisitkul P, Belatti DA, Glazebrook MA, DiGiovanni CW. Gastrocnemius recession for foot and ankle conditions in adults: Evidence-based recommendations. *Foot Ankle Surg*. 2015;21(2):77-85.
16. Lin SS, Lee TH, Wapner KL. Plantar forefoot ulceration with equinus deformity of the ankle in diabetic patients: the effect of tendo-Achilles lengthening and total contact casting. *Orthopaedics*. 1996;19(5):465-75.
17. Firth GB, McMullan M, Chin T, Ma F, Selber P, Eizenberg N, et al. Lengthening of the gastrocnemius-soleus complex. an anatomical and biomechanical study in human cadavers. *J Bone Joint Surg Am*. 2013;95(16):1489-96.
18. Hogden JT, Frantz CH. Subcutaneous tenotomy of the Achilles tendon. *J Bone Joint Surg Am*. 1938;20(2):419-23.
19. Hatt RN, Lamphier TA. Triple hemisection: a simplified procedure for lengthening the Achilles tendon. *N Engl J Med*. 1947;236(5):166-9.
20. Bleck EE. *Orthopaedic management of cerebral palsy*. Philadelphia: WB Saunders; 1979.
21. Maranhão DAC, Nogueira-Barbosa MH, Simão MN, Volpon JB. Uso de agulha de grosso calibre na secção percutânea do tendão calcâneo no pé torto congênito. *Acta Ortop Bras*. 2010;18(5):271-6.
22. de Moraes Filho MC, Kawamura CM, Kanaji PR, Juliano Y. The relation of triceps surae surgical lengthening and crouch gait in patients with cerebral palsy. *J Pediatr Orthop B*. 2010;19(3):226-30.
23. Turco VJ. Surgical correction of the resistant club foot. One-stage posteromedial release with internal fixation: a preliminary report. *J Bone Joint Surg Am*. 1971;53(3):477-97.
24. Hoke M. An operation for the correction of extremely relaxed flat feet. *J Bone Joint Surg*. 1931;13(4):773-83.

25. Salamon ML, Pinney SJ, Van Bergeyk A, Hazelwood S. Surgical anatomy and accuracy of percutaneous achilles tendon lengthening. *Foot Ankle Int.* 2006;27(6):411-3.
26. Hoefnagels EM, Waites MD, Belkoff SM, Swierstra BA. Percutaneous Achilles tendon lengthening: a cadaver-based study of failure of the triple hemisection technique. *Acta Orthop.* 2007;78(6):808-12.
27. Baker LD. Triceps surae syndrome in cerebral palsy; an operation to aid in its relief. *AMA Arch Surg.* 1954;68(2):216-21.
28. White JW. Torsion of the Achilles tendon: its surgical significance. *Arch Surg.* 1943;46(5):748-87.
29. Lamm BM, Paley D, Herzenberg JE. Gastrocnemius soleus recession: a simpler, more limited approach. *J Am Podiatr Assoc.* 2005;95(1):18-25.
30. Delp SL, Statler K, Carroll NC. Preserving plantar flexion strength after surgical treatment for contracture of the triceps surae: a computer simulation study. *J Orthop Res.* 1995;13(1):96-104.
31. Baumann JU, Koch HG. Ventrale aponeurotische verlängerung des musculus gastrocnemius. *Oper Orthop Traumatol.* 1989;1(4):254-8.

Recebido em: 05/11/2018

Aceito para publicação em: 08/01/2019

Conflito de interesse: nenhum.

Fonte de financiamento: nenhuma.

**Endereço para correspondência:**

José Batista Volpon

E-mail: hc.ortopedia@gmail.com

