

PARACOCCIDIOIDOMICOSE GENITAL FEMININA DESCRIÇÃO DE UM CASO CLÍNICO

E. P. CAMPOS (1), L. N. TORCHIO (2), P. R. L. LIMA (3), F. C. B. GOMES (3),
A. C. M. FERACIN (4) R. C. SCHELLINI (5) e C. E. BACCHI (6)

RESUMO

A paracoccidioidomicose é doença sistêmica que atinge mais o sexo masculino do que o feminino. Modelos experimentais mostram maior sensibilidade dos machos do que as fêmeas à disseminação da doença. A literatura médica é rica em relatos de casos de Pbmicose do trato genital masculino. A raridade da Pbmicose sistêmica na mulher devido à ação hormonal tornou inusitada a descrição de um caso com envolvimento genital. Paciente de 57 anos, branca, procedente de Conchas (SP), queixando-se de dor abdominal há 10 anos, difusa, seguida de cólica periumbelical periódica, com diarreia e obstipação alternadas. Piorou desse quadro e evoluiu para abdome agudo cirúrgico. O anátomo patológico revelou Pbmicose no epiplon e ovário direito. A biópsia do endométrio mostrou endometrite crônica granulomatosa. A radiologia e a planigrafia revelaram nódulo parahilar direito. Os achados clínicos e laboratoriais permitiram explicar a provável origem do envolvimento genital.

UNITERMOS: Paracoccidioidomicose humana — Epiplon — Ovário — Endométrio.

INTRODUÇÃO

A paracoccidioidomicose, doença sistêmica descrita na América Tropical, é particularmente freqüente na região de Botucatu^{4,11}. O fungo atingiria os pulmões pela via inalatória onde se estabeleceria o complexo primário semelhante ao da tuberculose, evoluindo ou não para a cura^{2,10,13,15}.

A doença de Lutz atinge mais freqüentemente o sexo masculino do que o feminino, segundo diversos Autores^{2,4,6,13,15}. Por outro lado, acomete ambos os sexos em igual proporção no período pré-puberal^{9,13,14}.

Estudos experimentais em animais, evidenciaram maior sensibilidade dos machos à Pbmicose^{5,9,12,14,18}.

A literatura médica é rica na descrição de casos de Pbmicose do trato genital masculino, porém, não se encontrou relato de pacientes com acometimento do aparelho genital feminino interno.

DESCRIÇÃO DO CASO CLÍNICO

M.I.F.C., internada no dia 03-05-84, 57 anos, feminina, branca, prendas domésticas, natural

- (1) Professor Adjunto do Departamento de Moléstias Infecciosas e Parasitárias, Dermatologia e Radiologia
- (2) Residente 1.º ano do Departamento de Moléstias Infecciosas e Parasitárias, Dermatologia e Radiologia
- (3) Internos do 5.º ano de Medicina
- (4) Residente do 1.º ano do Departamento de Ginecologia e Obstetrícia
- (5) Auxiliar de Ensino — Disciplina de Radiologia
- (6) Pós-graduando — Departamento de Patologia da F.M.

de Porangaba e procedente de Conchas, S.P. Queixava-se de "dor de barriga" há 10 anos, de evolução insidiosa, difusa, contínua, moderada, sem desencadeantes ou fatores de piora e melhora da dor, com hábito intestinal normal. Após alguns meses a dor mudou para cólica peri-umbelical mais intensa, que melhorava com o eliminar de flatos e antiespasmódicos, piorando à ingestão de alimentos gordurosos e diarreia alternada com obstipação intestinal de até 15 dias. Tratou de "colite" durante dez anos. Há três meses, calafrios e sudorese se associaram à piora da dor. Há dois meses, procurou médico que encontrou massa tumoral na região ovariana direita ao exame ginecológico e indicou laparotomia exploradora, que mostrou nódulos peritoneais, não caseosos e 500 ml de líquido amarelo-citrino presentes na cavidade abdominal. Realizou ooforectomia à direita e biópsia de nódulo peritoneal, cujo diagnóstico anátomo-patológico foi de paracoccidiodomicose.

I.S.D.A., referia fraqueza e perda de 6 quilos nos últimos três meses. Negava qualquer alteração nos demais aparelhos ou sistemas.

Antecedentes pessoais: passado pulmonar ausente e não referia contacto com aves e pombo. Morou em zona rural, onde havia lavoura de arroz, feijão e milho. Possuía hábito de mascar capim e não trabalhou na lavoura. Não soube referir data de início da menopausa.

Exame físico geral: paciente em bom estado geral, eupnéica, acianótica, anictérica, afebril, hidratada, ativa e contatando bem. Peso = 52 kg; Altura = 1,52 m; P = FC = 76 bpm; FR = 20 mpm; T = 36,5°C; PA = 14x8 mmHg; brevílinea.

Pele: cicatriz infraumbelical, demais nada digno de nota, mucosas úmidas e descoradas (+/+); gânglios: nada digno de nota, T.C.S.C.: sem edema, sem enfisema e distribuição regular. Musculatura normo-trófica, ossos sem deformidade.

Exame físico especial: cabeça nada digno de nota, prótese dentária. Pescoço normal; tireóide normal à palpação.

Pré-córdio: S.S. Mesocardico (+), suave. Pulmões: semiologia normal. Abdome: cicatriz mediana infraumbelical de 15 cm à inspeção.

Palpação superficial: nada digno de nota. Fígado percutido e palpado com características normais, baço não palpável e não percutível. Percussão: nada digno de nota e ruídos hidro-aéreos presentes e normais. Giordano negativo. Membros e articulações, nada digno de nota. Neurológico: fácies, atitude, reflexos, sensibilidade e motricidade normais. Avaliação O.R. Laringológica: normal. Exame Ginecológico: presença de cicatriz mediana infra-umbelical. Genitália externa compatível com a idade. Genitália interna-espéculo vaginal: paredes atrofícas, pregueamento diminuído sem secreção em fundo de saco. Colo pequeno e orifício externo em fenda transversa. Schiller: nada digno de nota. Toque: vagina pérvea, elasticidade diminuída, profundidade 7 cm, sem ondulação, colo apagado, pequeno, de consistência cartilaginosa no eixo vaginal. Útero: retrovertido fixo. Ausência de nodulações em anexos. Histerometria: 8 cm.

Hipótese diagnóstica: Pbmicose de ovário e peritонеo intestinal.

Exames complementares realizados antes e durante a internação revelaram: Hemograma — hematócrito = 31%; V.H.S. = 11 cm — 1.ª hora; GB = 3.000/mm³; segmentados = 57%; basófilo = 1%; eosinófilo = 2%; linfócitos = 32%; monócitos = 8%; plaquetas normais; hipocromia = (++) e ponteados basófilos.

Avaliação bioquímica mostrou glicemia de jejum = 84 mg%; Na⁺ = 144 mEq/l; K⁺ = 4,1 mEq/l; Ca⁺⁺ = 9,0 mg%; T.G.O. = 24 UI e TGP = 43 UI. Eletroforese de proteínas: albumina = 4,55 g%; alfa₁ = 0,27 g%; alfa₂ = 0,38 g%; Beta = 0,66 g% e gama = 1,04 g% e relação A/G = 1,94.

Dosagem sérica hormonal por radioimunoensaio revelou: F.S.H. = 161,3 ng/dl; L.H. = 41,3 ng/dl; P.R.L. menor do que 2,9 ng/dl; testosterona = 49 ng/dl e estradiol = 2,5 nd/dl; compatíveis com a menopausa.

A função supra-renal mostrou-se normal ao teste de cortisol sérico.

Exame de urina: pH = 6,5; glicosúria, cetonúria e proteinúria ausentes. Sedimento — 8 a 9 leucócitos por campo; raras células de descamação e 5 a 6 hemácias por campo. Parasitológico de fezes completo: negativo.

Pesquisas de B.A.A.R. e fundos no escarro: negativas; Paracoccidialidina: duas vezes, negativa.

Estudo radiológico revelou trânsito intestinal normal; torácico-nódulo hilar direito, demais nada digno de nota e a planigrafia confirmou nódulo hilar com discreta compressão do brônquio direito.

A ultrassonografia nada revelou. A sorologia mostrou precipitina (+), fixação do complemento (Ag polissacarídeo), negativa, fixação do

complemento (filtrado de cultura) — negativo, imunofluorescência indireta, 1/32 e imunodifusão em gel, negativa denotando ausência de atividade da doença.

Histopatológico: as biópsias de epiplon, trompa-uterina e de ovário evidenciaram processo inflamatório crônico granulomatoso não caseoso com raras formas de *P. brasiliensis* (Fig. 1). Biópsia de endométrio: endometrite crônica granulomatosa (pesquisa de B.A.A.R. e fungos negativas).

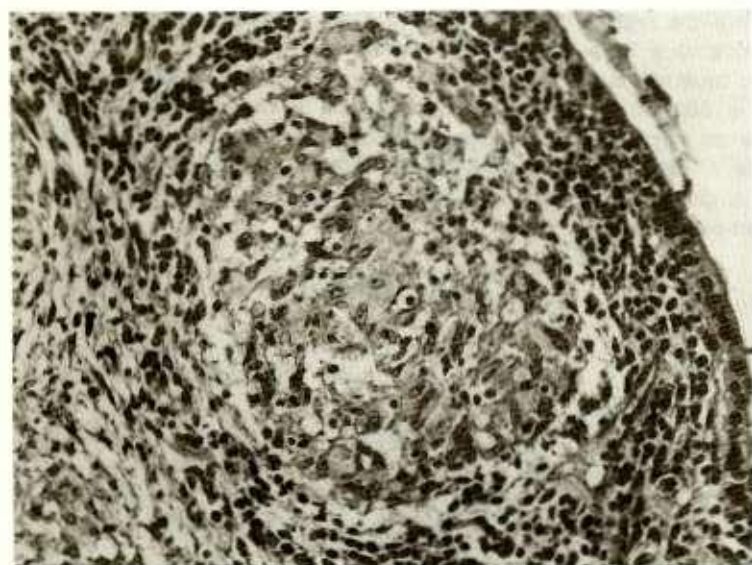


Fig. 1 — Trompa uterina com reação inflamatória granulomatosa no cório. Hematoxilina e Eosina — 160 X.

COMENTÁRIOS

O abdome agudo apresentado pela paciente seria explicado pela peritonite granulomatosa evidenciada à laparoscopia. A adenopatia peritoneo-intestinal seria proveniente da disseminação linfematogênica foco pulmonar^{2,7,8,10,13,15,17} ou eventualmente a partir de foco primário quiescente intestinal^{2,8,13,17}. A peritonite seria desencadeada provavelmente, por dois mecanismos análogos aos da tuberculose: via trompa de Falópio ou via linfonodos mesentéricos^{2,8,13,17}. Disseminação hemolinfática atual ficaria excluída pela ausência da doença pulmonar ativa análogo ao que se observaria na tuberculose^{10,13,15,17}.

A Pbmicose genital masculina resultaria da disseminação fúngica pela via hemolinfática^{1,3,6,16}. A lesão genital de modo geral, acompanharia pneumopatia ativa da Pbmicose^{1,3,6,16}.

A evidente suscetibilidade do sexo masculino à micose explicaria o maior número de casos de Pbmicose sistêmica, bem como o encontro de doentes com envolvimento genital^{1,3,6,14,16}.

A Pbmicose atingiria, mais frequentemente, o epidídimo e o testículo seguidos em ordem decrescente da próstata, ureter e pênis^{1,3,6,16}.

Experimentos realizados por alguns Autores, em animais machos e fêmeas, evidenciaram maior crescimento de colônias fúngicas nas culturas de fragmentos de órgãos oriundos dos machos^{5,9,12,13}. Frações de tecidos provenientes de machos adultos e pré-púberes demonstraram, pós-cultivo, maior número de colônias fúngicas nestes do que naqueles, sugerindo a influência do hormônio masculino na origem do processo^{5,9,12,14,18}. Sabe-se que a proporção de doen-

tes com Pbmicosose é semelhante para os sexos no período pré-puberal^{9,13,14}.

A estimulação imunitária oriunda da presença do hormônio feminino, seria fundamental na proteção da doença blastomicótica^{9,12,13,14}. O estrógeno estimularia as atividades linfocítica e macrófágica, propiciando melhor capacidade de defesa à doença, segundo demonstraram alguns experimentos "in vitro"^{9,12,13}.

No presente caso encontrou-se processo granulomatoso no peritônio, no ovário direito e no endométrio. A explicação para o envolvimento desses órgãos obedeceria critério análogo ao descrito na tuberculose^{8,7,8,10,13,15,17}.

A radiologia e a planigrafia pulmonares possibilitaram compreender a provável origem do comprometimento genital da Pbmicosose. O nódulo pulmonar hilar direito sugeriu-nos complexo residual semelhante ao de Ghon, que explicaria o envolvimento do órgão genital feminino "a posteriori". A função adrenal normal excluiu possível acometimento precoce e/ou tardio dessa glândula pela doença paracoccidioidomictótica crônica ativa.

O aparecimento da doença durante o climatério permitiu supor possível reativação endógena de foco abdominal, pelas modificações hormonais descritas e pela ausência de atividade da moléstia demonstrada ao exame sorológico dessa paciente.

SUMMARY

Paracoccidioidomycosis brasiliensis. Case report of female genital involvement

Paracoccidioidomycosis is a systemic disease that predominantly affects males. Experimental models suggest that males are more susceptible to the disseminated form of the disease.

In vitro studies have documented growth inhibition in the presence of estradiol and progesterone whereas testosterone does not.

Paracoccidioidomycosis has been well described involving the male genitalia. Female genital involvement is rare; perhaps related to hormonal inhibition of fungal growth.

A 57 year-old caucasian female is described who presented with a ten year history of diffuse abdominal pain with alternating diarrhea and constipation. She went on to present with an acute surgical abdomen and proceeded to laparotomy.

Histopathological study revealed involvement of the omentum, fallopian tubes and right ovary with Paracoccidioidomycosis. Endometrial biopsy revealed chronic granulomatous endometritis, however, no fungus was visualized. Chest X ray and tomography were consistent with right parahilar involvement. We suggest, pathophysiologically, that the genital disease represents reactivation of an abdominal focus.

REFERENCIAS BIBLIOGRÁFICAS

1. BILLIS, A. & SILVEIRA, E. — Blastomicose sul americana do ureter. Apresentação de um caso. *Rev. Ass. Med. bras.* 19: 463-466, 1973.
2. BRASS, K. — Observaciones sobre la anatomia patologica, patogenesis y evolucion de la paracoccidioidomycosis. *Mycopathologia (Den Haag)* 37: 119-138, 1969.
3. BRITO, R. R. & CAPRINI, N. — Blastomicose da próstata. *Rev. paul. Med.* 54: 112-116, 1959.
4. CAMPOS, E. P.; SARTOR, J. M.; HETCH, M. L. & FRANCO, M. F. — Aspectos clínicos e evolutivos de 47 doentes com paracoccidioidomycose tratados pela Anfotericina B. *Rev. Inst. Med. trop. São Paulo* 26: 212-217, 1984.
5. CAMPOS, E. P.; TANI, E. & MACKENZIE, D. W. R. — Estudo do comportamento da infecção pelo *Cryptococcus* 3166 N.C.P.F. em ratos machos. *XXI Congresso Soc. Bras. Pneumol.*, 21 a 25 novembro/1982 p. 209 (Supl.), Vol. 8 *J. Pneumol.*
6. CEHELLA, M. S.; MELO, C. R.; MELO, I. S.; LONDERO, A. T.; BARRETO, S. M. & GAIGER, A. M. — Paracoccidioidomycose genital masculina. *Rev. Inst. Med. trop. São Paulo* 25: 240-245, 1982.
7. FIALHO, A. S. — Localizações pulmonares da "Micosose de Lutz". *Anatomia patológica e patogenia. Importância de seu estudo na patologia pulmonar.* [Tese]. Rio de Janeiro, 1946.
8. FIORILLO, A. M.; MARTINEZ, R. & DE MORAES, C. R. — Lesões do aparelho digestivo. In: *Paracoccidioidomycose*. Del Negro, G.; Lacaz, C. S. & Fiorillo, A. M. — (1ª ed.). São Paulo, Sarvier, Cap. 18, 179-193, 1982.
9. GIRALDO, R. R. — Experimental paracoccidioidomycosis in mice. Influence of sex on the infection. [Dissertation for the Master's Degree in Clinical Medicine]. London School Hygiene & Tropical Medicine, 1975.

10. MACKINNON, J. E. — Pathogenesis of South American Blastomycosis. *Trans. Roy. Soc. trop. Med. Hyg.* 53: 487-494, 1959.
11. MARQUES, S. A.; FRANCO, M. F.; MENDES, R. F.; SILVA, N. L. A.; BACCILLI, C.; CURCELLI, E. D.; FERACIN, A. C. M.; OLIVEIRA, C. S.; FAGLIARINI, J. V. & DILLON, N. A. — Aspectos epidemiológicos da paracoccidioidomicose na área endêmica de Botucatu (São Paulo — Brasil). *Rev. Inst. Med. trop. São Paulo* 25: 87-92, 1983.
12. MUCHMORE, H. G.; MCKOWN, B. A. & MOHR, J. A. — Efectos de las hormonas esteroides sobre la proliferacion de Paracoccidioides brasiliensis. *Bolet. Ofic. Sanit. Panamer.* 77: 55-60, 1974.
13. RESTREPO, A. M. — Atualizaciones sobre paracoccidioidomicose. *Acta Med. Colombiana* 3: 33-65, 1978.
14. SCHELEGEL, R. J. & BELLANTI, J. A. — Increased susceptibility of males to infection. *Lancet* 12: 826-827, 1969.
15. SEVERO, L. C. — Paracoccidioidomicose. Estudo clínico e parasitológico das lesões pulmonares e seu diagnóstico. [Tese — Mestrado]. Universidade Federal do Rio Grande do Sul, Porto Alegre, 1979.
16. SILVEIRA, E.; BILLIS, A.; REVISAN, M. A. S. & VIEIRA, R. J. — South American Blastomycosis of the ureter. *Am. J. trop. Med. Hyg.* 25: 530-531, 1976.
17. STEAD, W. W. & BATES, J. H. — Tuberculosis in Harrison's principle of internal Medicine. Petersdorf, R. G.; Adams, R. D.; Braunwald, E.; Isselbacher, K. J.; Martin, J. B. & Wilson, J. D. — (10.ed.). New York, McGraw-Hill, Cap. 174, 1019-1030, 1983.
18. WALSHBURN, T. C.; MEDEARIS JR., D. V. & CHILD, B. — Sex differences in susceptibility to infections. *Pediatrics* 35: 57-64, 1965.

Recebido para publicação em 14/12/1984.