



## Artigo Original

# Osteotomias posteriores de três colunas para tratamento de cifose dorsal rígida – Série de casos<sup>☆</sup>



Marcelo Simoni Simões, Ernani Vianna de Abreu e Bruno Costamilan Winkler\*

Hospital Ernesto Dornelles, Porto Alegre, RS, Brasil

### INFORMAÇÕES SOBRE O ARTIGO

#### Histórico do artigo:

Recebido em 16 de dezembro de 2015

Aceito em 31 de maio de 2016

On-line em 1 de outubro de 2016

#### Palavras-chave:

Osteotomia

Cifose

Curvaturas da coluna vertebral

Doenças da coluna vertebral

### R E S U M O

**Objetivo:** Avaliar os resultados e as complicações de uma série de pacientes submetidos a osteotomias das três colunas por abordagem posterior para correção de casos complexos de deformidade cifótica dorsal rígida.

**Métodos:** Revisão dos prontuários e das imagens de 15 casos consecutivos de osteotomias de subtração pedicular, osteotomias osso-disco-osso ou vertebrectomias posteriores totais, com registro das etiologias, tipo e nível de osteotomia, extensão da fixação, complicações e medidas pré- e pós-cirúrgicas das curvas sagitais e dos parâmetros pélvicos.

**Resultados:** Foram feitas seis osteotomias de subtração pedicular, uma em duas vértebras adjacentes e duas osso-disco-osso e sete vertebrectomias posteriores totais, duas em duas vértebras adjacentes. As médias de correção foram de 39,3° para a cifose angular e 33,9° para a cifose dorsal total. As correções foram semelhantes, independentemente do tipo de osteotomia usado, do segmento espinhal operado ou da abordagem em um ou dois níveis, mas isso pode ser efeito da amostra.

Ocorreram oito complicações em seis pacientes (40% dos casos), duas clínicas, cinco cirúrgicas precoces e uma cirúrgica tardia (mais de 90 dias após a cirurgia). Houve três reoperações com menos de um ano da cirurgia inicial e um caso de paraparesia mantida. As complicações clínicas foram resolvidas sem sequelas maiores. Não houve perda de correção significativa durante o segmento, exceto em dois casos de falha mecânica maior por fratura de segmento juncional.

**Conclusão:** Embora sejam procedimentos complexos, agressivos e sujeitos a complicações, as osteotomias com ressecção das três colunas são altamente eficazes na correção das deformidades cifóticas rígidas e seguras o bastante para justificar seu uso em casos selecionados.

© 2016 Publicado por Elsevier Editora Ltda. em nome de Sociedade Brasileira de Ortopedia e Traumatologia. Este é um artigo Open Access sob uma licença CC BY-NC-ND (<http://creativecommons.org/licenses/by-nc-nd/4.0/>).

<sup>☆</sup> Trabalho desenvolvido no Hospital Ernesto Dornelles, Porto Alegre, RS, Brasil.

\* Autor para correspondência.

E-mail: [brunobcw@gmail.com](mailto:brunobcw@gmail.com) (B.C. Winkler).

<http://dx.doi.org/10.1016/j.rbo.2016.05.005>

0102-3616/© 2016 Publicado por Elsevier Editora Ltda. em nome de Sociedade Brasileira de Ortopedia e Traumatologia. Este é um artigo Open Access sob uma licença CC BY-NC-ND (<http://creativecommons.org/licenses/by-nc-nd/4.0/>).

## Posterior three-column osteotomies for the treatment of rigid thoracic kyphosis – A case series

### A B S T R A C T

#### Keywords:

Osteotomy  
Kyphosis  
Spinal curvatures  
Spinal diseases

**Objective:** To evaluate the results and complications of a series of patients who underwent three-column osteotomy using the posterior approach for correction of complex cases of rigid dorsal kyphotic deformity.

**Methods:** Review of clinical records and images of 15 consecutive cases of pedicle subtraction osteotomies, bone-disc-bone osteotomies, or vertebral column resection, recording the etiology, type and level of osteotomy, extension of fixation, complications, and pre- and post-surgical measurements of the sagittal curves and pelvic parameters.

**Results:** Six pedicle subtraction osteotomies were performed, one of which in two adjacent vertebrae, as well as two bone-disc-bone osteotomies and seven vertebral column resection, two of which were performed in two adjacent vertebrae. The mean correction was 39.3° for the angular kyphosis and 33.9° for dorsal kyphosis. The corrections were similar regardless of the kind of osteotomy, the operated spinal segment, or the approach in one or two levels, but this may be a sample effect.

Eight complications were observed in six patients (40% of cases): two medical complications, five early and one late surgical complication (over 90 days after surgery). There were three reoperations within less than one year from the initial surgery and one case of persistent paraparesis. Clinical complications were resolved without sequelae. There was no significant loss of correction during the segment, except in two cases of major mechanical failure due to a junctional segment fracture.

**Conclusion:** Despite being complex and aggressive procedures, prone to various complications, osteotomies with resection of the three columns are highly effective in the correction of rigid kyphotic deformities and safe enough to justify its use in selected cases.

© 2016 Published by Elsevier Editora Ltda. on behalf of Sociedade Brasileira de Ortopedia e Traumatologia. This is an open access article under the CC BY-NC-ND license (<http://creativecommons.org/licenses/by-nc-nd/4.0/>).

## Introdução

O desenvolvimento da cirurgia espinhal tem feito com que os cirurgiões enfrentem casos cada vez mais complexos, com o objetivo não mais apenas da descompressão medular e da estabilização, mas também da correção das deformidades e da restituição do equilíbrio biomecânico da coluna.<sup>1</sup>

Na última década, as osteotomias de subtração se tornaram populares no manejo das deformidades espinhais<sup>2,3</sup> e passaram a ser usadas em uma ampla gama de situações. As em foco neste estudo são a osteotomia de subtração pedicular (OSP), a osteotomia osso-disco-osso (ODO) e a vertebrectomia posterior total (VPT), todas técnicas de ressecção das colunas posterior, média e anterior através de acesso posterior único, que podem ser usadas em deformidades muito rígidas, com artrodese ou anquilose das três colunas, o que proporciona correções angulares significativas em um único nível, sem alongamento da parte anterior da coluna (fig. 1).

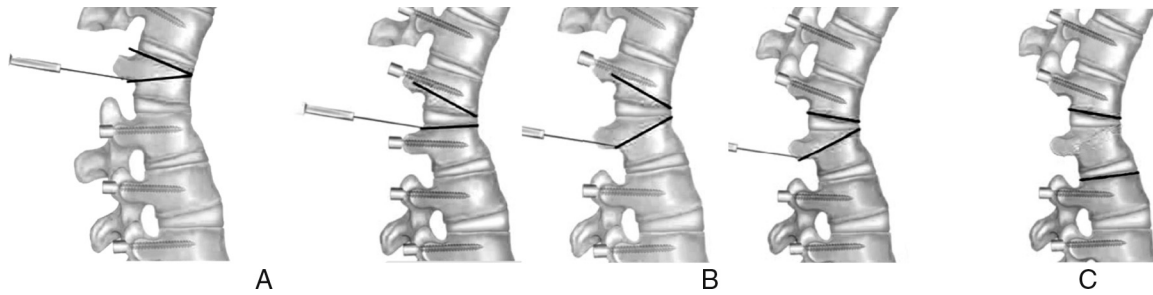
## Material e métodos

Trata-se de um estudo retrospectivo de 15 casos de pacientes com deformidade cifótica ou cifoescoliótica dorsal rígida de diversas etiologias, tratados cirurgicamente, com acompanhamento pós-operatório de seis a 60 meses (média de

36 meses). Foram coletados dados dos prontuários e medidas das curvaturas da coluna pelo método de Cobb de quatro linhas. A lordose lombar e a cifose dorsal foram medidas entre os pontos de inversão da curva, sem considerar o nível (fig. 2). Nos casos em que houve mais de uma cirurgia, os resultados consideraram as medidas tomadas após a última abordagem.

### Técnica cirúrgica

Os pacientes foram operados em mesa cirúrgica normal, posicionados de modo a permitir manobras transoperatórias de hiperextensão do tronco ou das coxas, seja através dos comandos da mesa, seja por acesso aos coxins de posicionamento. A monitoração neurofisiológica transoperatória esteve disponível em apenas oito casos (53%). A extensão da fixação foi definida com base em princípios correntes de correção de deformidades, em todos os casos buscou-se usar um mínimo de seis pontos de ancoragem acima e abaixo da osteotomia. Foi feita laminectomia ampla e desarticulação das costelas no nível a ser osteotomizado e nos níveis acima e abaixo. Nos casos mais complexos, secundários a tumores, infecções ou associados com escoliose, laminectomia e osteotomia foram feitas de forma adaptada à patologia, podem compreender mais níveis ou ser assimétricas. Raízes nervosas foram sacrificadas apenas quando necessário para permitir a ressecção óssea. Não foi usado espaçador intersomático.



**Figura 1 – Tipos de osteotomia das três colunas. (A) Osteotomia de subtração pedicular (OSP); ressecção de uma cunha do corpo vertebral. (B) Osteotomias osso-disco-osso (ODO); ressecção de uma cunha com o ápice no disco. (C) Vertebrectomia posterior total (VPT); ressecção de todo o corpo vertebral com os discos acima e abaixo.**

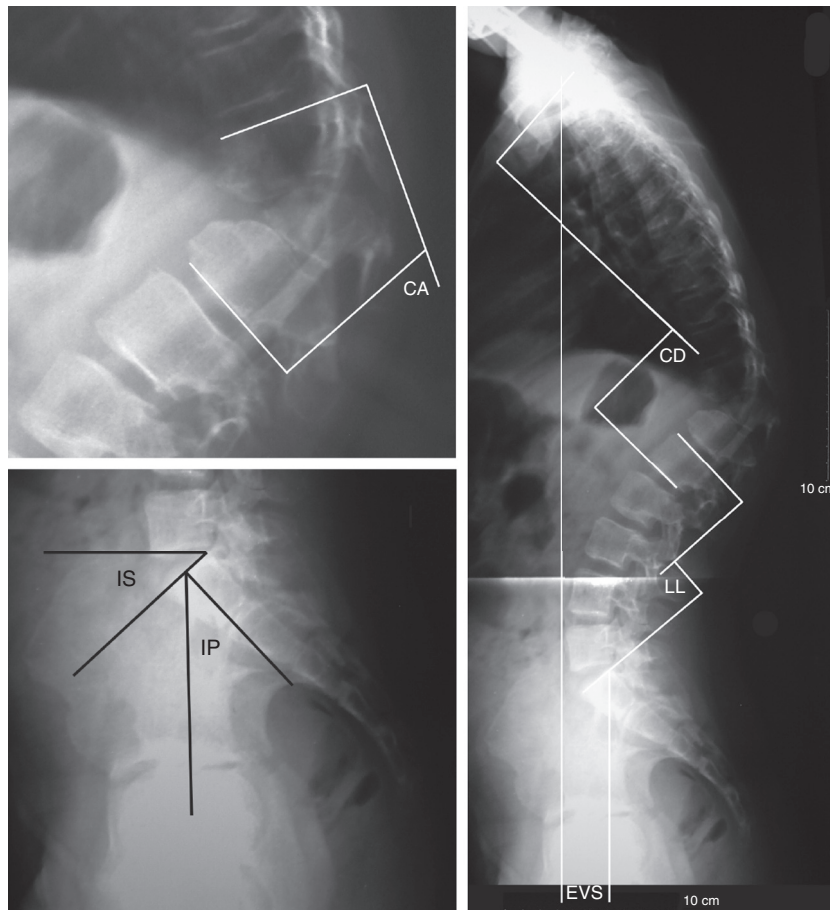
## Resultados

### Dados da amostragem

Foram operados cinco homens e 10 mulheres entre 13 e 66 anos (média de 38, DP = ±18,8). Houve quatro casos de cifose pós-traumática (26,6%), quatro de cifoescolioses por hemivértebra (26,6%), dois de mal de Pott (13,3%), dois de cifose juncional (13,3%), um de deformidade após fratura patológica por mieloma múltiplo, um de cifoescoliose por neurofibromatose e um de cifose de Scheuermann rígida em adulto.

Apenas os dois pacientes com cifose juncional, na qual existia fixação longa da coluna lombossacra, apresentavam desequilíbrio sagital significativo. Em todos os outros casos, mesmo que houvesse cifose bastante importante, o equilíbrio sagital global foi mantido à custa de hiperlordose lombar e anteversão pélvica compensatórias.

Existia compressão medular bastante significativa em nove dos 15 casos, mas déficit neurológico compressivo em apenas dois (caso 1, mal de Pott e caso 8, pós-neoplásico). No caso 5, a paraplegia foi causada pelo trauma agudo, não pela deformidade tardia.



**Figura 2 – Método de tomada das medidas de cifose angular (CA), inclinação sacra (IS), incidência pélvica (IP), cifose dorsal (CD), lordose lombar (LL) e eixo vertical sagital (EVS).**

Foram feitos seis OSP (40%), uma em duas vértebras adjacentes (caso 6), dois ODO (13,3%) e sete VPT (46,7%), duas em duas vértebras adjacentes (casos 1 e 2). Uma osteotomia foi feita no segmento torácico proximal (T2 a T4), sete (46,7%) no torácico médio (T5 a T9) e sete (46,7%) no torácico baixo (T10 a T12).

Os dados estão sumarizados na [tabela 1](#).

### Resultados cirúrgicos

A média de correção da cifose angular foi de 39,3° (DP = ±14,6°) e da cifose total de 33,9° (DP = ±17,7°). Considerando o segmento abordado, a correção de cifose angular e cifose dorsal total foi, respectivamente, na lesão dorsal alta (T2-T4) 33° e 22°, nas lesões dorsais médias (T5-T9) 41,1° (DP = ± 13°) e 35° (DP = ± 21,3°) e nas dorsais baixas (T10-T12) 38,3° (DP = ± 17,7°) e 34,4° (DP = ± 15,9°). Considerando o tipo de osteotomia usado, a correção de cifose angular conseguida pelas ODO foi de 28° (26 e 30°), pelas OSP foi de 41,5° (de 29 a 53°, DP = ± 9,4°) e pelas VPT foi de 42° (de 10 a 63°, DP = ± 19,5°). Houve recuperação neurológica completa nos dois casos que apresentavam paraparesia pela deformidade.

### Complicações

Ocorreram oito complicações em seis pacientes, mostradas na [tabela 2](#). As complicações clínicas foram uma tromboembolia pulmonar e uma tempestade tireóidea em uma jovem com hipotireoidismo que interrompeu a medicação por conta própria. Ambos os casos foram resolvidos sem sequelas maiores.

No caso de neurofibromatose, houve lesão medular parcial durante a vertebrectomia, que foi feita por via transdural, pois as meningocèles abraçavam todo o contorno da vértebra. A paciente apresentou paresia da flexão dorsal do pé esquerdo no pós-operatório, compatível com a marcha e com melhora progressiva. Entretanto, sete meses depois da cirurgia a paciente retornou com paraparesia espástica severa. A investigação mostrou compressão medular importante por um cisto aracnoide acima da área operada, provavelmente decorrente de aderências de aracnoide após a abordagem transdural. Foi feita nova cirurgia, mas a paciente permaneceu paraparética e espástica (caso 9, [fig. 3](#)). Houve três complicações mecânicas precoces, uma falha de instrumentação (caso 8, [fig. 4](#)) e duas fraturas juncionais no último nível caudal instrumentado, com perda de correção pequena em uma e importante em outra, o que levou à descompensação do equilíbrio sagital (caso 11, [fig. 5](#)). Em nenhum dos outros casos foi detectada perda significativa de correção durante o acompanhamento.

### Discussão

As osteotomias de três colunas são cirurgias agressivas, geralmente indicadas em situações nas quais outras técnicas de menor potencial de morbidade não são aplicáveis, seja por falta de flexibilidade da coluna, seja pela presença de deformidade angular focal severa.<sup>2</sup> Sua vantagem primária é permitir a correção de deformidades rígidas sem necessidade de abordagem para liberação anterior. A OSP é a técnica mais

conhecida, existem publicações que descrevem ganho de 30 a 40 graus de lordose por nível abordado.<sup>4-6</sup> Na coluna dorsal, seu uso tem sido bem mais limitado e o potencial de correção não é tão claro.<sup>7</sup> Em 1994, Lehmer et al.<sup>8</sup> reportaram quatro casos feitos na coluna dorsal baixa, com correção média de 29,5 graus. Bridwell<sup>2</sup> relata ganhos de aproximadamente 25 graus. Com o uso da VPT na coluna dorsal, Rajasekaran et al.<sup>9</sup> relataram uma média de correção de 36 graus em casos de tuberculose, enquanto Shimode et al.<sup>5</sup> relataram correções médias de 56 graus em casos de cifoescoliose grave. Na presente série, as correções foram de aproximadamente 40 graus, sem diferença significativa entre as técnicas.

As osteotomias torácicas diferem bastante das lombares; primeiro, para permitir um fechamento efetivo da osteotomia, as costelas que se articulam com os discos acima e abaixo devem ser liberadas; segundo, por ser feita em níveis nos quais há medula, existe um limite de mobilização óssea que pode ser feita com risco aceitável. O'Shaughnessy et al.<sup>7</sup> relataram que 20 a 25 mm de fechamento laminar posterior podem ser tolerados sem problemas neurológicos, mas esse valor não foi validado experimentalmente. Tomita mostrou que o encurtamento medular associado à retirada de um corpo vertebral e que a ligadura de vasos segmentares em até três níveis não são problema.<sup>10,11</sup> Gertzbein e Harris<sup>12</sup> postularam que distorção da medula e pinçamento do saco dural são riscos potenciais associados ao encurtamento da coluna e recomendam evitar correções de mais de 40°. Na presente série, foram feitas ressecções de até dois corpos vertebrais e correções de até 63 graus, sem complicações neurológicas. Os cuidados tomados foram fazer descompressões muito amplas e laminectomia de no mínimo um nível acima e abaixo da lesão,<sup>13</sup> o que permite observação do saco dural durante as manobras de correção e evita distorções por subluxação, compressão ou pinçamento dural. A monitoração neurofisiológica transoperatória é um padrão desejado, mas foi usada em apenas oito casos (53%), por questões de limitação de acesso em pacientes previdenciários. Na literatura, a incidência de déficits neurológicos pós-operatórios em osteotomias dorsais é bastante pequena,<sup>5,7,14,15</sup> provavelmente devido ao grande cuidado com a manipulação medular em todas as séries, além do fato de as estruturas nervosas resistirem bem melhor ao encurtamento do saco dural do que a seu estiramento.<sup>2</sup> O potencial para complicações neurológicas é maior nas VPT do que nas OSP, uma vez que existe mais manipulação e a coluna é deixada mais instável no momento da correção.<sup>2,13</sup> Rajasekaran et al.<sup>9</sup> relataram 17 casos, com uma lesão neurológica irreversível. Bakaloudis et al.<sup>16</sup> relataram perda completa de potenciais evocados motores em um caso, com melhora imediata após o relaxamento da correção e sem déficit clínico pós-operatório. Lenke et al.<sup>17</sup> publicaram uma série com 40 VPT de coluna torácica, sem lesão medular. Sete pacientes, entretanto, apresentaram alterações nos potenciais evocados motores durante a cirurgia, cinco por subluxação vertebral durante as manobras de correção e dois por encurtamento exagerado da medula. Em todos os casos os potenciais retornaram após correção da subluxação ou colocação de cages maiores.<sup>17</sup> Em outra série, o mesmo autor relata perda completa de potenciais motores com registro normal dos somatossensitivos em 21,4% dos casos. A conduta recomendada é manter uma pressão arterial média de

**Tabela 1 – Casuística e resumo dos resultados**

Caso	S ID	Etiologia	CP	Déficit pré	CA A	IP	EVS A	CDA	LL A	IS A	N OP	N FIX	T OS	CA D	EVS D	CD D	LL D	IS D	COR A
1	M-28	Pós TBC	0	Paraparesia	60	60	4	52	48	36	T8+T9	T5-T12	VPC	21	2	33	40	31	39
2	M-48	Pós TBC	0		105	59	6	82	46	40	T5+T6	T2-T10	VPC	42	4	44	40	38	63
3	F-54	TRM + Infecção	5		33	55	6,5	51	47	30	T12	T8-L3	VPC	4	5,5	43	50	30	29
4	M-16	Congênita	0		78	66	-3	73	90	49	T11	T7-L2	VPC	20	2	43	70	45	58
5*	F-27	Pós TRM	0	Paraplegia	33	50	0	68	40	0	T11-T12	T9-L3	ODO	3	-3	42	52	15	30
6	F-62	Pós TRM	0		54	42	4,5	75	58	33	T8+T9	T5-T12	OSP	15	1	62	62	35	39
7	M-13	Congênita	0		63	42	3	90	90	40	T11	T8-L2	VPC	28	1	33	38	23	35
8	F-63	Pós NEO	0	Paraparesia	70	60	5	72	50	30	T3	C2-T7	OSP	37	0	50	66	40	33
9	F-20	Displásica	0		90	50	1	126	78	38	T11	T8-L4	VPC	30	0	70	70	42	60
10	F-22	Congênita	0		42	68	-4,5	70	90	45	T7-T8	T2-L1	ODO	16	-2	44	70	50	26
11	F-66	Juncional	2		45	54	8,5	75	49	27	T9	T2-L3	OSP	16	6	44	49	30	31
12	F-37	Scheuermann	0		60	53	1,5	73	78	35	T11	T4-L3	OSP	14	0	40	60	35	46
13	M-17	CEH	0		30	64	-1	73	90	45	T10	T8-L3	VPC	20	0,5	52	70	39	10
14	F-48	Pós TRM	1		63	60	0	108	89	36	T8+T9	T2-L2	OSP	14	-6	34	60	42	74
15	F-50	Juncional	1		75	66	36	106	50	47	T7	T2-IL	OSP	22	8	66	74	45	53

CA A, cifose angular pré-operatória (graus); CA D, cifose angular pós-operatória (graus); CD A, cifose dorsal total pré-operatória (graus); CD D, cifose dorsal pós-operatória (graus); COR A, correção da cifose angular (graus); CP, número de cirurgias prévias; EVS A, eixo vertical sagital pré-operatório (centímetros); EVS D, eixo vertical sagital pós-operatório (centímetros); IL, fixação sacro e ilíacos; IP, incidência pélvica; IS A, inclinação sacra pré-operatória (graus); IS D, inclinação sacra pós-operatória (graus); LL A, lordose lombar pré-operatória (graus); LL D, lordose lombar pós-operatória (graus); NEO, deformidade após neoplasia óssea; N FIX, níveis fixados; N OP, nível no qual foi feita osteotomia; S ID, sexo-idade; T OS, tipo de osteotomia; TRM, deformidade pós traumática.

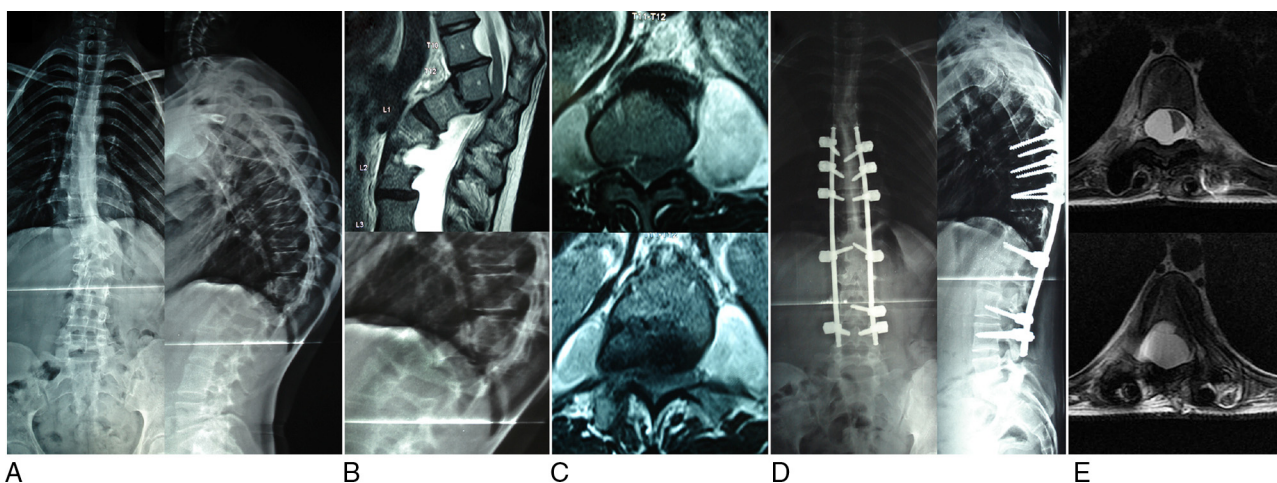
\* A paciente não ficava de pé antes da cirurgia. CS e LL A foram medidas em decúbito. IS A e EVS A não foram medidos.

**Tabela 2 – Complicações**

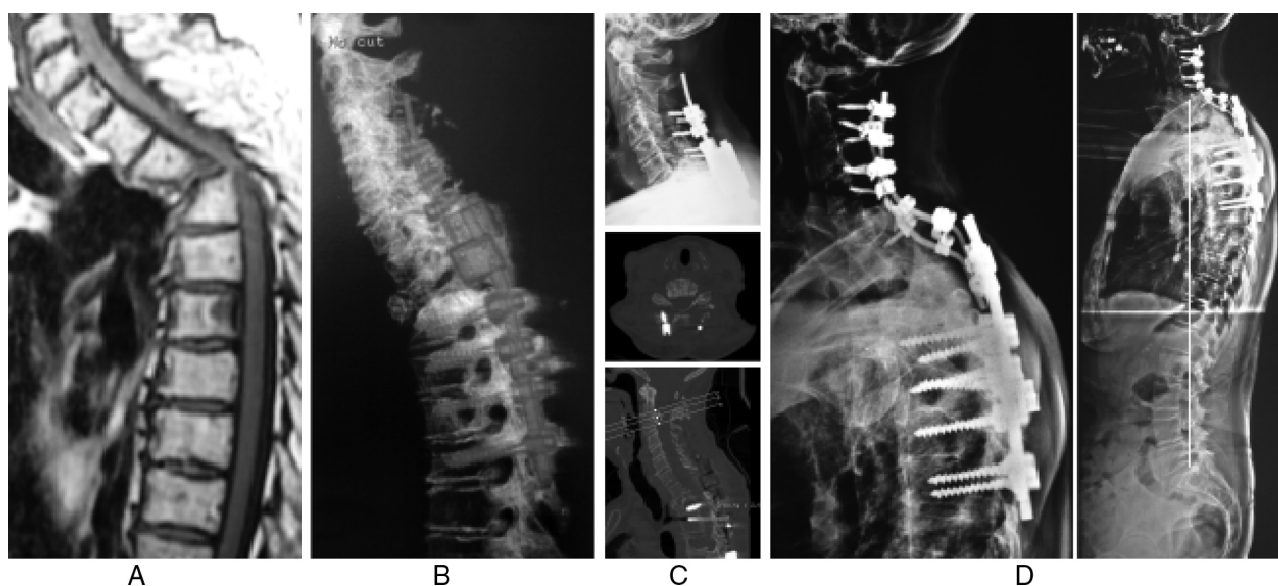
Caso	Clínicas precoces	Cirúrgicas precoces	Cirúrgicas tardias	Reoperações	Sequelas
03		Infecção profunda		Curativo cirúrgico	
06		Fratura de T12			Perda de correção
08		Pullout cervical		Revisão da fixação	
09		Lesão medular	Cisto aracnoide	Ressecção do cisto	Paraparesia espástica
10	Crise tireóidea				
11	TEP	Fratura de L4			Perda de correção

pelo menos 75 mmHg, relaxar a correção e, se os potenciais não retornarem em seguida, remover as hastes e desfazer a correção, tentar novamente com outra estratégia após o retorno dos potenciais.<sup>15</sup> O caso de déficit neurológico da presente série não foi relacionado à correção da deformidade, ocorreu durante a ressecção óssea feita por via transdural no caso de neurofibromatose, com o paciente monitorado. Complicações mecânicas são mais comuns do que as neurológicas, uma vez que a deformidade cifótica tem uma tendência natural de progressão e a sobrecarga da instrumentação não é rara, especialmente quando não há normalização do equilíbrio sagital. Em alguns casos o paciente parece acostumado com a posição anteriorizada do tronco e a projeção da cabeça, busca esse tipo de postura mesmo após a correção da deformidade, o que sugere a existência de algum mecanismo neurológico ou proprioceptivo com influência na habilidade individual de manter o equilíbrio do corpo.<sup>6</sup> As complicações mecânicas mais descritas são a pseudartrose, as falhas da instrumentação e a perda de correção com o tempo. A incidência de pseudartrose na literatura varia de 0 a 5%<sup>5,18,19</sup> e as falhas de instrumentação ocorrem em até 8% dos casos, geralmente relacionadas com correção insuficiente, osteoporose ou falta de suporte anterior nas VPT.<sup>7,9,19</sup> Nessa série não ocorreu caso de pseudartrose, apenas um paciente foi acompanhado por menos de um ano. Houve três complicações mecânicas precoces, um arrancamento de parafusos (caso 8, [fig. 4](#)) e duas

fraturas da vértebra inferior instrumentada, ambas relacionadas com osteoporose. O primeiro caso foi uma fixação de T5 a T12, ocorreu fratura por insuficiência em T12. A perda de correção foi pequena e o resultado clínico satisfatório, decidiu-se não reabordar. Após esse caso, a conduta do grupo foi modificada e a definição dos níveis de fixação distal passou a ser feita incluindo o primeiro nível em lordose, como preconizado no tratamento da cifose de Scheuermann.<sup>20</sup> No segundo caso houve uma fratura de L4 com repercussão significativa no equilíbrio sagital e no resultado funcional, mas a paciente não foi reoperada por haver contraindicação clínica (caso 11, [fig. 5](#)). Com exceção desses dois casos de fratura, não houve perda de correção significativa durante o acompanhamento. Essa manutenção da correção com o passar do tempo nos casos não complicados foi observada na maioria das séries.<sup>8,10,11,17,21</sup> Como não existem valores absolutos para definição de cifose normal, os parâmetros importantes na avaliação das correções são a redução da cifose angular e a restauração do equilíbrio sagital.<sup>22</sup> Nessa série, apenas os dois casos de cifose juncional, que tinham fixações antigas de T10 ao sacro, apresentavam descompensação sagital significativa. Isso se deve a dois fatores: primeiro, o mais poderoso mecanismo espinopélvico de compensação sagital é o ajuste da lordose lombar,<sup>23,24</sup> lesões que não comprometem a mobilidade lombar são mais facilmente equilibradas; segundo, por uma questão de trigonometria, quanto mais alto



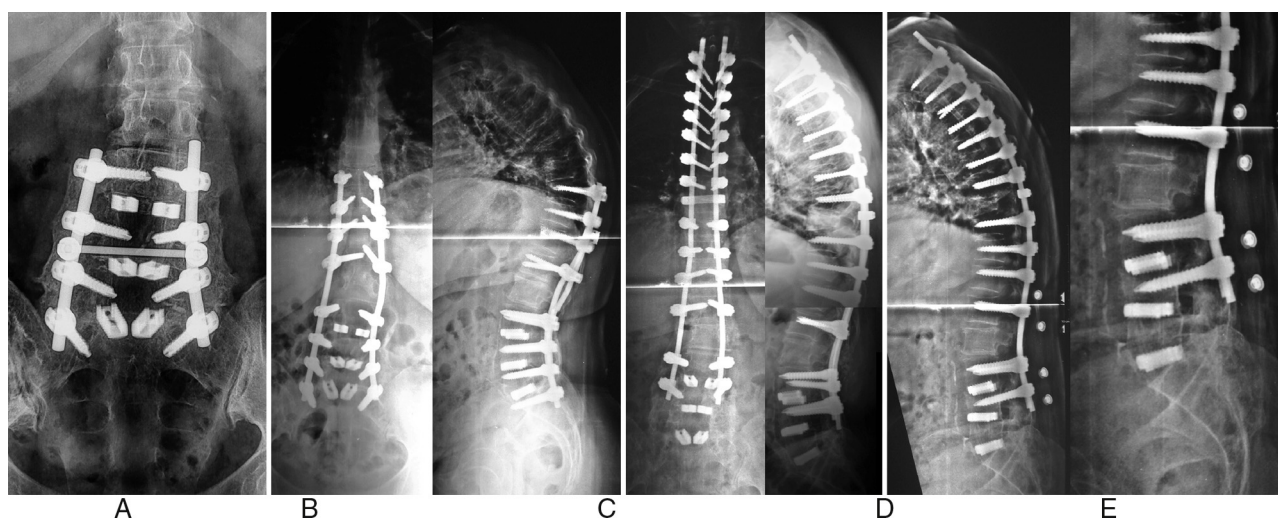
**Figura 3 – Cifoescoliose por neurofibromatose displásica, com rotação de 90 graus de T11 sobre T12, com compressão medular. Paciente apenas com hiperreflexia dos MMII, mas restrita ao leito pela dor. (A) RX panorâmico. (B) RM e RX focalizado que mostram a deformidade angular, com cifose T10-T12 de 90° e compressão medular. (C) RM que mostra a extensão das meningoceles ao redor da deformidade angular e leva à abordagem transdural. (D) RX pós-operatório, que mostra boa correção da deformidade. (E) RM sete meses após a cirurgia inicial, que mostra cisto aracnoide na extremidade superior da instrumentação, dois níveis acima da VPT, com compressão e deslocamento importantes da medula. A paciente apresentou paraparesia espástica rapidamente progressiva, que permaneceu mesmo após a cirurgia do cisto (caso 9).**



**Figura 4 – Cifose angular por fratura patológica de T3 após tratamento de mieloma múltiplo. Paciente paraparética com força grau III. (A) Aspecto inicial na ressonância magnética, com cifose T2-T4 de 70° e compressão medular. (B) Tomografia pós-operatória, que mostra boa correção da deformidade. (C) Radiografia e tomografia feitas após a alta, devido a aumento súbito da dor cervical. Os exames mostram arrancamento dos parafusos das massas laterais cervicais, com pequena perda de correção. (D) Aspecto final após nova abordagem, na qual os parafusos dorsais foram mantidos e os implantes cervicais substituídos, com extensão da fixação até C2. A radiografia em ortostase mostra a linha de prumo de C7 exatamente sobre o aspecto posterior do platô do sacro (caso 8).**

o nível da cifose angular, menor seu impacto no equilíbrio sagital global, por estar mais afastado da base.<sup>25</sup> Em ambos os casos houve melhoria do eixo vertebral sagital (EVS), sem normalização completa. Nos casos osteotomias lombares para

correção de desequilíbrio sagital, Rose et al.<sup>26</sup> concluíram que a combinação  $IP + CD-LL \leq 45^\circ$  tem um valor preditivo de 91% para manutenção do equilíbrio sagital até dois anos após a cirurgia. Na coluna dorsal esse princípio não parece ser válido,



**Figura 5 – Artrodese L3-S1 havia mais de 10 anos, evoluiu com estenose L2-L3 e extensão da fixação para T10 havia três anos, desenvolveu cifose juncional progressiva. (A) RX que mostra a consolidação da artrodese antiga. (B) Extensão da fixação até T10, com desenvolvimento de cifose juncional. (C) RX pós-operatório que mostra extensão da fixação até T2 e OSP de T9, com boa correção da cifose. Como o segmento lombar estava firmemente consolidado e havia 12 pontos de ancoragem distais à osteotomia, foi decidido fixar apenas até L4. (D) RX de 60 dias após a cirurgia que mostra perda da lordose lombar e desequilíbrio sagital. A paciente impulsionou o tronco ao se levantar de uma cadeira baixa e sentiu um estalo na região lombar. (E) Detalhe do RX, que mostra acunhamento de L4 e retificação lombar. Como a paciente apresentou tromboembolismo pulmonar no pós-operatório e estava anticoagulada, além de outros problemas clínicos, decidiu-se mantê-la com colete e observar a evolução (caso 11).**

pois a perda de equilíbrio que ocorre com o tempo se deve principalmente à progressão da cifose dorsal, é mais notada em casos nos quais o nível superior instrumentado está abaixo de T5.<sup>26</sup> Na presente série, apenas 50% dos pacientes preencheram esse critério e mesmo assim não houve perda de correção.

### Considerações finais

Mesmo que sejam procedimentos complexos, agressivos e sujeitos a complicações, as osteotomias com ressecção das três colunas se mostraram bastante eficazes e suficientemente seguras para correção de deformidades sagitais rígidas. Devido à gravidade desse tipo de deformidade, nos parece que as osteotomias têm o uso altamente justificado em seu tratamento.

### Conflitos de interesse

Os autores declaram não haver conflitos de interesse.

### REFERÊNCIAS

- Gokce A, Ozturkmen Y, Mutlu S, Caniklioglu M. Spinal osteotomy: correcting sagittal balance in tuberculous spondylitis. *J Spinal Disord Tech.* 2008;21(7):484-8.
- Bridwell KH. Decision making regarding smith-petersen vs. pedicle subtraction osteotomy vs. vertebral column resection for spinal deformity. *Spine (Phila Pa 1976).* 2006;31(19):S171-8.
- Costa RJF, Carelli LE, Barcellos ALL, Araújo Junior AEP, Schettino LCV. Correção das deformidades sagitais fixas pela técnica de osteotomia de subtração pedicular (PSO). *Coluna/Columna.* 2011;10(2):139-43.
- Li F, Sagi HC, Liu B, Yuan HA. Comparative evaluation of single-level closing-wedge vertebral osteotomies for the correction of fixed kyphotic deformity of the lumbar spine. A cadaveric study. *Spine (Phila Pa 1976).* 2001;26(21):2385-91.
- Shimode M, Kojima T, Sowa K. Spinal wedge osteotomy by a single posterior approach for correction of severe and rigid kyphosis or kyphoscoliosis. *Spine (Phila Pa 1976).* 2002;27(20):2260-7.
- Chang KW, Cheng CW, Chen HC, Chang KI, Chen TC. Closing-opening wedge osteotomy for the treatment of sagittal imbalance. *Spine (Phila Pa 1976).* 2008;33(13):1470-7.
- O'shaughnessy BA, Kuklo TR, Hsieh PC, Yang BP, Koski TR, Ondra SL. Thoracic pedicle subtraction osteotomy for fixed sagittal spinal deformity. *Spine (Phila Pa 1976).* 2009;34(26):2893-9.
- Lehmer SM, Keppler L, Biscup RS, Enker P, Miller SD, Steffee AD. Posterior transvertebral osteotomy for adult thoracolumbar kyphosis. *Spine (Phila Pa 1976).* 1994;19(18):2060-7.
- Rajasekaran S, Vijay K, Shetty AP. Single-stage closing-opening wedge osteotomy of spine to correct severe post-tubercular kyphotic deformities of the spine: a 3-year follow-up of 17 patients. *Eur Spine J.* 2010;19(4):583-92.
- Kawahara N, Tomita K, Baba H, Kobayashi T, Fujita T, Murakami H. Closing-opening wedge osteotomy to correct angular kyphotic deformity by a single posterior approach. *Spine (Phila Pa 1976).* 2001;26(4):391-402.
- Tomita K, Kawahara N, Baba H, Tsuchiya H, Fujita T, Toribatake Y. Total em bloc spondylectomy. A new surgical technique for primary malignant vertebral tumors. *Spine (Phila Pa 1976).* 1997;22(3):324-33.
- Gertzbein SD, Harris MB. Wedge osteotomy for the correction of post-traumatic kyphosis. A new technique and a report of three cases. *Spine (Phila Pa 1976).* 1992;17(3):374-9.
- Buchowski JM, Bridwell KH, Lenke LG, Kuhns CA, Lehman RA Jr, Kim YJ, et al. Neurologic complications of lumbar pedicle subtraction osteotomy: a 10-year assessment. *Spine (Phila Pa 1976).* 2007;32(20):2245-52.
- Chunguang Z, Limin L, Rigao C, Yueming S, Hao L, Qingquan K, et al. Surgical treatment of kyphosis in children in healed stages of spinal tuberculosis. *J Pediatr Orthop.* 2010;30(3):271-6.
- Cheh G, Lenke LG, Padberg AM, Kim YJ, Daubs MD, Kuhns C, et al. Loss of spinal cord monitoring signals in children during thoracic kyphosis correction with spinal osteotomy: why does it occur and what should you do? *Spine (Phila Pa 1976).* 2008;33(10):1093-9.
- Bakaloudis G, Lolli F, Di Silvestre M, Gregg T, Astolfi S, Martikos K, et al. Thoracic pedicle subtraction osteotomy in the treatment of severe pediatric deformities. *Eur Spine J.* 2011;20 Suppl 1:S95-104.
- Lenke LG, Sides BA, Koester LA, Hensley M, Blanke KM. Vertebral column resection for the treatment of severe spinal deformity. *Clin Orthop Relat Res.* 2010;468(3):687-99.
- Smith JA. Adult deformity - Management of sagittal plane deformity in revision adult spine surgery. *Contemp Spine Surg.* 2002;3(2):9-18.
- Suk SI, Kim JH, Lee SM, Chung ER, Lee JH. Anterior-posterior surgery versus posterior closing wedge osteotomy in posttraumatic kyphosis with neurologic compromised osteoporotic fracture. *Spine (Phila Pa 1976).* 2003;28(18):2170-5.
- Herrero CFPS, Porto MA, Barbosa MHN, Defino HLA. Osteotomias segmentares múltiplas para a correção da cifose. *Rev Bras Ortop.* 2009;44(6):513-8.
- Suk SI, Kim JH, Kim WJ, Lee SM, Chung ER, Nah KH. Posterior vertebral column resection for severe spinal deformities. *Spine (Phila Pa 1976).* 2002;27(21):2374-82.
- Winter RB, Lonstein JE, Denis F. Sagittal spinal alignment: the true measurement, norms, and description of correction for thoracic kyphosis. *J Spinal Disord Tech.* 2009;22(5):311-4.
- Lafage V, Schwab F, Skalli W, Hawkinson N, Gagey PM, Ondra S, et al. Standing balance and sagittal plane spinal deformity: analysis of spinopelvic and gravity line parameters. *Spine (Phila Pa 1976).* 2008;33(14):1572-8.
- Schwab F, Lafage V, Boyce R, Skalli W, Farcy JP. Gravity line analysis in adult volunteers: age-related correlation with spinal parameters, pelvic parameters, and foot position. *Spine (Phila Pa 1976).* 2006;31(25):E959-67.
- Ondra SL, Marzouk S, Koski T, Silva F, Salehi S. Mathematical calculation of pedicle subtraction osteotomy size to allow precision correction of fixed sagittal deformity. *Spine (Phila Pa 1976).* 2006;31(25):E973-9.
- Rose PS, Bridwell KH, Lenke LG, Cronen GA, Mulconrey DS, Buchowski JM, et al. Role of pelvic incidence, thoracic kyphosis, and patient factors on sagittal plane correction following pedicle subtraction osteotomy. *Spine (Phila Pa 1976).* 2009;34(8):785-91.