

Avaliação imuno-histoquímica da rota Hedgehog como potencial fator prognóstico no carcinoma hepatocelular

Immunohistochemical Evaluation of the Hedgehog Route as a Potential Prognostic Factor in Hepatocellular Carcinoma

João Paulo Imperes Lira¹; Jesus Junior Faria Rosa¹; Ronniel Morais Albuquerque¹; Thiago Almeida Pereira²; Paula Vieira Teixeira Vidigal¹

¹ Departamento de Patologia, Faculdade de Medicina, Universidade Federal de Minas Gerais, MG, Brasil.

² Stanford University Medical School, Instituto de Biologia de Células-Tronco e Medicina Regenerativa, Brasil.

RESUMO

Introdução: O carcinoma hepatocelular (CHC) é a neoplasia maligna primária mais comum no fígado. O CHC se desenvolve gradualmente a partir de múltiplos estágios que controlam a proliferação e a apoptose. Na hepatocarcinogênese, múltiplas vias de sinalização já foram descritas, como a via Hedgehog (Hh). No entanto, poucos estudos investigaram a expressão de proteínas Hh como um potencial fator prognóstico no CHC humano. Este estudo teve como objetivo investigar a expressão da proteína Shh no CHC e correlacionar com características prognósticas clínicas e morfológicas do tumor.

Métodos: A expressão imuno-histoquímica da proteína Shh em tumor e parênquima cirrótico foi realizada em 36 amostras de CHC de pacientes submetidos a transplante hepático no Hospital das Clínicas - UFMG. Correlação entre a expressão e etiologia do tumor Shh, número de nódulos, tamanho dos nódulos, níveis de proteína alfa-feto (AFP), pontuação MELD, diferenciação tumoral e invasão vascular foram realizadas.

Resultados: Em nosso estudo, a marcação da proteína Shh aumentou gradualmente do parênquima normal para o cirrótico e neoplásico. Grau de diferenciação tumoral e invasão vascular foram correlacionados com alta expressão da proteína Shh ($p = 0,014$ e $p = 0,003$, respectivamente). As demais variáveis não apresentaram correlação estatisticamente significativa com a marcação de Shh.

Conclusão: A via Hedgehog tem importância na hepatocarcinogênese. O estudo imuno-histoquímico da via de sinalização Hh pode ter um papel promissor como fator prognóstico para CHC, principalmente devido à correlação positiva entre a expressão de Shh e o grau de diferenciação tumoral e invasão vascular.

Palavras-chave: carcinoma; hepatocelular; prognóstico; proteínas de ouriço; imuno-histoquímica.

ABSTRACT

Introduction: Hepatocellular carcinoma (HCC) is the most common primary malignant neoplasm in the liver. HCC develops gradually from multiple stages that control proliferation and apoptosis. In hepatocarcinogenesis, multiple signaling pathways were already described, such as the Hedgehog pathway (Hh). However, few studies have investigated the expression of Hh proteins as a potential prognostic factor in human HCC. This study aimed to investigate the expression of the Shh protein in HCC and to correlate with clinical and morphological prognostic characteristics of the tumor.

Methods: Immunohistochemical expression of Shh protein in tumor and cirrhotic parenchyma was performed in 36 HCC samples from patients who underwent liver transplantation at Clinical Hospital - UFMG. Correlation between the Shh tumor expression and etiology, number of nodules, size of the nodules, levels of alpha-fetus-protein (AFP), MELD score, tumor differentiation, and vascular invasion were performed.

Results: In our study, Shh protein labeling gradually increased from the normal to the cirrhotic and neoplastic parenchyma. Degree of tumor differentiation and vascular invasion were correlated with high Shh protein expression ($p = 0.014$ and $p = 0.003$, respectively). The other variables did not show a statistically significant correlation with Shh labeling.

Conclusion: Hedgehog pathway has importance in hepatocarcinogenesis. The immunohistochemical study of the Hh signaling pathway may have a promising role as a prognostic factor for HCC, especially due to the positive correlation between the Shh expression and the degree of tumor differentiation and invasion vascular.

Key words: carcinoma; hepatocellular; prognosis; hedgehog Proteins; immunohistochemistry.

INTRODUÇÃO

O Carcinoma Hepatocelular (CHC) é a neoplasia maligna primária mais comum no fígado. Segundo estimativas da Organização Mundial da Saúde (OMS), em 2018, os CHCs foram responsáveis por 4,7% dos novos casos de câncer em todo o mundo, com uma taxa de mortalidade de 8,2% [1]. Sua etiologia primária ainda reside nas infecções virais crônicas pelos vírus da hepatite B e da hepatite C (HBV e HCV, respectivamente), responsáveis por aproximadamente 85% dos casos. No entanto, a importância de outras etiologias está surgindo, como a esteato-hepatite não alcoólica (EHNA) [2]. Em geral, o fator de risco mais significativo para o desenvolvimento dessa neoplasia é a presença de cirrose hepática [3].

O CHC se desenvolve lenta e gradualmente a partir de múltiplos estágios que controlam a proliferação e a apoptose [4,5]. Diante de uma etiopatogenia ainda pouco compreendida, vias de sinalização relacionadas à hepatocarcinogênese têm sido objeto de estudos em andamento [6]. Múltiplas vias de sinalização que regulam a proliferação celular, angiogênese e invasão vascular podem estar alteradas no CHC. Destaca-se a via de sinalização Hedgehog (Hh), que é ativada em diversas neoplasias [7].

A ativação da via Hh é iniciada pela conexão de um dos ligantes Hedgehog (Sonic hedgehog (Shh), Indian hedgehog (Ihh) e Desert hedgehog (Dhh)) ao receptor transmembranar Patched (PTCH). O receptor PTCH, quando não estimulado, atua como supressor tumoral, inibindo a proto-oncoproteína Smoothed (SMO). Após a ligação do fator estimulante, o SMO é liberado e migra para o núcleo, ativando genes de proliferação

celular, como o oncogene-1 associado ao glioma (GLI1) [8]. A via Hedgehog está exposta a diversas formas de regulação, como as proteínas Glipicano-3 (GPC3) e Hedgehog Interacting Protein (Hhip), importantes reguladores negativos [9,10].

No fígado adulto saudável, a via Hh é quiescente devido à baixa produção de seus ligantes estimulantes (Shh, Ihh e Dhh) e à alta expressão de seus reguladores negativos (Hhip) [11]. No entanto, na lesão hepática aguda ou crônica, vários tipos de células no parênquima começam a produzir ligantes Shh e/ou Ihh [12]. Além disso, há uma redução na expressão de reguladores negativos [13]. Assim, esse desequilíbrio entre os fatores estimulantes e inibitórios cria um microambiente para a transcrição de genes de proliferação e diferenciação.

Huang et al. demonstraram níveis elevados de proteína Shh em amostras de HCCneoplasia [14]. Chan et al. mostraram que, além da estimulação das vias proliferativas, a hiperexpressão da proteína Shh poderia induzir a glicólise, aumentando a produção de ATP e lactato, que podem ser utilizados como fonte de energia para o crescimento tumoral [15]. Em modelos animais de CHC, o aumento da expressão proteica de Shh já foi demonstrado por meio de marcadores imuno-histoquímicos [16].

Na literatura científica, estudos indicam que a via Hh desempenha um papel fundamental no desenvolvimento e capacidade de invasão vascular do CHC [17]. No entanto, a importância clínica da ativação da via Hh em pacientes com CHC ainda não está clara. A hiperatividade de Shh tem sido associada a mau prognóstico em câncer de próstata, colorretal e pancreático [18-20]. Em modelos animais, houve associação direta entre o nível de marcação da proteína Shh e o grau de diferenciação

tumoral [16], fator prognóstico no CHC. No entanto, poucos estudos investigaram a relação entre a expressão de proteínas na via Shh como um potencial fator prognóstico no CHC humano.

Este estudo teve como objetivo investigar a expressão da proteína sinalizadora Shh em peças cirúrgicas com CHC de pacientes submetidos a transplante hepático e correlacionar a expressão de Shh com as características prognósticas clínicas e morfológicas do tumor [21]: diferenciação tumoral, presença de invasão vascular, nível de alfa-fetoproteína, escore MELD, etiologia do tumor, número de nódulos e tamanho do nódulo.

MATERIAL E MÉTODOS

Foram avaliadas 36 amostras de espécimes cirúrgicos de transplante hepático realizados no Instituto Alfa de Gastroenterologia do Hospital das Clínicas (HC) da Universidade Federal de Minas Gerais (UFMG) entre os anos de 2003 e 2015. Além disso, as lâminas arquivadas foram revisadas para escolher os blocos mais representativos de carcinoma hepatocelular. O estudo foi aprovado pelo Comitê de Ética em Pesquisa da UFMG em 20/09/2017, sob o número de registro CAAE: 71206617.8.0000.5149.

Todos os casos analisados neste estudo tiveram seus prontuários revisados para correlacionar os achados imuno-histoquímicos com os dados clínicos, laboratoriais e morfológicos. Além disso, foram coletados dados sobre o perfil laboratorial mais recente, a etiologia dos tumores e as características morfológicas da lesão. O escore MELD (modelo para doença hepática terminal) foi recalculado retrospectivamente a partir de dados de creatinina sérica, bilirrubina sérica total e International Normalized Ratio (INR), desconsiderando o escore adicional recebido no caso de um paciente com CHC clinicamente detectado.

Foram selecionadas as lâminas histológicas mais representativas de cada caso. Amostras de hepatocarcinoma foram submetidas à imuno-histoquímica com o anticorpo anti-Shh (EPITOMICS 1843-1) na concentração de 1:1000. Dois patologistas determinaram o grau de imunorreatividade semiquantitativamente com base na porcentagem de células citoplasmáticas positivas por campo e no intensidade da coloração citoplasmática à microscopia de luz (H-score), conforme estabelecido na literatura [22]. O escore H de positividade final foi classificado em ausente, fraco, moderado e forte.

A avaliação do patologista foi independente e não foi realizado teste de concordância para este estudo. A análise estatística foi realizada no programa Minitab, versão 18.9.1. A correlação dos dados foi realizada por meio do teste de associação qui-

quadrado. Valores de $p < 0,05$ foram considerados estatisticamente significantes. O odds ratio (Odds Ratio) foi calculado para dados com significância estatística para quantificar essa associação.

RESULTADOS

Dados clínicos e morfológicos: Todos os 36 casos de CHC do presente estudo foram obtidos de fígado cirrótico, sendo 16 (44,4%) com hepatite alcoólica como doença de base, 14 casos (38,9%) de hepatite C crônica e 6 casos (16,7%) de cirrose criptogênica. Em relação aos dados laboratoriais, o nível sérico de alfafetoproteína (AFP) foi identificado em apenas 23 casos, com mediana de 5,5 ng/mL. Os valores de pontuação MELD recalculados foram obtidos para 28 dos 36 pacientes. A mediana do MELD dos casos analisados foi de 15 pontos. A Tabela 1 mostra os dados clínicos e laboratoriais dos pacientes estudados.

TABELA 1 - Distribuição da Etiologia da cirrose e dados laboratoriais dos pacientes submetidos ao transplante de fígado no HC-UFMG entre 2003 e 2015

Etiologia da cirrose e dados laboratoriais	Distribuição
Etiologia	n (%)
Etanol	16 (44.4)
HCV	14 (38.9)
Criptogênico	6 (16.7)
Dados laboratoriais:	Mediana (min-max)
ALT (U/L)	48.0 (11.0 - 275.0)
AST (U/L)	53.0 (20.6 - 177.0)
BT (mg/dL)	2.15 (0.6 - 8.7)
RNI	1.49 (0.99 - 2.51)
Creatinina (mg/dL)	0.89 (0.4 - 3.0)
AFP (ng/ml) *	n (%)
<10	17 (73.9)
> 10	6 (26.1)
MELD **	n (%)
<20	22 (78.6)
> 20	6 (21.4)

Fonte: Autores. *n=23 casos. ** n=28 casos.

HCV: vírus da hepatite C; ALT: Alanina transaminase; AST: Aspartato transaminase; BT: bilirrubina total; RNI: Razão normalizada internacional; AFP: alfa-fetoproteína; MELD: Modelo de doença hepática terminal.

O número de nódulos encontrados nos espécimes de tecido variou de 1 a 10 por paciente, com mediana de 2. Quanto ao tamanho dos nódulos, houve variação de 1,0 a 5,2 cm, sendo 2,75 cm a mediana. Quanto ao grau de diferenciação tumoral, 27 (75%) casos foram classificados como de baixo grau (8 grau I e 19 grau II), e 9 casos (25%) foram classificados como alto grau (7 grau III e 2 grau IV). O HE detectou invasão vascular em 12 (33,3%) casos, estando ausente em 24 (66,7%) casos. A Tabela 2 resume os dados morfológicos dos pacientes estudados.

Análise imuno-histoquímica: Em nosso estudo, encontramos

o seguinte padrão de coloração imuno-histoquímica: nenhum dos hepatócitos normais apresentou marcação da proteína Shh; no parênquima cirrótico peritumoral, encontramos 17 marcadores de proteína Shh fracos e três moderados; e no parênquima tumoral HCC, encontramos oito marcações fracas, dez moderadas e duas intensas da proteína Shh. A coloração ausente/fraca foi predominante no parênquima cirrótico, e o parênquima neoplásico apresentou marcação mais moderada/forte. A Figura 1(a) mostra um exemplo de marcação citoplasmática para a proteína Shh no fígado normal, e a Figura 1(b) ilustra a expressão de Shh cirrótica e tumoral por imuno-histoquímica.

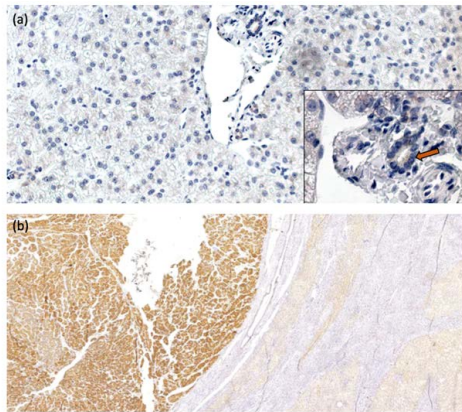


FIGURA 1 – Imunoexpressão de Shh em (a) fígado normal, a proteína Shh é marcada apenas em colangiócitos (seta), aumento de 200x e 600x; (b) área tumoral (esquerda, marcação forte) com arquitetura pseudoacinar e nódulos cirróticos adjacentes (direita, marcação moderada), aumento de 40x.

TABELA 2 - Análise morfológica de 36 casos de CHC oriundos de transplante de fígado realizado no HC-UFGM no período de 2003 a 2015

Análise morfológica do CHC	n (%)
Número de nós	
Único	18 (50)
Múltiplos	18 (50)
Tamanho do nó	
> 2.0 cm	29 (80.6)
<2.0 cm	7 (19.4)
Invasão vascular	
Presente	12 (33.3)
Ausente	24 (66.7)
Grau de diferenciação *	
Grau baixo (I/II)	27 (75)
Grau alto (III/IV)	9 (25)

Fonte: Autores. * De acordo com a pontuação de Edmonson-Steiner. CHC: Carcinoma hepatocelular

A análise estatística permitiu estabelecer que as proporções da marcação da proteína Shh não são homogêneas, sendo a marcação moderada/forte mais associada ao tecido tumoral ($p = 0,009$), conforme mostrado na Tabela 3.

Correlação entre os escores imuno-histoquímicos e os dados clínicos/morfológicos: O objetivo principal de nosso estudo

foi avaliar a correlação entre a expressão da proteína Shh e os marcadores clínicos, laboratoriais e morfológicos do CHC. Em relação aos níveis séricos de alfa-fetoproteína, não houve correlação entre níveis séricos maiores ou menores que dez ng/ml e a expressão de Shh no tumor ($p = 0,526$). Não foi verificada correlação entre a expressão de Shh em amostras tumorais e um escore MELD maior ou menor que 20 ($p = 0,291$). Não houve correlação significativa entre a expressão da proteína Shh e os parâmetros de etiologia ($p = 0,227$), número de nódulos ($p = 0,157$) e tamanho dos nódulos ($p = 0,551$), conforme apresentado na Tabela 4.

A análise do escore imuno-histoquímico tumoral do marcador da proteína Shh mostrou correlação estatística com

TABELA 3 - Correlação entre o escore imuno-histoquímico da proteína Shh no parênquima cirrótico e tumoral em CHC de transplante de fígado realizado no HC-UFGM no período de 2003 a 2015

Shh Pontuação imuno-histoquímica	Parênquima		p
	Cirrótico n (%)	Tumor n (%)	
Ausente / Fraco	33 (91.7)	24 (66.7)	0.009
Moderado / Forte	3 (8.3)	12 (33.3)	

Fonte: Autores. CHC: Carcinoma hepatocelular

TABELA 4 - Correlação entre o escore imuno-histoquímico da proteína Shh no parênquima tumoral e a Etiologia, Número de nódulos, Tamanho dos nódulos, Níveis de proteína alfa-feto (AFP) e MELD em CHC de transplante de fígado realizado no HC-UFGM no período entre 2003 e 2015

Variáveis	Shh Escore imuno-histoquímico		P
	Ausente / Fraco n (%)	Moderado / Forte n (%)	
Etiologia			0.227
Viral	11 (30,6)	3 (8.3)	
Não viral	13 (36.1)	9 (25)	
Número de nódulos			0.157
Único	14 (38.9)	4 (11.1)	
Múltiplos	10 (27.8)	8 (22.2)	
Tamanho do nó			0.551
<2.0 cm	4 (11.1)	3 (8.3)	
> 2.0 cm	20 (55,6)	9 (25)	
Nível de AFP *			0.526
<10 mg/dL	11 (48)	6 (26)	
> 10 mg/dL	3 (13)	3 (13)	
pontuação MELD **			0.291
<20	16 (57.1)	6 (21.4)	
> 20	3 (10.75)	3 (10.75)	

Fonte: Autores. *n = 23 casos. ** n = 28 casos. CHC: Carcinoma hepatocelular; AFP: alfa-fetoproteína; MELD: Modelo de doença hepática terminal.

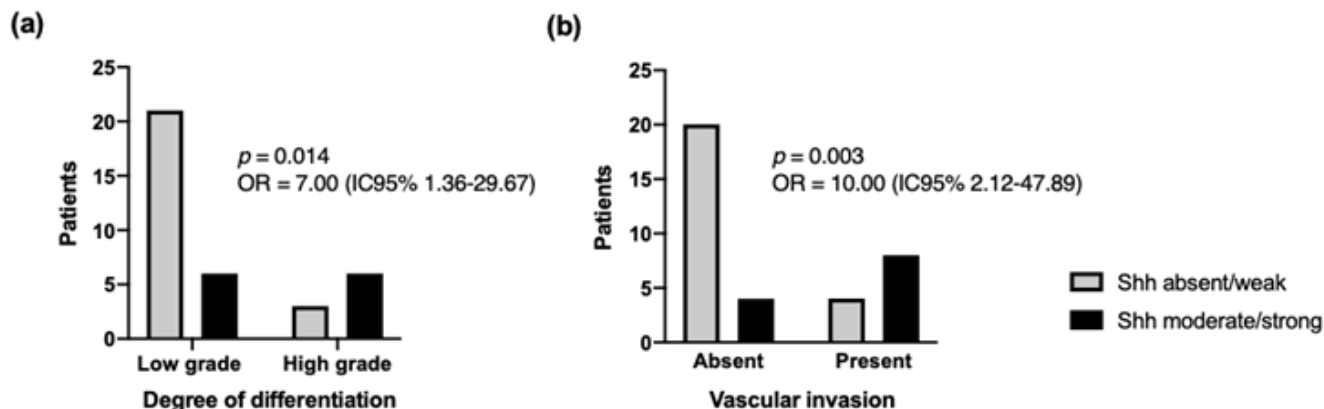


FIGURA 2 – Correlação entre o escore imuno-histoquímico da proteína Shh no parênquima tumoral e (a) grau de diferenciação e (b) invasão vascular em CHC de transplante de fígado realizado no HC-UFMG no período de 2003-2015. Análise pelo Teste Qui-Quadrado; Valores de $p < 0,005$ foram considerados estatisticamente significantes.

o grau de diferenciação tumoral [$p = 0,014$; OR = 7,00 (IC95% 1,36-29,67)], conforme mostrado na Figura 2(a). Dos 27 casos de baixo grau (GI/GII), 21 (77,8%) apresentaram marcação ausente/fraca. Por outro lado, das nove amostras de alto grau (GIII/GIV), 6 (66,7%) obtiveram marcação moderada/forte.

Também houve correlação significativa entre a expressão da proteína Shh tumoral e a presença de invasão vascular [$p=0,003$; OR=10,00 (IC95% 2,12-47,89)]. Do total de 24 casos em que não houve identificação de invasão vascular, 20 (83,3%) tiveram marcação ausente/fraca e tal. Por outro lado, 8 (66,7%) dos 12 casos com invasão apresentaram coloração moderada/forte, conforme Figura 2(b).

DISCUSSÃO

O CHC é alvo de diversos estudos que buscam avaliar características clínico-morfológicas e associá-las a critérios prognósticos para essa neoplasia. No presente estudo, avaliamos a expressão da proteína Shh em peças cirúrgicas com CHC em pacientes submetidos a transplante hepático para correlacioná-la com as características clínicas e prognósticas já estabelecidas para este tumor. Este estudo encontrou uma correlação positiva entre a expressão da proteína Shh e o grau de diferenciação tumoral e invasão vascular.

Huang et al. demonstraram níveis elevados de proteína Shh em amostras de CHC [14], achado que aponta para a importância de componentes da via Hh na hepatocarcinogênese. Observamos um nível expressivo de imunomarcagem Shh no parênquima tumoral, identificado em 55,5% das 36 amostras analisadas. Esses achados concordam com os demonstrados por Xie et al., nos quais a ativação da via Hh, incluindo a detecção de Shh, foi observada em 59,2% das amostras de CHC por técnicas de hibridização in

situ e PCR em tempo real [23]. A detecção de Shh no parênquima cirrótico adjacente foi observada na minoria dos casos no estudo de Xie et al.. Entretanto, observamos que 55,5% dos casos apresentavam marcação, no mínimo fraca, no parênquima cirrótico peritumoral. Essa diferença pode ser explicada pelo fato de que, no estudo de Xie et al., não houve descrição se a área adjacente analisada era de fígado normal ou cirrótico.

Em nosso estudo, a marcação da proteína Shh estava ausente em amostras normais de fígado. A marcação na cirrose adjacente foi significativamente mais fraca do que a observada nas células neoplásicas, que esteve mais associada à marcação moderada/forte ($p = 0,009$). Como a cirrose é um conhecido fator de risco para CHC, essa expressão progressiva de Shh sugere que essa proteína pode ser um fator crítico no processo de hepatocarcinogênese. Como mecanismo, podemos propor uma maior produção da proteína Shh nas células tumorais em contraste com o parênquima adjacente, ou uma modulação mais efetiva da Shh, através de seus inibidores, no parênquima não neoplásico [9]. Para confirmar essas hipóteses, estudos adicionais utilizando fatores de transcrição são necessários.

Em relação à etiologia da cirrose hepática peritumoral, alguns estudos já demonstraram que a expressão da via de sinalização Hh está aumentada em células infectadas pelos vírus da hepatite B e C [24,25]. Além de contribuir diretamente para o processo de fibrogênese nesses casos, a via Hh pode estar associada à hepatocarcinogênese [9]. Nosso estudo não encontrou correlação estatística entre o grau de expressão tumoral da proteína Shh e a etiologia da cirrose subjacente, viral ou não. Dentre as limitações observadas neste estudo, destaca-se o pequeno número de casos, o que pode ter dificultado a avaliação global das correlações aqui propostas, principalmente a expressão da proteína Shh nas diferentes etiologias da doença hepática crônica de base.

O grau de diferenciação do CHC correlaciona-se com o comportamento mais agressivo da neoplasia e, conseqüentemente, um pior prognóstico. Segundo estudo realizado por Tamura et al., o grau histológico de diferenciação tumoral isoladamente pode representar um fator prognóstico independente, uma vez que tumores de baixo grau apresentam sobrevida de três anos em pacientes com nódulos de tamanhos variados quando comparados a pacientes com lesões de alto grau [26]. Estudos demonstraram uma correlação entre os níveis de coloração imuno-histoquímica de Shh e o grau de diferenciação tumoral em HCCs utilizando modelos experimentais in vivo [16,27]. No entanto, estudos com amostras humanas não mostraram relevância estatística ao correlacionar a ativação de fatores transcricionais, como o GLI-1, com o grau de diferenciação tumoral [14,28]. Neste estudo, obtivemos uma correlação positiva ($p = 0,014$) entre o grau de marcação tumoral forte/moderada de Shh e tumores considerados de alto grau. A secreção tumoral de Shh induz, por meio de sinalização parácrina dependente de ligante, a ativação da via glicolítica em miofibroblastos adjacentes, levando à produção de ATP e lactato [15]. Esses elementos poderiam ser utilizados como fonte de energia pelo tumor, justificando o comportamento biológico mais proliferativo e, portanto, mais agressivo em situações onde há aumento da expressão da proteína Shh.

A presença de invasão vascular também é um critério valioso usado para o estadiamento do CHC [21]. Não encontramos nenhum outro trabalho na literatura que avalie a correlação entre a presença de invasão vascular e a intensidade de marcação de componentes da via de sinalização Shh. Obtivemos uma correlação estatisticamente válida ($p = 0,003$) ao correlacionar esses dois parâmetros. Esta associação, juntamente com a observada com o grau de diferenciação tumoral, permite-nos propor a possibilidade de que o nível de marcação citoplasmática de Shh possa ser considerado um fator prognóstico associado ao pior comportamento tumoral. Foram modestos, dado o pequeno número de casos. Grandes estudos são necessários para concluir a relevância prognóstica da imunocoloração de SHH.

O nível de alfa-fetoproteína é considerado um dos principais marcadores para o estadiamento do CHC [29-31]. Os casos aqui avaliados apresentaram mediana inferior (5,5 ng/mL) quando comparados aos tipicamente observados na literatura para pacientes com CHC, geralmente acima de 100 ng/mL [29,30]. Nosso estudo não encontrou correlação entre a imunexpressão do tumor Shh e níveis séricos de AFP maiores que dez ng/mL ($p = 0,526$). Sicklick et al., da mesma forma, não encontraram correlação entre os níveis de AFP e marcadores da via de

sinalização Hedgehog, como PTCH e SMOH [32]. No entanto, observamos que pacientes com AFP menor que 10 estavam mais associados à imunomarcagem ausente/fraca para Shh (48%), sem significância estatística. Vale ressaltar que durante a revisão dos prontuários eletrônicos, apenas 23 pacientes dos 36 estudados possuíam registro dos níveis séricos de AFP, o que, associado ao fato de o tamanho do tumor que possibilita o transplante ser pequeno (critérios de Milão), pode ter contribuído para não obtermos correlações significativas.

Assim como os demais estudos já realizados, não obtivemos uma boa correlação estatística ao analisar o grau de expressão de Shh no parênquima tumoral com o tamanho da lesão dominante e multiplicidade de nódulos [14,26-28,34]. Este é o primeiro estudo que avaliou a relação entre o escore MELD e a expressão da proteína Shh. Não foi observada correlação entre a expressão de Shh em amostras de tumor e a pontuação MELD.

Dentre as limitações observadas neste estudo, destaca-se que a avaliação da via de sinalização foi realizada apenas pela imunomarcagem para o ligante Shh. Ren et al. mostraram que a expressão do fator de transcrição GLI-1 é um melhor marcador, diretamente associado ao pior prognóstico do CHC [34]. Portanto, seria essencial avaliar a expressão de GLI-1 em amostras de carcinoma hepatocelular e sua correlação com parâmetros clínicos e morfológicos, como os utilizados neste trabalho. No entanto, devemos enfatizar que para analisar a expressão dos componentes da via de sinalização do hedgehog é necessário o uso de técnicas de RT-PCR, que, apesar de precisas, são caras e inviáveis na maioria dos serviços brasileiros. A técnica imuno-histoquímica é mais viável para ser incorporada às rotinas de pesquisa, diagnóstico e prognóstico do CHC na maioria dos laboratórios.

CONCLUSÃO

O estudo imuno-histoquímico da via de sinalização Hh, através da marcação da proteína Shh, pode ter um papel promissor como fator prognóstico para CHC no futuro, principalmente devido à correlação positiva entre a expressão da proteína Shh e o grau de diferenciação tumoral e invasão vascular. Em suma, conclui-se que a via Hedgehog pode ter importância nos mecanismos patogênicos do carcinoma hepatocelular e abre perspectivas para o estudo de seus componentes como forma de avaliação prognóstica.

Agradecimentos: Os autores expressam sinceros agradecimentos à Sra. Fernanda Césari.


REFERÊNCIAS

1. Bray F, Ferlay J, Soerjomataram I, et al. Estatísticas globais de câncer 2018: estimativas GLOBOCAN de incidência e mortalidade em todo o mundo para 36 cânceres em 185 países. *CA Câncer J Clin.* 2018; 68 (6): 394-424.
2. A Sherif Z. O aumento da prevalência de doença hepática gordurosa não alcoólica e carcinoma hepatocelular. *Doença hepática gordurosa não alcoólica - uma atualização.* 2010.
3. Boseman FT, Carneiro F, Hruban RH, et al. Classificação da Organização Mundial de Saúde de Tumores do Aparelho Digestivo. 4. Lyon: IARC. Tumores do fígado e ductos biliares intra-hepáticos. 2010; 195-262.
4. Roskams T, Kojiro M. Patologia do Carcinoma Hepatocelular precoce: Diagnóstico convencional e molecular. *Semin Fígado Dis.* 2010; 30(1): 17-25.
5. Shin JW, Chung YH. Terapia alvo molecular para carcinoma hepatocelular: atual e futuro. *Mundial J Gastroenterol.* 2013; 19(37): 6144-55.
6. Hoshida Y. Classificação molecular e novos alvos no carcinoma hepatocelular: avanços recentes. *Semin Fígado Dis.* 2010; 30(1): 35-51.
7. Moeni A. Vias de Sinalização Emergentes no Carcinoma Hepatocelular. *Câncer de fígado.* 2012; 1(2): 83-93.
8. Teglung S, Tofgard R. Hedgehog além de meduloblastoma e carcinoma basocelular. *Biochim Biophys Acta.* 2010; 1805(2): 181-208.
9. Chuang PT, McMahon AP. Sinalização de Hedgehog de vertebrados modulada por indução de uma proteína de ligação a Hedgehog. *Natureza.* 1999; 397(6720): 617-21.
10. Capurro MI. O Glypican-3 inibe a sinalização do Hedgehog durante o desenvolvimento, competindo com o patched pela ligação do Hedgehog. *Célula Dev.* 2008; 14(5): 700-11.
11. Omenetti A. Hedgehog sinalização no fígado. *J Hepatol.* 2011; 54(2): 366-73.
12. Machado MV, Diehl AM. Sinalização do ouriço na fisiopatologia do fígado. *J Hepatol.* 2018; 68 (3): 550-62.
13. Michelotti GA, Xie G, Swiderska M, et al. Smoothed é um regulador mestre do reparo do fígado adulto. *J Clin Invest.* 2013; 123(6): 2380-94.
14. Huang S. Ativação da via hedgehog em carcinomas hepatocelulares humanos. *Carcinogênese.* 2006; 27(7): 1334-40.
15. Chan IS, Guy CD, Chen Y, et al. A sinalização do ouriço parácrino conduz as alterações metabólicas no carcinoma hepatocelular. *Câncer Res.* 2012; 72(24): 6344-50.
16. A via de sinalização Cai H. Sonic hedgehog medeia o desenvolvimento de carcinoma hepatocelular. *Tumor Biol.* 2016; 16: 5463-6.
17. Rodríguez- Perálvarez M, Luong TV, et al. Uma revisão sistemática da invasão microvascular no carcinoma hepatocelular: variabilidade diagnóstica e prognóstica. *Ann Surg Oncol.* 2013; 20: 325-39.
18. Fan L, Pepicelli CV, Dibble CC, et al. A sinalização Hedgehog promove o crescimento do tumor de xenoinxerto de próstata. *Endocrinologia.* 2004; 145(8): 3961-70.
19. Thayer S, di Magliano, M Heiser, P. et al. O ouriço é um mediador precoce e tardio da tumorigênese do câncer de pâncreas. *Natureza.* 2003; 425(6960): 851-6.
20. Varnat F, Duquet A, Malerba M. Células epiteliais de câncer de cólon humano abrigam sinalização HEDGEHOG-GLI ativa que é essencial para o crescimento tumoral, recorrência, metástase e sobrevivência e expansão de células-tronco. *EMBO Mol Med.* 2009; 1(6-7): 338-51.
21. Amin MB, Edge SB, Greene FL, et al. Manual de Estadiamento do Câncer da AJCC. 8ª edição. Nova York: Springer. 2017.
22. Chen L, Shi Y, Jiang C, et al. Expressão e papel prognóstico de pan-Ras, Raf-1, pMEK1 e pERK1/2 em pacientes com carcinoma hepatocelular. *Eur J Surg Oncol.* 2011; 37(6): 513-20.
23. Xie J. Ativação da via hedgehog em carcinomas hepatocelulares humanos. *Carcinogênese.* 2006; 27(7): 1334-40.
24. O bloqueio da sinalização de Feitelson M. Hedgehog retarda a hepatocarcinogênese induzida pela proteína X (HBx) do vírus da hepatite B. *Câncer Res.* 2012; 72(22): 5912-20.
25. Choi S. A regulação positiva da via Hedgehog está associada à permissividade celular para a replicação do vírus da hepatite C. *Hepatologia.* 2011; 54(5): 1580-90.
26. Tamura S, Kato T, Berho M, et al. Impacto do grau histológico do carcinoma hepatocelular no resultado do transplante hepático. *Arch Surg.* 2001; 136(1): 25-30.
27. Kumari R, Tripathy A. A conexão molecular da heterogeneidade histopatológica no carcinoma hepatocelular: Um papel das vias de sinalização Wnt e Hedgehog. *PLoS Um.* 2018; 13 (12): e0208194.
28. Chun HW, Hong R. Significado das proteínas associadas à via hedgehog Gli-1 e Gli-2 e as proteínas associadas à transição epitelial-mesenquimal Twist e E-caderina no carcinoma hepatocelular. *Oncol Lett.* 2016; 12(3): 1753-62.
29. Ataide EC, Machado RR, Ribeiro MBC, et al. Correlação do nível de alfa-fetoproteína, taxa de sobrevida e recorrência tumoral em pacientes submetidos a transplante hepático. *Arq Bras Cir Dig.* 2011; 24: 43-47.
30. Forner A, Reig M, Bruix J. Alfa-fetoproteína para diagnóstico de carcinoma hepatocelular: a morte de uma estrela brilhante. *Gastroenterologia.*

2009; 137(1): 26-9.

31. Hirata K. Papéis prognósticos da α -fetoproteína pré-operatória e des- γ -carboxi protrombina em pacientes com carcinoma hepatocelular. *Mundial J Gastroenterol.* 2015; 21(16): 4933-45.
32. Jason K. Sicklick, Yin- Xiong Li, et al. Desregulação da via Hedgehog na hepatocarcinogênese humana. *Carcinogênese.* 2006; 27(4): 748-57.
33. Cucchetti A, Ercolani G, Vivarelli M, et al. Impacto do modelo para o escore de doença hepática terminal (MELD) no prognóstico após hepatectomia por carcinoma hepatocelular na cirrose. *Transplante de Fígado* 2006; 12(6): 966-71.
34. Ren J, Jia J, Yan-Hua Y, et al. A ativação da via de sinalização sonic hedgehog é um preditor de prognóstico potencial independente em pacientes com carcinoma hepatocelular humano. *Chin J Câncer Res.* 2012; 24(4): 323-31.

AUTOR CORRESPONDENTE

Paula Vieira Teixeira Vidigal  0000-0002-7003-5159
pvidigal@medicina.ufmg.br



This is an open-access article distributed under the terms of the Creative Commons Attribution License.