

Discectomia lombar transforaminal: estudo quantitativo em cadáveres

Transforaminal lumbar discectomy: quantitative study in cadavers

Discectomía lumbar transforaminal: estudio cuantitativo en cadáveres

Emiliano Neves Vialle¹

Luiz Roberto Gomes Vialle¹

Maurício Santos Gusmão²

Túlio Albuquerque de Moura Rangel²

Ruben Cardenas Moron²

Sérgio Rocha³

Antônio Bernardo de Queiroz Krieger⁴

Guilherme Moreira⁵

RESUMO

Objetivo: avaliar a eficácia da discectomia lombar por via transforaminal, de modo quantitativo, em estudo experimental com cadáveres. **Métodos:** este estudo utilizou cinco cadáveres humanos frescos, submetidos à discectomia pela via de acesso pósterolateral nos níveis L3-L4 e L4-L5, visando remover a maior quantidade de material discal possível. Uma abordagem anterior complementar, expondo os mesmos discos intervertebrais, permitiu a remoção do material discal remanescente, para posterior comparação. **Resultados:** em L3-L4, a remoção transforaminal do disco obteve, em média, 48% do volume total, e em L4-L5, cerca de 38%. **Conclusão:** apesar de segura e de fácil realização, a via transforaminal não é tão eficaz quanto à via anterior na remoção do disco intervertebral.

ABSTRACT

Objective: to evaluate the quantitative efficacy of transforaminal lumbar discectomy, through a cadaver study. **Methods:** this study used five fresh human cadavers, that underwent L3-L4 and L4-L5 posterolateral discectomy, aiming to remove as much disc material as possible. After that, the remaining disc material was removed through an anterior approach, for further comparison. **Results:** in L3-L4, transforaminal discectomy allowed the removal of 48% of disc volume, and in L4-L5, 38%. **Conclusion:** although safe and relatively easy to perform, the transforaminal approach does not allow complete discectomy.

RESUMEN

Objetivo: evaluar la eficacia de la discectomía lumbar por vía transforaminal, de modo cuantitativo, en un estudio experimental con cadáveres. **Métodos:** este estudio utilizó cinco cadáveres humanos frescos, sometidos a discectomía por vía de acceso posterolateral en los niveles L3-L4 y L4-L5, visando remover la mayor cantidad de material discal posible. Un abordaje anterior complementar, exponiendo los mismos discos intervertebrales, permitió la remoción del material discal remanente, para posterior comparación. **Resultados:** en L3-L4, la remoción transforaminal del disco obtuvo en promedio 48% del volumen total y en L4-L5, cerca del 38%. **Conclusión:** aunque segura y de fácil realización, la vía transforaminal no es tan eficaz como la vía anterior en la remoción del disco intervertebral.

Trabalho realizado no Laboratório de Anatomia Humana da Pontifícia Universidade Católica do Paraná – PUC-PR – Curitiba (PR), Brasil.

¹Membro do Grupo de Cirurgia da Coluna do Hospital Universitário Cajuru da Pontifícia Universidade Católica do Paraná – PUC-PR – Curitiba (PR), Brasil.

²Estagiário em Cirurgia de Coluna, AOSpine Latin America – AOSLA – Hospital Universitário Cajuru da Pontifícia Universidade Católica do Paraná – PUC-PR – Curitiba (PR), Brasil.

³Departamento de Anatomia, Curso de Medicina da Pontifícia Universidade Católica do Paraná – PUC-PR – Curitiba (PR), Brasil.

⁴Médico Residente do Serviço de Ortopedia do Hospital Universitário Cajuru da Pontifícia Universidade Católica do Paraná – PUC-PR – Curitiba (PR), Brasil.

⁵Acadêmico de Medicina da Pontifícia Universidade Católica do Paraná – PUC-PR – Curitiba (PR), Brasil.

Não há conflitos de interesse

DESCRIPTORES: Coluna vertebral; Deslocamento do disco intervertebral; Procedimentos ortopédicos/métodos; Discotomia/métodos; Cadáver

KEYWORDS: Spine; Intervertebral disc displacement; Orthopedic procedures/methods; Discectomy/methods; Cadaver

DESCRIPTORES: Columna vertebral; Desplazamiento del disco intervertebral; Procedimientos ortopédicos/métodos; Discectomía/métodos; Cadáver

INTRODUÇÃO

Apesar de diversas estruturas provocarem dor lombar, acredita-se que a degeneração do disco intervertebral seja a causa mais comum de lombalgia. A identificação da origem da dor é fundamental para planejar o tratamento. Para ajudar no diagnóstico, podem ser utilizados os recursos de radiografias dinâmicas, ressonância magnética e, inclusive, procedimentos invasivos, tal como a discografia lombar¹.

Uma vez que o disco intervertebral foi identificado como fonte primária da dor, seria lógico afirmar que a sua remoção e a estabilização do segmento resolveriam a dor do paciente. Um dispositivo intersomático seria responsável por manter a altura e o alinhamento do segmento de onde o disco foi removido e, para tanto, várias opções estão disponíveis, como enxertos ósseos e espaçadores sintéticos. Esta estabilização intersomática pode ser realizada pela via posterior, tanto pela linha média como pela via póstero-lateral ou pela via anterior.

A via posterior tem a vantagem de ser mais familiar ao cirurgião de coluna e evitar complicações da via anterior, como lesões vasculares, ejaculação retrógrada e aderências abdominais; entretanto, tem como desvantagens maior morbidade e maior taxa de complicações, incluindo lesões durais, lesão neural, sangramento excessivo, fibrose epidural e aracnoidite^{2,3}. Outras desvantagens incluem a dificuldade para completa remoção discal e preparação adequada da placa vertebral quando não há visualização do espaço discal na íntegra. Há evidência experimental de que a persistência de material discal residual é um fator para desenvolvimento de pseudoartrose^{4,7}.

A artrodese lombar por via anterior tem como vantagens a preservação da musculatura posterior, preservação do canal vertebral, sem retração dural ou radicular, e maior facilidade de remoção discal e preparação da placa vertebral para artrodese.

Atualmente, técnicas minimamente invasivas passaram a utilizar a abordagem transforaminal para acessar o disco intervertebral por via posterior sem violar o canal vertebral, opção que teoricamente evita os riscos da via anterior, preserva a musculatura paravertebral (por utilizar a abordagem póstero-lateral), e que pode ser realizada de um lado apenas. Não há, entretanto, estudos que demonstrem a eficácia dessa abordagem em esvaziar o espaço intervertebral, criando um ambiente propício à consolidação óssea.

O objetivo deste estudo foi quantificar o volume de disco intervertebral removido pela via transforaminal.

MÉTODOS

Neste estudo, foram utilizados cinco cadáveres humanos frescos do Laboratório de Anatomia Humana da Pontifícia

Universidade Católica do Paraná (PUC-PR), com idade aproximada de 40 anos, e que foram submetidos à discectomia lombar pela via transforaminal nos níveis L3-L4 e L4-L5. O espaço discal L5-S1 não foi incluído no estudo, pois, para expor este nível pela via transforaminal, há, em alguns casos, necessidade de osteotomia da asa do sacro, com dano excessivo ao espécime anatómico.

Os cadáveres foram posicionados em decúbito ventral, e o processo transverso de L4 foi exposto por abordagem póstero-lateral⁸ unilateral esquerda, identificação dos níveis L3-L4 e L4-L5 por meio da palpação da asa do sacro, processo transverso de L5 e de L4. O espaço intertransverso cranial e caudal a L4 foi dissecado, e os espaços discais foram expostos, com remoção do terço externo da faceta articular (Figura 1). O ânulo fibroso foi incisado, com abertura de uma janela retangular e remoção do conteúdo discal, utilizando pinças de disco e curetas anguladas, projetadas para discectomia transforaminal (Figura 2). Uma vez que não fosse possível remover mais material discal, o cadáver era reposicionado em decúbito dorsal e submetido a um acesso anterior, com exposição do corpo vertebral de L4, abertura do ânulo fibroso dos discos L3-L4 e L4-L5, e remoção de todo o material discal residual por meio de visão direta.

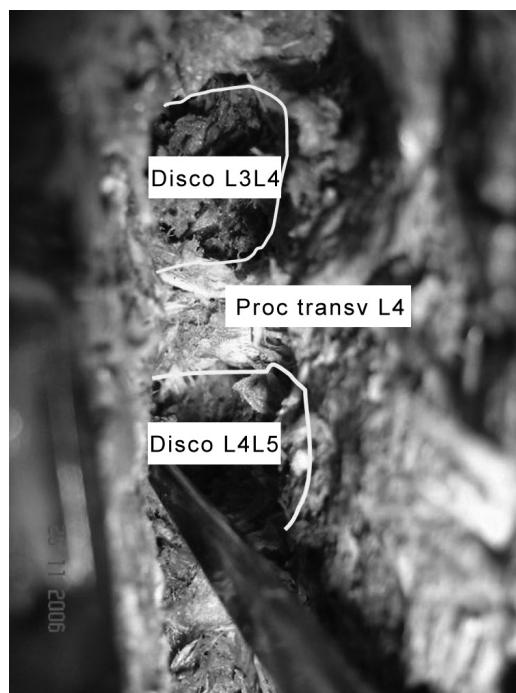


Figura 1
Acesso póstero-lateral de Wiltse evidenciando processo transverso de L4 e colocação de um probe no espaço discal L3-L4.



Figura 2
Remoção do material discal remanescente L3-L4 e L4-L5 pela via anterior.

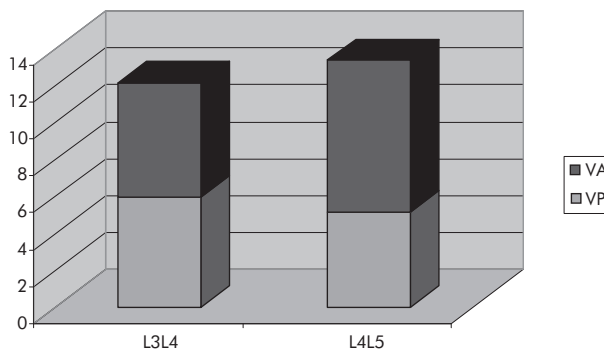


Figura 4
Distribuição do resultado da discectomia pelas vias transforaminal posterior (VP) e anterior (VA) dos cinco cadáveres.

Em cada nível, todo material discal removido pela via posterior foi pesado e, posteriormente, foi realizada pesagem do material discal removido pela via anterior (Figura 3).

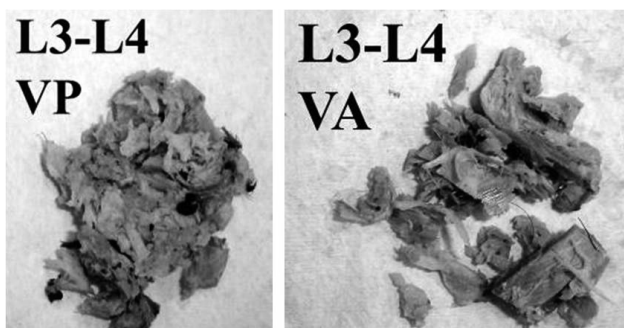


Figura 3
Imagem do disco removido L3-L4 pelas vias posterior (VP) e anterior (VA).

RESULTADOS

No disco L3-L4, o material removido pela via transforaminal pesou, em média, 5,94 g (48,85% do total); o material residual, removido por via anterior, pesou 6,22 g (51,15% do total). No disco L4-L5, o tecido removido pela via transforaminal pesou 5,18 g, em média (38,77% do total) e, pela via anterior, 8,18 g (61,22% do total) (Tabela 1, Figura 4).

Material discal

Os autores evidenciaram, pela via anterior, que o tecido discal residual concentrava-se não apenas no lado oposto ao acesso, mas, principalmente, na região anterior do disco intervertebral.

TABELA 1 - Resultados da discectomia pelas vias transforaminal e anterior dos cinco cadáveres

N	L3-L4			L4-L5		
	VP	VA	Total	VP	VA	Total
1	4,1	2,2	6,3	2,2	5,5	7,7
2	5,1	7,1	12,2	6,1	10,1	16,2
3	5,6	8,6	14,2	6,9	10,1	17
4	7,5	7,7	15,2	3,8	8,7	12,5
5	7,4	5,5	12,9	6,9	6,5	13,4
Média	5,94	6,22	12,16	5,18	8,18	13,36
DP	1,48	2,51	3,47	2,09	2,10	3,67
%	48,85	51,15	100	38,78	61,22	100

N: número do cadáver; DP: desvio padrão; VP: via posterior transforaminal; VA: via anterior. Peso fornecido em gramas.

DISCUSSÃO

A doença degenerativa discal está relacionada à alteração da função biomecânica normal do complexo núcleo-ânulo e à presença de citocinas inflamatórias, resultando em lombalgia crônica. O tratamento cirúrgico de escolha para pacientes com falha do tratamento conservador tem se baseado em fusão lombar, entre muitos outros⁹.

Estudos recentes mostram melhores resultados dos pacientes com doença degenerativa discal submetidos à artrodese 360°, comparados aos submetidos à fusão posterior apenas, com maior taxa de fusão¹⁰⁻¹³ e satisfação pós-operatória¹⁴. Além disso, permite-se restaurar a altura discal, corrigindo e mantendo o alinhamento lombar, mesmo em pacientes com osteoporose. Entretanto, para realizar artrodese 360°, é necessária a remoção discal pela via posterior ou pósterolateral e colocação de um dispositivo ou enxerto ósseo no espaço intersomático, tendo o risco de pseudoartrose aumentado por conta de permanência de tecido discal no espaço⁴⁻⁷.

Baseado nestes fatos, houve, nos últimos anos, um incremento no número de artrodeses circunferenciais pela via posterior, usando a via transfacetária unilateral (TLIF) como acesso ao disco, e com menos complicações que a pósterolateral bilateral (PLIF). Nesse estudo, foi utilizada a via de acesso do TLIF para reproduzir no cadáver o que acontece *in vivo*.

Ao revisar a literatura científica atual, encontram-se poucos estudos que demonstrem correlação clínica associada ao percentual de remoção discal^{7,14,15}, e nenhum cita o percentual possível de remoção discal por essa via.

O único estudo que cita quantidade de material discal removível foi publicado por Fountas et al.¹⁵, em 2004, e correlaciona a quantidade de disco removível na dissecção subtotal lombar com resultados clínicos. No nível

L3-L4, removeu-se $1,8 \pm 1,2$ g e, no nível L4-L5, removeram-se $2,6 \pm 2,4$ g. Estes resultados são inferiores aos atingidos por este estudo.

Neste trabalho, evidenciou-se que mesmo realizando procedimentos em cadáver, em que não há sangramento ou riscos cirúrgicos *in vivo*, e utilizando-se pinças apropriadas, a taxa de material discal remanescente pela via transforaminal é muito grande. No nível L3-L4, restaram 51,2% do material discal no espaço e, no nível L4-L5, 61,2%.

Os autores observaram ainda que, pela abordagem com visão direta pela via anterior, as regiões mais anteriores e mais ao lado direito do espaço intersomático (contralateral ao acesso) apresentaram um volume maior de disco remanescente. Por outro lado, o acesso pósterolateral unilateral não facilita a remoção do disco.

Desta forma, em virtude da baixa taxa de remoção discal pela via transforaminal, os autores sugerem que, sempre que possível, a via anterior deve ser realizada para pacientes com patologia discogênica, a fim de diminuir o risco de pseudoartrose. Embora existam complicações relacionadas à abordagem anterior da coluna lombar, acredita-se que seu custo-benefício seja favorável frente aos resultados da via posterior.

CONCLUSÃO

Os autores concluem que o percentual de disco intervertebral lombar removível pela via pósterolateral no cadáver é de $\pm 48,8\%$, no nível L3-L4, e de $\pm 38,7\%$, no nível L4-L5.

AGRADECIMENTOS

Os autores agradecem à empresa Synthes Brasil pelo empréstimo do material para realizar as dissecções, e aos funcionários do Departamento de Anatomia da PUC-PR, pelo auxílio nas dissecções.

REFERÊNCIAS

- Katz JN. Lumbar disc disorders and low-back pain: socioeconomic factors and consequences. *J Bone Joint Surg Am.* 2006;88 Suppl2:21-4.
- Lin PM, Cautilli RA, Joyce MF. Posterior lumbar interbody fusion. *Clin Orthop Relat Res.* 1983;(180):154-68.
- Wetzel FT, LaRocca H. The failed posterior lumbar interbody fusion. *Spine.* 1991;16(7):839-45.
- Li H, Laursen M, Lind M, Sun C, Bünger C. The influence of human intervertebral disc tissue on the metabolism of osteoblast-like cells. *Acta Orthop Scand.* 2000;71(5):503-7.
- Li H, Zou X, Laursen M, Egund N, Lind M, Bünger C. The influence of intervertebral disc tissue on anterior spinal interbody fusion: an experimental study on pigs. *Eur Spine J.* 2002;11(5):476-81.
- Proubasta IR, Vallvé EQ, Aquilar LF, Villanueva CL, Iglesias JJ. Intraoperative antepulsion of a fusion cage in posterior lumbar interbody fusion: a case report and review of the literature. *Spine.* 2002;27(17):E399-402.
- Uzi EA, Dabby D, Tolessa E, Finkelstein JA. Early retropulsion of titanium-threaded cages after posterior lumbar interbody fusion: a report of two cases. *Spine.* 2001;26(9):1073-5. Comment in: *Spine.* 2001;26(23):2638-40.
- Vialle R, Wicart P, Drain O, Dubousset J, Court C. The Wiltse paraspinous approach to the lumbar spine revisited: an anatomic study. *Clin Orthop Relat Res.* 2006;445:175-80.
- Levin DA, Bendo JA, Quirno M, Errico T, Goldstein J, Spivak J. Comparative charge analysis of one- and two-level lumbar total disc arthroplasty versus circumferential lumbar fusion. *Spine.* 2007;32(25):2905-9.
- Yashiro K, Homma T, Hokari Y, Katsumi Y, Okumura H, Hirano A. The Steffe variable screw placement system using different methods of bone grafting. *Spine.* 1991;16(11):1329-34.
- Fritzell P, Hägg O, Wessberg P, Nordwall A; Swedish Lumbar Spine Study Group. Chronic low back pain and fusion: a comparison of three surgical techniques: a prospective multicenter randomized study from the Swedish lumbar spine study group. *Spine.* 2002;27(11):1131-41.

12. Wang JC, Mummaneni PV, Haid RW. Current treatment strategies for the painful lumbar motion segment: posterolateral fusion versus interbody fusion. *Spine*. 2005;30(16 Suppl):S33-43.
13. Brantigan JW, Neidre A, Toohey JS. The Lumbar I/F Cage for posterior lumbar interbody fusion with the variable screw placement system: 10-year results of a Food and Drug Administration clinical trial. *Spine J*. 2004;4(6):681-8.
14. Capanna AH, Capanna DM. Correlations of the amount of disc removed by percutaneous lumbar discectomy and clinical results. In: Mayer HM, Brock M, editors. *Percutaneous lumbar discectomy*. Berlin: Springer-Verlag; 1989. p.138-40.
15. Fountas KN, Kapsalaki EZ, Feltes CH, Smisson HF 3rd, Johnston KW, Vogel RL, et al. Correlation of the amount of disc removed in a lumbar microdiscectomy with long-term outcome. *Spine*. 2004;29(22):2521-4; discussion 2525-6.

Correspondência

Emiliano Neves Vialle
Rua Brigadeiro Franco, 979
CEP: 80430-210 – Curitiba (PR) Brasil
Fone/Fax: (41) 3223-7860
E-mail: emiliano@vialle.com.br
