

# Brown tumor in a patient with hyperparathyroidism secondary to chronic renal failure

## Tumor marrom em paciente com hiperparatireoidismo secundário à insuficiência renal crônica

Marlene Corrêa Pinto<sup>1</sup>, Scheila Maria Gambeta Sass<sup>2</sup>, Cláudia Paraguaçu Pupo Sampaio<sup>3</sup>, Danielle Salvatti Campos<sup>4</sup>

**Keywords:** hemodialysis, hyperparathyroidism, mandible, osteitis fibrosa cystica, tumor.

**Palavras-chave:** hemodiálise, hiperparatireoidismo, mandíbula, osteíte fibrosa cística, tumor.

### INTRODUÇÃO

O tumor marrom é uma lesão focal de células gigantes associada ao hiperparatireoidismo primário ou secundário, invasivo em alguns casos, mas sem potencial neoplásico<sup>1-3</sup>. Apesar de ser característica do hiperparatireoidismo primário, casos associados à insuficiência renal crônica (IRC) estão sendo relatados cada vez mais. Em pacientes com IRC, representa uma forma extrema de osteodistrofia<sup>2-4</sup>. É mais comum em ossos longos, costelas e pelve, mas pode ocorrer em qualquer osso, inclusive maxila e mandíbula, cujas lesões são raras<sup>5,6</sup>.

### APRESENTAÇÃO DO CASO

Paciente feminina, 37 anos, com queixa de aumento de volume doloroso maxilomandibular bilateral e intraoral. Iniciado há quatro meses como uma pequena lesão gengival tratada com curetagem pela odontologia, mas que evoluiu com aumento de volume progressivo. A paciente estava sendo submetida à hemodiálise há oito anos por IRC. Ao exame havia aumento de volume maxilomandibular bilateralmente,

maior à direita, com significativa extensão para palato (Figuras 1A e 1B).

Os exames laboratoriais mostravam elevados níveis de creatinina, ureia, fosfatase alcalina (1831.0 U/L) e paratormônio (PTH) de 1927.0 pg/ml (normal 12 a 72pg/mL). Os níveis de cálcio sérico total e iônico estavam diminuídos. A radiografia da face mostrava lesões císticas insuflantes maxilomandibular bilateralmente. À tomografia computadorizada da face havia uma lesão óssea difusa e heterogênea, com áreas líticas e aumento de volume multilobulado na maxila e mandíbula bilateralmente (Figura 1C). As glândulas paratireoides mostravam-se aumentadas na ecografia cervical. Os achados de hiperparatireoidismo confirmaram o diagnóstico de tumor marrom.

A paciente foi submetida à paratireoidectomia total, cujo anatomopatológico revelou a presença de adenoma. No sexto dia pós-operatório já se observava regressão importante do tumor (Figura 1D). Com 18 meses de follow-up o tumor permanece estável, mas não houve regressão adicional à observada nos primeiros dias de pós-operatório. O PTH atual é de 70.43 pg/mL com fosfatase alcalina de 190 U/L.

### DISCUSSÃO

O tumor marrom é uma forma de osteíte fibrosa cística, o estágio final do processo de remodelamento ósseo durante o hiperparatireoidismo primário ou secundário<sup>2</sup>. A lesão localiza-se em áreas de intensa reabsorção óssea e o defeito torna-se preenchido por tecido fibroelástico que deforma o osso e simula uma neoplasia<sup>1</sup>, devendo ser diferenciado de outros tumores ósseos da face como o tumor das células gigantes verdadeiro, granuloma de células gigantes e o cisto ósseo aneurismático<sup>6</sup>.

A hiperplasia das glândulas paratireoides pode estar presente em muitos pacientes com IRC. Já a ocorrência do tumor é uma complicação rara do hiperparatireoidismo secundário na IRC<sup>4</sup>, apesar de se observar cada vez mais sua ocorrência em virtude do aumento da sobrevida dos renais crônicos<sup>5</sup>.

A hipocalcemia, hiperfosfatemia e a deficiência de calcitriol são características da IRC e razões principais para aumento da secreção da PTH, causando alterações morfológicas das glândulas paratireoides<sup>4</sup>. O PTH altera a relação entre o cálcio intra e extracelular, aumentando a reabsorção óssea, diminuindo sua densidade e

levando ao depósito de cálcio nos tecidos moles. O PTH da paciente mostrava-se 26 vezes acima do normal, fosfatase alcalina elevada, cálcio diminuído e fosfato elevado, contribuindo para o quadro de osteodistrofia severa.

A ocorrência do tumor marrom é mais comum na mandíbula que na maxila e três vezes mais freqüente em mulheres acima de 50 anos. Os sintomas podem ser dor, edema duro, alteração da função do aparelho mastigatório, deformidade da aparência, como na paciente do caso, ou ser totalmente assintomático.

O controle do hiperparatireoidismo é a terapia de escolha. No hiperparatireoidismo primário e secundário por IRC é bem documentada a regressão ou o completo desaparecimento do tumor após paratireoidectomia, sendo considerada a única terapia correta por inúmeros autores<sup>2</sup>. O tratamento de escolha para a paciente foi paratireoidectomia total, com regressão do tumor já nos primeiros dias de pós-operatório.

### COMENTÁRIOS FINAIS

O tumor marrom maxilomandibular pode se desenvolver em pacientes com IRC e simular neoplasia óssea, devendo ser considerado no diagnóstico diferencial dos tumores ósseos desses pacientes. O controle do hiperparatireoidismo é mandatório e pode ser alcançado com paratireoidectomia total.

### REFERÊNCIAS BIBLIOGRÁFICAS

1. Lessa MM, Sakae FA, Tsuji RK, Filho BC, Voegels RL, Butugan O. Brown tumor of the facial bones: case report and literature review. *Ear Nose Throat J.* 2005;84(7):432-4.
2. Berek A, Casur Y, Firat P, Yordam N. Brown tumor as a complication of secondary hyperparathyroidism in severe long-lasting vitamin D deficiency rickets. *Eur J Pediatr.* 2000;159(12):70-3.
3. Cicconetti A, Matteini C, Piro FR. Differential diagnosis in a case of brown tumor caused by primary hyperparathyroidism. *Minerva Stomatol.* 1999;48(11):553-8.
4. Jeren-Strujic B, Rozman B, Lambasa S, Jeren T, Markovic M, Raos V. Secondary hyperparathyroidism and brown tumor in dialyzed patients. *Ren Fail.* 2001;23(2):279-86.
5. Dusunsel R, Guney E, de Gunduz Z, Poyrazoglu MH, Yigitbasi OG, Kontas O. Maxillary brown tumor caused by secondary hyperparathyroidism in a boy. *Pediatr Nephrol.* 2000;14(6):529-30.
6. Krause I, Eisenstein B, Davidovits M, Cleper R, Tobar A, Calderon S. Maxillomandibular brown tumor—a rare complication of chronic renal failure. *Pediatr Nephrol.* 2000;14(6):499-501.

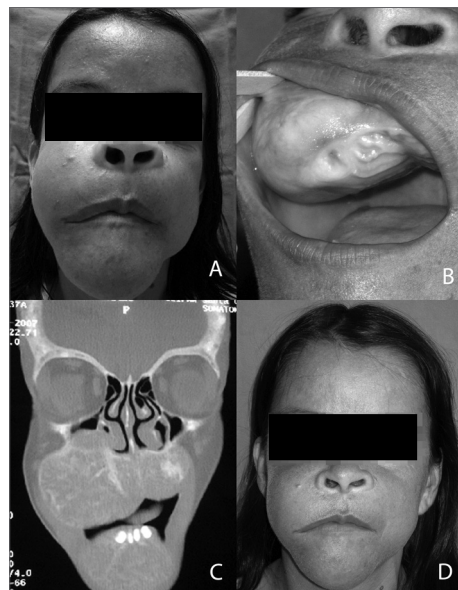


Figura 1. A: Assimetria facial causada pelo tumor marrom, B: Tumoração estendendo-se para o palato, C: Tomografia computadorizada coronal demonstrando tumor em maxila e mandíbula bilateralmente, D: Aspecto facial após paratireoidectomia.

<sup>1</sup> Médica otorrinolaringologista e Cirurgiã da Cabeça e Pescoço, Chefe do Serviço de Otorrinolaringologia da Santa Casa de Misericórdia de Curitiba, PR.

<sup>2</sup> Médica residente do serviço de Otorrinolaringologia da Santa Casa de Misericórdia de Curitiba.

<sup>3</sup> Médica residente do serviço de Otorrinolaringologia da Santa Casa de Misericórdia de Curitiba.

<sup>4</sup> Médica Otorrinolaringologista.

Irmandade da Santa Casa de Misericórdia de Curitiba - PR.

Endereço para correspondência: Scheila Sass - R. Dr. Pedrosa 264 302A Centro 80420-120 Curitiba PR.

Este artigo foi submetido no SGP (Sistema de Gestão de Publicações) da BJORL em 28 de agosto de 2007. cod. 4748.

Artigo aceito em 3 de setembro de 2007.