

Transplante de córnea no tratamento de ceratite micótica pós ceratotomia radial: relato de 3 casos

Penetrating keratoplasty in the treatment of fungal keratitis after radial keratotomy: report of 3 cases

Luciene Barbosa de Sousa ⁽¹⁾
Mônica Fialho Cronemberger ⁽²⁾
Mauro Campos ⁽³⁾
Walton Nosé ⁽³⁾

RESUMO

Os autores relatam 3 casos de transplante de córnea em olhos com ceratite micótica pós ceratotomia radial, com evolução satisfatória em um seguimento médio de 28 meses. Os agentes isolados foram *Fusarium solani*, *Acremonium spp* e *Aspergillus spp*. São lembrados alguns aspectos da cicatrização corneana bem como a importância do esclarecimento dos pacientes candidatos à ceratotomia radial quanto à possibilidade da ocorrência de complicações sérias no pós-operatório.

Palavras-chave: Ceratotomia radial; Infecção micótica; Transplante a quente.

INTRODUÇÃO

A ceratotomia radial (C.R.) é um procedimento cirúrgico onde são feitas incisões corneanas visando alterar sua curvatura e, conseqüentemente, modificar a miopia e o astigmatismo.

Foi descrita inicialmente por Sato ¹, modificada por Fyodorov e Durnev ² e em 1978, introduzida nos EUA por Bores ³. Desde então, a C.R. tem sido amplamente utilizada por vários oftalmologistas, apesar de ser ainda um procedimento controverso.

É importante lembrar que no caso de cirurgias refrativas onde o paciente apresenta uma correção óptica viável e a cirurgia é, na maioria das vezes, opcional, os parâmetros de segurança e previsibilidade de recuperação visual devem ser, obrigatoriamente, maiores. A ceratotomia radial pode acarretar uma série de complicações, podendo levar à incapacidade funcional. A ceratite infecciosa é uma das intercorrências mais sérias. Ela pode ocorrer precoce ou tardiamente pós cera-

tomia radial ^{14,15}. Entre os agentes infecciosos mais comumente descritos estão os coccus Gram positivos e bastonetes Gram negativos. Ao contrário das ceratites bacterianas, poucos casos de ceratite micótica pós C.R. têm sido reportados. Recentemente, foi descrito um caso de ceratite pós C.R. de aparecimento precoce onde o agente era *Candida parapsilosis* ¹⁸ e o tratamento clínico foi efetivo.

Relatamos aqui 3 casos de transplante de córnea por ceratite micótica, em olhos previamente submetidos à ceratotomia radial e sua evolução em um seguimento médio de 28 meses.

RELATO DOS CASOS

Caso 1

Paciente L.G.P., 26 anos, feminino, referia ter sido submetida à ceratotomia radial em ambos os olhos há 1 mês, tendo evoluído com dor, lacrimajamento e baixa de visão na segunda semana de pós-operatório. Referia ter feito uso de vários medicamentos e

⁽¹⁾ Pós-Graduada, em nível de mestrado, do Departamento de Oftalmologia da Escola Paulista de Medicina.
⁽²⁾ Residente do 3º ano do Departamento de Oftalmologia da Escola Paulista de Medicina.
⁽³⁾ Doutor em Oftalmologia. Chefe do Setor de Cirurgia Refrativa, Departamento de Oftalmologia da Escola Paulista de Medicina.

Endereço para correspondência: Rua Botucatu, 822
Vila Clementino - CEP: 04023-062 - São Paulo, SP.

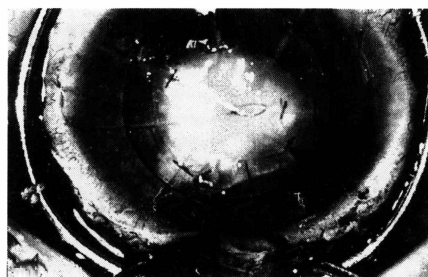


Figura 1 - Paciente 1: quadro pré-operatório, com abscesso corneano e ceratotomia radial.

ter sido submetida a nova cirurgia uma semana após o início do quadro. Ao exame ocular apresentava acuidade visual em olho direito (OD): 20/30 e olho esquerdo (OE): MM. À biomicroscopia apresentava OE com abscesso corneano central, atalampia, Seidel + e recobrimento conjuntival parcial (Fig. 1). Foi submetida à colheita de material corneano para pesquisa laboratorial, que demonstrou a presença de fungo filamentososo, posteriormente identificado como *Acremonium spp.* A paciente foi submetida a transplante (TX) de córnea à quente e o estudo histopatológico apresentava ceratite profunda supurativa com presença de fungos, próxima à incisão (Fig. 2). Seu seguimento foi feito com colírio de natamicina 5% a cada hora e ketoconazol 400 mg/dia, evoluindo sem intercorrências. No 18º mês de pós-operatório, apresentava em OE uma ceratometria 47,25 x 43,00 (108º), refração: - 10,50 DE = -5,00 DC (120º), botão claro, atingindo acuidade visual de 20/30.

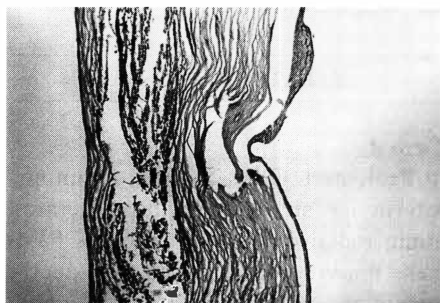


Figura 2 - Histopatológico demonstrando área de abscesso estromal sob uma incisão radial (Ácido periódico de Schiff, 150x).

Caso 2

Paciente A.P.F., 31 anos, masculino, referia ter sido submetido à cirurgia de C.R. em OD, há 1 mês. Chegou ao nosso serviço apresentando ao exame biomicroscópico: edema de córnea e abscesso central em 2 incisões. Foi realizado raspado corneano para exame laboratorial, que indicou presença de hifas, posteriormente identificadas como *Fusarium solani*. Foi iniciado tratamento com colírio de natamicina 5% aplicado a cada hora, ketoconazol 400mg/dia, via oral e cicloplegia. Após 10 dias de tratamento sem melhora clínica, foi realizado recobrimento conjuntival. Após 4 dias de evolução, apresentava ao exame biomicroscópico: necrose do recobrimento conjuntival e atalampia, sendo então submetido a TX a quente de córnea e mantido o tratamento com antimicótico por 40 dias. No 48º mês de pós-operatório de TX de córnea, apresentava botão claro, ceratometria de 43,75 x 42,75 (70º), refração: - 15,00 DE = -3,000 DC (55º), atingindo visão igual a 20/80.

Caso 3

Paciente R.F., 29 anos, feminino, referia ter sido submetida a cirurgia de ceratotomia radial em OD há 3 meses e meio. Relatava que 6 dias após cirurgia apresentou pequeno infiltrado corneano (S.I.C.), tendo usado medicamentos que não sabia referir sem melhora. Com 3 meses de pós-operatório foi submetida a nova cirurgia. Chegou ao nosso serviço apresentando AV em OD de movimentos de mãos e à biomicroscopia apresentava recobrimento conjuntival parcial, abscesso corneano extenso e hipópio. Foi submetido à colheita de material e biópsia corneana que revelaram a presença de infecção micótica, posteriormente identificada como por *Aspergillus sp.* O paciente foi, então, submetido a TX de córnea a quente e tratamento antimicótico com natamicina 5% e ketoconazol 400 mg/dia, por 45 dias

após a cirurgia. Paciente evoluiu sem intercorrências, apresentando no pós-operatório de 36 meses de OD, ceratometria: 43,25 x 45,50 (76º); refração: -11,75 DE = -2,50 DC (180º), botão claro, atingindo visão igual a 20/60.

DISCUSSÃO

A ceratotomia radial é um procedimento cirúrgico simples mas que pode apresentar inúmeras complicações. Apesar de grande maioria dos casos alcançar boa visão final, complicações mais sérias têm sido relatadas, podendo ocorrer no intra-operatório, no pós-operatório precoce ou tardio. Várias são as complicações descritas^{4,6,7,8,10,11,12}, mas, sem dúvida, a mais temida é a ceratite infecciosa^{4,5}.

Vários autores reportaram infecção bacteriana pós C.R.^{4,5,14,15}, com, a maioria, apresentando evolução favorável com tratamento clínico. Lewicky¹⁶ reportou 5 casos de ceratite bacteriana pós C.R. em estudo multicêntrico (24 cirurgiões) onde um evoluiu para TX. Robin⁵ descreveu 2 casos de ceratite por *Mycobacterium chelonae* onde 1 foi submetido a TX, com correção visual final de 20/40.

Em relação à cicatrização das incisões da C.R., sabe-se que ela ocorre da mesma maneira que qualquer outra incisão corneana. Nas primeiras 48 hs. ocorre formação de plug epitelial na incisão, que vai sendo substituído por fibroblastos nas próximas 2 semanas. Após 3 meses os fibroblastos desaparecem e uma incisão bem cicatrizada pode ser reconhecida pela alteração na membrana de Bowman e presença de maior número de ceratócitos na área.

As ceratites bacterianas e micóticas podem ocorrer precocemente após CR, por penetração no estroma através de uma área desepitelizada, ou tardiamente, provavelmente pelo contínuo re-modelamento do epitélio corneano¹³ ou pela presença de rolas epiteliais¹⁷.

Nos casos descritos, todos tiveram

os sintomas iniciados no pós-operatório precoce, onde os principais agentes etiológicos descritos incluem *Pseudomonas*, *Staphylococcus aureus* e *Staphylococcus epidermidis*¹³.

As ceratites micóticas, não relacionadas à cirurgia, classicamente ocorrem tardiamente a um trauma com material vegetal, com uma evolução pouco favorável devido ao pequeno número de antimicóticos para uso ocular disponíveis no mercado e sua baixa penetração ocular. Com frequência, requerem um procedimento cirúrgico complementar como recobrimento conjuntival ou ceratoplastia penetrante para resolução do quadro.

Em nosso relato, apesar de se tratar de fungos diferentes, a evolução foi semelhante nos 3 casos, onde não houve resposta à terapia clínica e ao recobrimento conjuntival, sendo necessário o transplante de córnea com finalidade tectônica. Todos os casos tiveram recuperação visual satisfatória em um seguimento médio de 28 meses.

Apesar do risco de perda de visão decorrente de complicação de C.R. ser pequeno, o oftalmologista deve estar preparado para lidar com tais complicações, bem como os pacientes devem estar informados das possíveis intercorrências, incluindo a possibilidade de uma cirurgia de maior complexidade como o transplante de córnea para recuperação da visão.

SUMMARY

Although radial keratotomy is a simple surgical procedure, a number of serious complications has been reported after it. In this paper, we describe three patients who had undergone radial keratotomy and developed postoperative micotic keratitis. The fungal agents isolated were Acremonium sp, Aspergillus sp and Fusarium solani. Besides the medical therapy, all cases required penetrant keratoplasty for resolution of the disease with good results (average follow up of 28 months). We discuss some aspects of the corneal healing process and the importance of advising patients about complications of radial keratotomy such as infectious keratitis.

REFERÊNCIAS BIBLIOGRÁFICAS

1. SATO, T. - Posterior incision of córnea: surgical treatment for conical cornea and astigmatism. *Am. J. Ophthalmol.*, **33**: 943-48, 950.
2. FYODOROV, S. N. & DURNEV, V.V. - Operation of dosaged dissection of corneal circular ligament in cases of myopia of mild degree. *Ann. Ophthalmol.*, **11**: 1885-90, 1979.
3. BORES, L. D.; MYERS, W. & COWDEN, J. - Radial keratotomy: an analysis of the American experience. *Ann. Ophthalmol.*, **13**: 941-48, 1981.
4. GELENDER, H.; FLYNN, H. W. J. & MALDELBaum, S. H. - Bacterial endophthalmitis resulting from radial keratotomy. *Am. J. Ophthalmology*, **93**: 323-26, 1982.
5. ROBIN, J. B.; BEATHY, R. F.; DUNN J.; TROUSDALE, M. D.; RUFFENBURGH, R.; RAO, NARSING & SMITH, R. E. - *Mycobacterium chelonae* keratitis after radial keratotomy. *Am. J. Ophthalmology*, **102**: 72-79, July, 1986.
6. WARING, G. O. I. I.; LYNN, M. J. & GELENDER, H. - Results of the prospective evaluation of radial keratotomy (PERK) study one year after surgery. *Ophthalmology*, **92**: 177-98, 1985.
7. SCHANZLIN, D. J.; SANTOS, U. R. & WARING, G. O. I. I. - Diurnal change in refraction corneal curvature, visual acuity, and intra-ocular pressure after radial keratotomy in the PERK study. *Ophthalmology*, **93**: 167-75, 1986.
8. GELENDER, H. & GELBER, E. C. - Cataract following radial keratotomy. *Arch. Ophthalmol.*, vol. 101, Aug., 1983.
9. ROWSEY, J. J.; BALYEAT, H. D. - Preliminary results and complications of radial keratotomy. *Am. J. Ophthalmol.*, **93**: 437-55, 1982.
10. SALZ, J. J. - Progressive endothelial cell loss following radial keratotomy: a case report. *Ophthalmic. Surg.*, **13**: 997-999, 1982.
11. LARSON, B.C.; KREMER, F.B.; ELLER, A.W. et al. - Quantitated trauma following radial keratotomy in rabbits. *Ophthalmology*, **90**: 660-7, 1983.
12. BECHARA, S. J.; SA, L. C. F.; JOSÉ, N. K. & ARIETA, C. E. L. - Trauma perfurante após ceratotomia radial: relato de dois casos. *Arg. Bras. Ofial.*, **54**(6): 262-64, 1991.
13. RASHID, E. R. & WARING, G. O. - Complications of radial and transverse keratotomy. *Survey of Ophthalmology*, **34**(2): 73-106, 1989.
14. WILHELMUS, K. R. & HAMBURG, S. - Bacterial keratitis following radial keratotomy. *Cornea*, **2**: 143-46, 1983.
15. McCLELLAN, K. A.; BERNARD, P. J.; GREGORY-ROBERTS, J. C. E BILLSON, F. A. - Suppurative keratitis: a late complication of radial keratotomy. *J. Cataract Refract Surg.*, **14**: 317-20, 1988.
16. LEWICKY, A. & SALZ, J. - Special report: radial keratotomy survey. *J. Refract. Surg.*, **2**: 32-33, 1986.
17. MANDELBAUM, S.; WARRING, G. O.; FOISHER, R. K.; CULBERTSON, W. W.; ROWSENY, J. J. & ESPINAL, M. E. - Late development of ulcerative keratitis in radial keratotomy scars. *Arch. Ophthalmol.*, **104**: 1156-60, Aug. 1986.
18. MASKIN, S. L.; ALFONSO, E. - Fungal keratitis after radial keratoplasty. *Am. J. Ophthalmol.*, **114**: 369-70, 1992.