

Facoemulsificação: A experiência da conversão - Análise dos 50 primeiros casos

Conversion from extracapsular cataract surgery to phacoemulsification: Analysis of 50 consecutive cases

Paulo Elias Correa Dantas ⁽¹⁾
M. Cristina Nishiwaki-Dantas ⁽²⁾
Carmo Mandia Jr. ⁽³⁾
Mauro Waiswol ⁽⁴⁾
Gilberto Krasilchik ⁽⁵⁾
Andrea Kfoury G. Dias ⁽⁵⁾

RESUMO

A conversão da cirurgia de extração extracapsular de catarata para a facoemulsificação é inevitavelmente associada à chamada curva de aprendizado. Analisamos prospectivamente 50 cirurgias consecutivas de catarata feitas por um grupo de cirurgiões de segmento anterior fazendo a transição para a facoemulsificação. Os parâmetros avaliados nos períodos pré e pós-operatórios foram acuidade visual melhor corrigida, refração, biomicroscopia, tonometria, ceratometria e oftalmoscopia. A acuidade visual corrigida final foi de 20/40 ou melhor, em 42 (84%) olhos operados. Perda de humor vítreo ocorreu em 6 (12%) olhos. Esses resultados são comparáveis aos de outros estudos de transição para a facoemulsificação. Com preparação cuidadosa, seleção apropriada dos pacientes, técnica meticulosa e aprendizado supervisionado (mesmo para o cirurgião experiente), a curva de aprendizado durante a conversão de extracapsular para a facoemulsificação pode ser bem manipulada para o bem estar dos pacientes e obtenção de resultados aceitáveis.

Palavras-chave: Facoemulsificação; Curva de aprendizado; Complicações.

INTRODUÇÃO

Desde que KELMAN ¹ introduziu o método de facoemulsificação e aspiração para remoção de catarata em 1967, tem aumentado o interesse do uso desta técnica devido seu potencial em reduzir o astigmatismo pós-operatório e acelerar o processo de reabilitação visual dos pacientes, quando comparados com a extração extracapsular convencional (EECC) ^{2, 3, 4}. Uma vez que a maioria das complicações relacionadas a este método cirúrgico ocorrem durante o período de aprendizado inicial, é importante conhecermos a incidência e natureza dessas complicações, assim como os resultados clínicos e visuais, para, de modo crítico, auxiliarmos e

melhorarmos a transição para a facoemulsificação.

Foi realizado estudo prospectivo em 50 pacientes selecionados para remoção de catarata através da técnica de facoemulsificação. Reportamos os resultados obtidos, incidência de complicações e análise crítica dos passos que compõem o método cirúrgico desde a seleção até o pós-operatório.

PACIENTES E MÉTODOS

a) Pacientes

Cinquenta olhos de 50 pacientes foram selecionados para este estudo baseado na incapacidade visual relacionada diretamente com a formação de opacidade de cristalino (catarata), sem

Departamento de Oftalmologia da Faculdade de Ciências Médicas da Santa Casa de São Paulo

⁽¹⁾ Assistente da Seção de Córnea e Doenças Externas. Research Fellow do California Pacific Medical Center (Drs. Richard L. Abbott e Robert G. Webster), San Francisco, CA.

⁽²⁾ Chefe da Seção de Córnea e Doenças Externas. Gillingham Pan-American Association of Ophthalmology Fellow no California Pacific Medical Center (Drs. Richard L. Abbott e Robert G. Webster), San Francisco, CA.

⁽³⁾ Assistente do Departamento de Glaucoma.

⁽⁴⁾ Chefe da Seção de Catarata.

⁽⁵⁾ Assistentes da Seção de Córnea e Doenças Externas. Fellows do New York Eye and Ear Infirmary (Dr. Douglas Buxton).

Endereço para correspondência: Dr. Paulo E. C. Dantas, Depto. de Oftalmologia-Santa Casa de São Paulo - Pavilhão Conde de Lara, 2º andar - Rua Cesário Mota Jr. 112 CEP 01277-900

Este estudo contou com o apoio parcial da Associação Pan-Americana de Oftalmologia e da Allergan/Brasil. Nenhum dos autores tem interesse comercial associado aos produtos ou equipamentos aqui mencionados.

qualquer outra alteração ocular associada detectada durante os exames pré-operatórios. Os parâmetros pré-operatórios avaliados foram refração, acuidade visual corrigida (Snellen), ceratometria, biomicroscopia, tonometria de aplanção e oftalmoscopia direta e indireta. A seleção foi baseada no grau de esclerose nuclear através da escala de Emery e McIntyre⁵, que varia de 0 a 5.

Vinte e quatro pacientes (48%) eram do sexo masculino e 26(52%) do sexo feminino, com idade entre 27 e 81 anos (média de 60,8 anos).

b) Técnica cirúrgica

Foram utilizados alternadamente dois aparelhos de facoemulsificação: Universal (Alcon, Brasil) e PhacoPlus (Allergan, Brasil). Anestesia peribulbar e retrobulbar foram utilizadas em associação ou não de bloqueio do nervo facial pelo método de Van Lint ou O'Brien. Após a injeção do anestésico, compressão manual ou balão de Honan foram usados para diminuir a pressão intra-ocular e aumentar a difusão dos anestésicos. O procedimento cirúrgico foi o seguinte:

1. Sutura de tração sob o músculo reto superior com Seda 4-0.
2. Peritomia conjuntival com base fôrnix.
3. Uso de cautério bipolar para coagulação dos vasos do limbo e esclera anterior.
4. Incisão tunelizada, retilínea, em dois tempos a 2,5 mm do limbo, com comprimento inicial de 3,2 mm, aumentada posteriormente para 6,5 mm para introdução de lente intra-ocular (LIO) de câmara posterior.
5. Paracentese lateral de câmara anterior e preenchimento subsequente com metilcelulose a 2%.
6. Capsulorrexix circular contínua anterior (CCCA) de 6 mm, feita com agulha de insulina como cistítico e fórceps de Kraft-Ultrata para remoção da cápsula anterior.

7. Hidrodissecção do núcleo com cânula apropriada e solução salina balanceada, até mobilização total do núcleo.
8. Emulsificação do núcleo usando o método de fratura nuclear "in situ".
9. Aspiração da córtex nuclear com unidade automatizada de irrigação e aspiração ou cânula com sistema manual (McIntyre ou Simcoe).
10. Preenchimento da câmara anterior com metilcelulose a 2% e ampliação da ferida cirúrgica para 6,5 mm.
11. Implante da lente intra-ocular de câmara posterior de 6mm no saco capsular, quando possível.
12. Sutura da incisão com 3 ou 4 pontos separados de mononylon 10-0.
13. Injeção subconjuntival de antibiótico e esteróide (Garamicina, Schering e Decadron, Merck) e curativo oclusivo encerravam o procedimento.

Após a cirurgia os pacientes recebiam prescrição de Acetato de Prednisolona (Pred Fort, Allergan) e Ofloxacina (Oflox, Allergan) sob a forma de colírios 4 a 6 vezes ao dia.

Em casos de ruptura da cápsula posterior com perda de vítreo, vitrectomia automatizada era feita com intenção de remover vítreo da câmara anterior e da ferida cirúrgica, tentando preservar o máximo possível de cápsula posterior. O cirurgião então determinava ou não a viabilidade e local de implante da LIO (saco capsular, sulco ou fixação escleral). Não foram utilizados implantes de câmara anterior.

As cirurgias foram realizadas no período de 12/6/92 a 30/11/93.

Os pacientes foram examinados 1, 7, 15, 30, 45 e 60 dias após a cirurgia. Refração definitiva com prescrição de correção óptica, quando necessária, foi dada com 8 semanas após a cirurgia.

RESULTADOS

1. Acuidade visual (AV)

Avaliação pré e pós-operatória baseadas na escala de Snellen são demonstradas nos Gráficos 1 e 2.

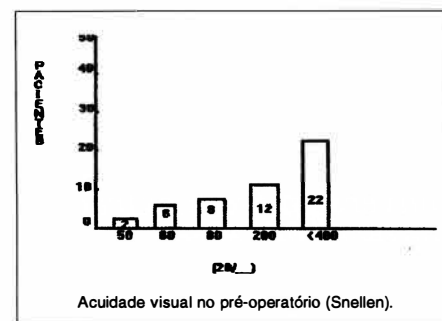


Gráfico 1: Distribuição da acuidade visual no pré-operatório de pacientes portadores de catarata (Santa Casa/SP).

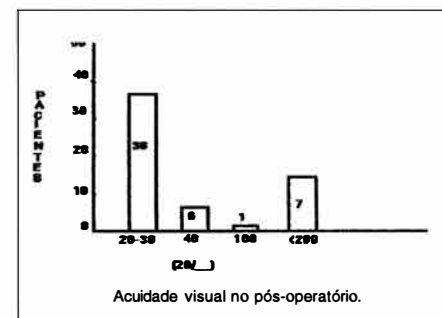


Gráfico 2: Distribuição da acuidade visual no pós-operatório de pacientes portadores de catarata (Santa Casa/SP).

AV de 20/40, parâmetro sugerido por Lindstrom⁶, foi obtido em 84% dos pacientes operados.

2. Complicações per-operatórias

Ruptura de cápsula posterior (RCP) foi diagnosticada em 9 pacientes (18%), dos quais 6 (12%) tiveram perda de vítreo associada, todas ocorrendo durante a fase de emulsificação nuclear. RCP com perda de vítreo foi fator diretamente ligado à complicação subsequente, luxação do núcleo para a câmara do vítreo (1 caso = 2%). Paciente foi tratado posteriormente por cirurgião vítreo-retiniano, apresentando AV final de 20/100. Nos 9 casos com RCP, 4 tiveram a lente fixada com suturas trans-esclerais de mononylon 10-0 e 5 foram deixados sem implante. Dos quatro pacientes com lente fixada na esclera, a AV final de dois deles foi de 20/40 e nos outros dois de 20/200. Nos 5 pacientes afácicos, 2 tiveram

AV corrigida maior ou igual a 20/40 e 3 tiveram AV corrigida menor ou igual a 20/200.

3. Complicações pós-operatórias

Dividimos em 3 grupos:

a) Temporárias ou transitórias

a.1. *Edema de córnea*: Variou de + a ++++. Ocorreu em 22 olhos (44%). O tempo médio de duração do edema variou de 7 a 10 dias, com remissão total ao final deste período de tempo.

a.2. *Hifema*: 3 pacientes (6%) apresentaram hifema de pequeno volume com resolução espontânea em torno de 5 a 7 dias.

b) Complicações com necessidade de reintervenção ou outro procedimento.

b.1. *Deslocamento com descentragem da LIO (>1mm)*: Um paciente (2%) foi reoperado para reposicionamento da LIO com AV final de 20/40.

b.2. *Opacificação de cápsula posterior*: Notada em 2 pacientes (4%), posteriormente submetidos à capsulotomia por Yag laser, com AV final de 20/30 e 20/25.

b.3. *Edema cistóide macular*: Diagnosticado em um paciente (AV: 20/200), sem melhora da AV após tratamento.

b.4. *Descolamento de retina*: Diagnosticado em 2 casos (4%) com AV de movimentos de mãos e percepção luminosa, respectivamente. Após tratamento cirúrgico (retinopexia e crioterapia) a AV final foi 20/100 e 20/80 respectivamente.

c. Outras

c.1. *Danos localizados na íris*: Atrofia localizada por toque da ponta da "caneta" do facoemulsificador ou aspiração inadvertida da íris foram encontradas em 10 pacientes (20%), provocando discoria visível à lâmpada de fenda em 6 deles (12%), sem alteração significativa da AV.

c.2. *Sinéquia posterior*: Notada em 1 paciente (2%), porém sem significado ou importância para com a AV.

DISCUSSÃO

Extração de catarata por meio de técnica extracapsular (EECC) é um procedimento com alto índice de sucesso. Entretanto, muitos cirurgiões estão modificando seu procedimento cirúrgico (convertendo) para facoemulsificação em razão de seus benefícios como menor tamanho da incisão, menor indução de astigmatismo pós-operatório, rápida recuperação visual do paciente e melhor centragem da LIO⁷. Por ser tecnicamente mais complexa e envolver novos passos cirúrgicos e instrumentação em relação à EECC, seu aprendizado inicial tem se caracterizado pela chamada curva de aprendizado⁸, onde numa fase inicial as complicações inerentes ao aprendizado são mais frequentes e, em uma fase posterior, já com melhor domínio sobre a técnica, os resultados são significativamente melhores.

A principal e mais temida complicação em nossos pacientes foi a ruptura de cápsula posterior (RCP) com perda de vítreo em seis casos (12%), que ocorreu na fase inicial (20 primeiros casos). Estatísticas mostram que sua frequência varia de 5,5% a 14,7%⁹⁻¹³. Isto provavelmente se atribui a não familiaridade do cirurgião de EECC com a fase de emulsificação, como relata Thomas¹⁰. Pacientes com RCP e perda de vítreo apresentam maior risco e probabilidade de desenvolver descolamento de retina (DR)^{14,15}. Tivemos 2 casos (4%) de DR provavelmente associados a fatores predisponentes pré-operatórios (miopia, nos dois casos) e a tração exercida sobre o corpo vítreo durante a facoemulsificação e vitrectomia anterior. Ambos os pacientes foram operados posteriormente por cirurgião vítreo-retiniano com razoável resultado visual (20/100 e 20/80).

Luxação do núcleo para a câmara do vítreo foi observado em 1 paciente (2%) que apresentava núcleo do cristalino duro (grau 4 de esclerose), certamente inapropriado para o cirurgião na fase inicial de aprendizado. Após remoção do núcleo via pars plana, o paciente evoluiu com AV de 20/100.

Dentre as complicações menores e transitórias, edema de córnea foi o mais freqüente (44%), sendo atribuído à falta de intimidade inicial do cirurgião com a "caneta" (handpiece) do facoemulsificador, à irrigação excessiva e ao colapso e reformação intermitente da câmara anterior. Hifema transitório foi observado em 3 casos (6%) e tem sido relacionado como complicação específica da incisão escleral em tunel¹⁶. Todos os casos de edema de córnea e hifema tiveram resolução espontânea com tratamento conservador e expectante. Atrofia setorial de íris em nenhum caso foi cosmeticamente intolerável ou provocou alteração na AV.

Apesar das complicações citadas, consideramos que AV final de 20/40 ou maior obtida em 84% dos casos operados foi um resultado incentivador e demonstra que a curva de aprendizado na conversão de EECC para facoemulsificação é negociável com um mínimo de complicações para os pacientes. Cremos que problemas associados ao aprendizado podem ser minimizados se vários fatores que interferem na obtenção de melhores resultados na fase inicial do aprendizado forem observados:

- Treinamento prévio do cirurgião: cursos teóricos, "wet labs", acompanhamento e assessoramento por cirurgião experimentado em facoemulsificação.
- Ganhar experiência com passos como tunelização escleral, capsulotomia circular contínua anterior, manobras bimanuais e Hidrodissecção durante as cirurgias de EECC.
- Familiarização prévia com o apare-

- lho através de orientação técnica especializada do fabricante.
- d) Seleção de pacientes: De extrema importância. Procurar selecionar pacientes com menor grau de esclerose nuclear para os casos iniciais, deixando os núcleos mais duros para uma fase posterior, já com maior experiência. Pacientes com pupila pouco dilatável (menos que 5 mm), avançada esclerose nuclear, cristalino subluxado, extensa "guttata" endotelial ou baixa contagem de células endoteliais devem ser excluídos.
- e) Não hesitar em reconverter de facoemulsificação para EEC durante o procedimento, quando necessário, nos primeiros e usualmente difíceis casos.
- f) Estabelecer rotina cirúrgica de modo a valorizar cada passo como fundamental para as etapas subsequentes.

SUMMARY

Conversion from extracapsular cataract surgery to small incision phacoemulsification is inevitably associated with a called "learning curve". Prospective analysis of 50 consecutive operations performed by a group of anterior segment surgeons using phacoemulsification was done.

Parameters were evaluated pre and post-procedure, including best corrected visual acuity, refraction, biomicroscopy, tonometry, keratometry, and ophthalmoscopy. Final best corrected visual acuity was 20/40 or better in 42 (84%) of eyes. Vitreous loss occurred in 6 (12%) eyes. These results are comparable to previous reports of surgeons' experience during transition to phacoemulsification. With careful preparation, proper patient selection, meticulous technique, and supervised learning, even for a experienced surgeon, the learning curve for converting from extracapsular technique to phacoemulsification can be well managed to the patient welfare and to achieve acceptable results.

REFERÊNCIAS BIBLIOGRÁFICAS

1. KELMAN, C. D. - Phaco-emulsification and aspiration: a new technique of catarata removal. A preliminary report. *Am. J. Ophthalmol.*, **64**: 23-35, 1967.
2. ALLARKHIA, L.; KNOLL, R. L.; LINDSTROM, R. L. - Soft intraocular lenses. *J. Cataract. Refract. Surg.*, **13**: 608-620, 1987.
3. LINDSTROM, R. L.; DESTRO, M. A. - Effect of incision size and Terry keratometer usage in post-operative astigmatism. *Am. Intraocul. Implant. Soc. J.*, **11**: 469-473, 1985.
4. NEUMANN, A. C.; McCARTY, G. R.; SANDERS, D. R.; RAANAN, M. G. - Small incisions to control astigmatism during cataract surgery. *J. Cataract. Refract. Surg.*, **15**: 78-84, 1989.
5. EMERY, J. M.; McINTIRE, D. J. - *Extracapsular Cataract Surgery*. St. Louis, C. V. Mosby, 1983. p. 98-9.
6. LINDSTROM, R. L. - Cataract surgery and lens implantation. *Current Opinion in Ophthalmology* **5**(1): 1-4, 1994.
7. LEAMING, D. V. - Practice styles and preferences of ASCRS members-1990 Survey. *J. Cataract. Refract. Surg.*, **17**: 495-502, 1991.
8. OLSON, R. J. - Is the phacoemulsification learning curve too steep? (Questions and Answers, ed. by Wolff SM). *Arch. Ophthalmol.*, **109**: 1510, 1991.
9. CRUZ O. A.; WALLACE, G. W.; GAY, C. A.; MATOBA, A. Y.; KOCH, D. D. - Visual results and complications of phacoemulsification with intraocular lens implant performed by ophthalmologists residents. *Ophthalmology* **99**: 448-452, 1992.
10. THOMAS, R.; BRAGANZA, N.; RAJU, R.; LAWRENCE, SPITZER, K. H. - Phacoemulsification - A senior surgeon's learning curve. *Ophthalmic Surg.*, **25**(8): 504-509, 1994.
11. COLTIER, E.; ROSE, M. - Cataract extraction by the intracapsular methods and by phacoemulsification: the results of surgeons in training. *Trans. Amer. Ac. Ophthalmol. and Otolaryngol.*, **81**: 163-182, 1976.
12. COLTIER, E. - Phacoemulsification by residents. *Ophthalmology*, **99**: 1481, 1992.
13. ALLINSON, R. W.; METRIKIN, D. C.; FANTE, R. G. - Incidence of vitreous loss among third-year residents performing phacoemulsification. *Ophthalmology* **99**: 726-730, 1992.
14. SPIEGELMAN, A. V.; LINDSTROM, R. L.; NICHOLS, B. D.; LINDQUIST, T. D. - Visual results following vitreous loss and primary lens implantation. *J. Cataract. Refract. Surg.*, **15**: 201-204, 1989.
15. JAVITT, J. C.; VITALE, S.; CANNER, J. K. et al. - National outcomes of cataract extraction I. Retinal detachment after inpatient surgery. *Ophthalmology* **98**: 859-902, 1991.
16. JOHN, M. E.; NOBLITT, R. L.; BOLEYN, K. L.; RAANAN, M. G.; DeLUCA, M. - Effect of a superficial and deep scleral pocket incision on the incidence of hyfema. *J. Cataract. Refract. Surg.*, **18**: 495-499, 1992.