

Uso de Polietigel® intra-orbitário em paciente com atrofia hemifacial progressiva – Relato de caso

Use of intraorbital Polietigel® in a patient with progressive hemifacial atrophy – Case report

Amilton de Almeida Sampaio Junior¹
Fabrizio Kafuri¹
Silvana Artioli Schellini²
Romualdo Rossa³

RESUMO

O objetivo é relatar o caso de portadora de atrofia hemifacial progressiva, atendida na Faculdade de Medicina de Botucatu-UNESP: A paciente do sexo feminino, 43 anos, branca, queixava-se de “afundamento” progressivo do olho esquerdo e região orbitária há aproximadamente 10 anos, com dor na região periorbitária ipsilateral e diminuição da acuidade visual. O exame tomográfico confirmou a hipótese e o tratamento foi feito com injeção de Polietigel® na órbita, com bom resultado estético e melhora da função palpebral. O Polietigel pode ser uma alternativa para o tratamento do enoftalmo na síndrome de Parry-Romberg.

Descritores: Enoftalmia/terapia; Acuidade visual; Hemiatrofia facial; Polietileno/uso terapêutico

INTRODUÇÃO

A síndrome de Parry-Romberg (SPR) foi descrita por Parry, em 1825 e melhor estudada por Romberg, em 1846⁽¹⁻²⁾. Esta afecção já recebeu outras denominações, como hemiatrofia facial progressiva e atrofia hemifacial progressiva⁽¹⁾.

Tem início na adolescência em 75% dos casos, sendo mais freqüente no sexo feminino, na proporção de 3:2⁽³⁾ ou, segundo outros, acomete igualmente os dois sexos⁽⁴⁾. A hemiface esquerda é a mais atingida e o comprometimento bilateral é excepcional⁽⁵⁾.

É uma síndrome rara, de etiologia desconhecida, sugerindo-se como fator patogênico a auto-imunidade⁽⁶⁾, trauma cervico-facial⁽⁷⁾ ou infecções⁽⁸⁾. Alterações cerebrais parecem decorrer de uma meningoencefalite crônica com acometimento vascular⁽⁹⁾. Experimentalmente produziu-se quadro semelhante a SPR realizando-se simpatectomia do gânglio cervical superior⁽¹⁰⁾.

Caracteriza-se por atrofia progressiva de uma das hemifaces, com alteração da pele, tecido subcutâneo, tecido muscular, cartilagem e até osso. Geralmente acomete um lado da face, mas pode estender-se para o hemisfério ipsilateral, inclusive com envolvimento cerebral, podendo o portador apresentar crises convulsivas⁽¹⁾, malformações vasculares intracranianas⁽¹¹⁾, alterações nos nervos cranianos, além de envolvimento do sistema nervoso periférico e autônomo⁽¹²⁾.

O comprometimento ocular ocorre em 10 a 15% dos portadores, incluindo enoftalmo progressivo, atrofia palpebral, ulceração corneana, heterocromia de íris, irite, iridociclite, coroidite, estrabismo restritivo, paralisia do nervo oculomotor, catarata, alterações pupilares, papilite e vasculite retiniana^(1,13-14).

O tratamento da síndrome visa melhorar o aspecto estético, sendo diversas as alternativas sugeridas para correção dos defeitos da face, tais

Trabalho realizado na Faculdade de Medicina de Botucatu – UNESP – Botucatu – SP.

¹ Ex-Residente da Disciplina de Oftalmologia, Departamento de Oftalmologia, Otorrinolaringologia e Cirurgia de Cabeça e Pescoço da Faculdade de Medicina de Botucatu da Universidade Estadual Paulista – UNESP.

² Professor Livre-Docente do Departamento de Oftalmologia, Otorrinolaringologia e Cirurgia de Cabeça e Pescoço da Disciplina de Oftalmologia da Faculdade de Medicina de Botucatu da Universidade Estadual Paulista – UNESP.

³ Professor Doutor do Departamento de Cirurgia Bucamaxilofacial da Faculdade de Odontologia da Universidade de São Paulo – USP.

Endereço para correspondência: Silvana Artioli Schellini – DEP. OFT/ORL/CCP – Faculdade de Medicina de Botucatu – UNESP – Botucatu (SP) CEP 18618-970
 E-mail: sartioli@fmb.unesp.br

Recebido para publicação em 06.01.2003

Versão revisada recebida em 20.05.2003

Aprovação em 30.05.2003

Nota Editorial: Pela análise deste trabalho e por sua anuência na divulgação desta nota, agradecemos ao Dr. Waldir Martins Portellinha.

como enxerto dérmico, gorduroso, cartilaginoso ou ósseo, retalho da vizinhança, inclusão de tantalium, acrílico, silicone sólido ou líquido, etc⁽³⁾.

O objetivo deste é relatar um caso de SPR, discutindo os aspectos terapêuticos e apresentando uma nova alternativa para correção estética do enoftalmo.

RELATO DO CASO

MRF, sexo feminino, 43 anos, branca, natural de Erechin (RS) e procedente de Santo Anastácio (SP). Procurou o Serviço de Plástica Ocular da Faculdade de Medicina de Botucatu em março de 2003, com queixa de “afundamento” progressivo do olho esquerdo e região orbitária, percebidos há aproximadamente 10 anos. Há três anos notou piora importante do enoftalmo e passou a apresentar dor, em pontada, na região periorbitária ipsilateral e diminuição da acuidade visual.

Negava doenças sistêmicas, enxaqueca, crises convulsivas e não fazia uso de medicações. Negava casos semelhantes na família.

Mostrava-se muito constrangida com o aspecto estético da face e ansiosa por uma melhora da aparência.

Ao exame, observou-se atrofia dos tecidos moles da hemiface esquerda. A pele e o tecido subcutâneo, quando comparados com o lado direito estavam adelgaçados, sem alteração da cor ou da textura, realçando proeminências ósseas em toda a hemiface esquerda, com a fossa temporal mais profunda e o sulco nasogeniano levemente desviado inferiormente (Figura 1A, B).

As maiores alterações estavam localizadas na região orbitária esquerda, em que a acentuada atrofia dos tecidos intra-orbitários levou a enoftalmo importante, a ponto do bulbo não oferecer mais sustentação para as pálpebras. Os sulcos palpebrais superior e inferior estavam profundos, tendo a pálpebra superior, excursão deficiente e com distância margem-reflexo

superior (MRD) de 2 mm. A mobilidade ocular extrínseca estava preservada.

Acuidade visual de 0,3 no olho direito (OD) e conta dedos a 2 metros no olho esquerdo (OE). Pressão intra-ocular de 14 mmHg em OD e impossibilidade de medida no OE devido a enoftalmia acentuada. À biomicroscopia, OD sem alterações e OE com conjuntiva hiperemiada e com secreção mucosa; córnea com neovasos em sua metade inferior e úlcera paracentral inferior; demais estruturas sem alterações. Fundo-de-olho normal em ambos os olhos.

O exame ecográfico mostrou que o olho esquerdo possuía diâmetro ântero-posterior normal.

A tomografia computadorizada de crânio foi normal e a de órbita mostrou importante assimetria entre as partes moles, com redução acentuada da gordura orbitária do lado esquerdo, sem alterações ósseas.

Optou-se por tratar ao enoftalmo com infiltração de Polietigel® (Mac-biopol Ltda, São Paulo, Brasil) na órbita, no espaço extra-conal, por via transcutânea, sendo utilizados 7,5 ml, distribuídos uniformemente nas regiões lateral, medial-superior e medial-inferior.

Com este procedimento, a paciente já apresentou melhora importante do aspecto estético, com redução do enoftalmo, o bulbo já oferecendo sustentação para a excursão palpebral e tendo ocorrido cicatrização da úlcera corneana.

Como ainda houvesse enoftalmo presente, após 15 dias optou-se por um segundo procedimento que consistiu de nova injeção de Polietigel, utilizando a via transconjuntival, injetando-se 3,5 ml do Polietigel no espaço extra-conal próximo das paredes lateral e medial inferior.

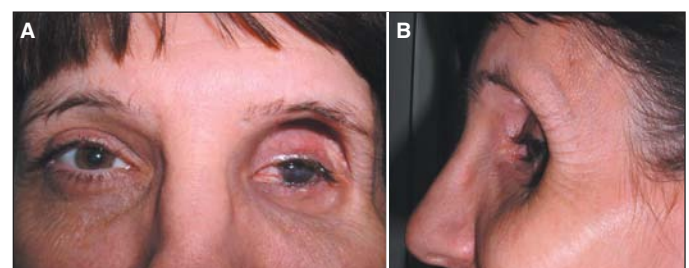
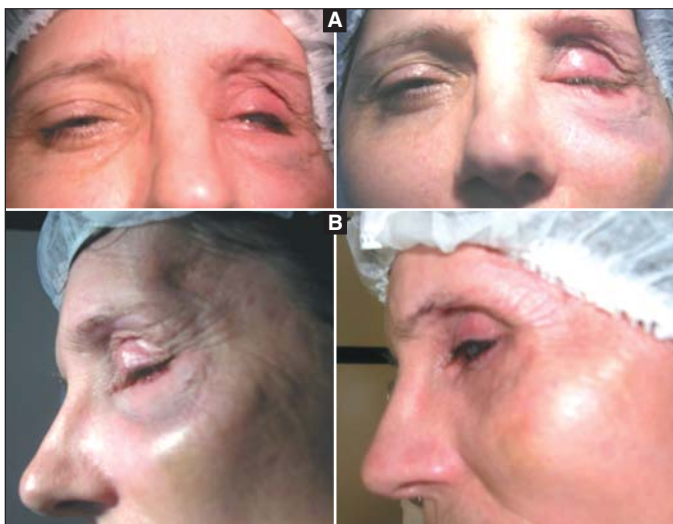Não houve nenhuma complicação decorrente do tratamento efetuado, tanto no primeiro, como no segundo procedimento.

O aspecto final foi satisfatório (Figura 2A, B), com boa oclusão palpebral, não havendo mais ulceração corneana.

DISCUSSÃO

Apesar da SPR acometer geralmente indivíduos na adolescência⁽³⁻⁴⁾ a paciente aqui descrita, conta que o seu problema teve início após os 30 anos, com piora progressiva principalmente da absorção da gordura orbitária.

Assim, diferentemente dos demais casos descritos, no



caso apresentado, a enoftalmia foi o principal dentre os achados oculares, sendo, inclusive, o desencadeador dos outros problemas oculares que a paciente apresentava, quais fossem a falta de aposição das pálpebras com o bulbo ocular e o fechamento inadequado das pálpebras, com conseqüente desenvolvimento de úlceras corneanas que podem ter sido as responsáveis pela queixa de dor relatada na anamnese.

A diminuição da acuidade visual também foi decorrência das alterações corneanas, uma vez que a área óptica encontrase ocupada por opacidades e neovasos.

A paciente não apresenta alterações do sistema nervoso central, embora este seja um tipo de acometimento bastante freqüente dentro da síndrome⁽⁹⁾.

Não existe, até o momento, tratamento medicamentoso para a SPR. O tratamento está limitado à correção estética, havendo poucos relatos de tratamento cirúrgico, cujo objetivo é restabelecer o contorno da face ou diminuir a assimetria facial, usando enxertos de gordura ou materiais aloplásticos para a correção do defeito de partes moles da face⁽¹⁵⁻¹⁶⁾.

O emprego de gordura leva a resultado estético satisfatório, porém temporário⁽¹⁵⁾.

O Polietigel® utilizado é o polioxietileno, um polímero de alta viscosidade, no estado gelatinoso. É um produto desenvolvido no Brasil e estudos experimentais demonstraram que utilizado em cavidades anoftálmicas provoca pequena reação inflamatória e que permanece no local da implantação⁽¹⁷⁾. A infiltração do produto no subcutâneo de cobaias mostrou mesmo tipo de biocompatibilidade, não havendo migração, reabsorção ou diminuição do volume implantado em seguimento de 1 ano⁽¹⁸⁾. Este fato coloca o Polietigel em vantagem quando se compara com outras técnicas que possuem efeitos transitórios, como a injeção de gordura ou os enxertos dermo-adiposos.

A utilização do Polietigel em humanos já foi feita para diminuição de sulcos ou rugas faciais extensas (Rossa, cp) ou mesmo para melhora do volume em cavidades anoftálmicas (Schellini, np), também com resultados satisfatórios.

Não havia sido ainda sugerido o seu uso para tratamento desta síndrome. O emprego do Polietigel foi bastante simples, sendo fácil sua aplicação e não havendo complicações decorrentes de sua utilização.

No presente caso, a alteração mais acentuada era o enoftalmo, a ponto de o globo ocular não oferecer mais sustentação para as pálpebras e estas, por sua vez, não oferecerem uma adequada oclusão e proteção ao bulbo ocular, o que levou a paciente a desenvolver úlcera corneana por exposição, de difícil tratamento. Então, além da questão estética que afligia a paciente, havia necessidade de se agir sobre o enoftalmo para evitar a perda do olho.

Os autores puderam concluir que com o tratamento proposto, foi possível obter um bom resultado estético e funcional. Houve cicatrização da úlcera corneana, uma vez que as pálpebras voltaram a excursionar sobre o bulbo ocular. A paciente pode melhorar sua auto-estima devido à melhora no aspecto estético e foi possível preservar o olho. Assim, considerou-se o uso do Polietigel uma boa opção para o tratamento da SPR.

ABSTRACT

The purpose is to report the case of a patient with progressive hemifacial atrophy assisted at the Faculdade de Medicina de Botucatu-UNESP: a 43-year-old white woman, complained of left progressive hemifacial and orbital fat atrophy starting 10 years ago. Pain was in the orbito-palpebral region and there was also visual impairment. Tomography confirmed the clinical hypothesis and the treatment was done using Polietigel® injected into the orbital cavity with good results. The authors propose Polietigel® to treat enophthalmos in Parry-Romberg's syndrome.

Keywords: Enophthalmos/therapy; Visual acuity; Facial hemiatrophy; Polyethylene/therapeutic use

REFERÊNCIAS

1. Duro LA, Lima JM, Reis MM, Silva CV. Atrofia hemifacial progressiva (doença de Parry-Romberg): estudo de um caso. *Arq Neuropsiquiatr* 1982;40:193-200.
2. Singh M, Bharija SC, Belhaj MS, Mangoush EA. Romberg's syndrome: a case report. *Dermatologica* 1985;170:145-6.
3. Boer RM. Síndrome de Parry-Romberg. *Rev Bras Neurol* 1990;26:71-2.
4. Creus L, Sanchez-Regana M, Salleras M, Chaussade V, Umberto P. Parry-Romberg syndrome associated with homolateral segmental vitiligo. *Ann Dermatol Venereol* 1994;121:710-1.
5. Nóbrega MJ, Kwitko S, Belfort-Júnior R. Atrofia hemifacial progressiva (Síndrome de Parry-Romberg): relato de um caso. *Arq Bras Oftalmol* 1989;52:44-5.
6. Garcia-de la Torre I, Castello-Sendra J, Esgleyes-Ribot T, Martinez-Bonilla G, Guerrerosantos J, Fritzer MJ. Autoantibodies in Parry-Romberg syndrome: a serologic study of 14 patients. *J Rheumatol* 1995;22:73-7.
7. Spraker M. Sclerosing and atrophying conditions. In: Schachner LA, Hansen RC, editors. *Pediatric dermatology*. New York: Churchill Livingstone; 1988. p.925-6.
8. Abele DC, Bedingfield RB, Chandler FW. Progressive facial hemiatrophy (Parry-Romberg disease) and borreliosis [commented on *J Am Acad Dermatol* 1991;25:578-9]. *J Am Acad Dermatol* 1990;22:531-3.
9. Terstege K, Kunath B, Felber S, Speciali JG, Beckert M, Henkes H, et al. Ressonância magnética do envolvimento cerebral na hemiotrofia facial progressiva (doença de Parry-Romberg): reconsideração de uma síndrome. *Arq Neuropsiquiatr* 1995;53:98-113.
10. Figueiredo Neto N, Martins JWG, Farage Filho M, Henriques FG. Hemiatrofia facial de Romberg: relato de caso. *Arq Neuropsiquiatr* 1995;53:795-8.
11. Miedziak AI, Stefanyszyn M, Flanagan J, Eagle RC. Parry-Romberg syndrome associated with intracranial vascular malformations [commented on *Arch Ophthalmol* 1999;117:1099]. *Arch Ophthalmol* 1998;116:1235-7.
12. Brito JCF, Holanda MMA, Holanda G, Silva JAG. Hemiatrofia facial progressiva (doença de Parry-Romberg): relato de dois casos associados a trigeminalgia e câimbras. *Arq Neuropsiquiatr* 1997;55:472-7.
13. Muchnick RS, Aston SJ, Rees TD. Ocular manifestations and treatment of hemifacial atrophy. *Am J Ophthalmol* 1979;88:889-97.
14. Oliveira LRT, Cronemberger S, Oréfice F. Síndrome de Parry-Romberg associada à uveíte difusa e alterações retinianas. *Rev Bras Oftalmol* 1998;57:949-52.
15. Ribeiro RC, Santos OLR, Moreira AM, Freitas GM. Síndrome de Parry-Romberg: avaliação pós-operatória imediata: relato de caso. *Folha Méd* 1996;113:179-83.
16. Saccomanno F, Bernardi C, Vittorini P. The expanded polytetrafluoroethylene ePTFE) in the surgical treatment of Parry-Romberg syndrome: case report. *Aesthetic Plast Surg* 1997;21:342-5.
17. Schellini SA, Xavier AP, Hoyama E, Rossa R, Pellizon C, Marques MEA, et al. Gelatinous polyethylene in the treatment of the anophthalmic cavity. *Orbit* 2002;38:189-93.
18. Schellini AS, Bernardes SR, Marques MEA, Padovani CR, Rossa R. Gelatinous polyethylene for soft tissue augmentation – an experimental study in rats[abstract]. *Invest Ophthalmol Vis Sci* 2002;43:1101.