

MELANOSE NEURO CUTÂNEA

ESTUDO AUTÓPSICO DE UM CASO

*L. M. BARBOSA COUTINHO **

*M. F. COUTINHO ***

*L. C. TEIXEIRA ****

*J. M. ULBRICH *****

Desde o primeiro caso publicado por Rokitanski, em 1861, têm-se acumulado na literatura relatos de melanose neurocutânea, que, em 1968, alcançaram um total de 40 casos⁵. Van Bogaert, em 1948, reconheceu-a como uma síndrome específica, a que deu o nome de melanose neurocutânea. A partir dessa data foram publicados mais 11 casos^{1-4,6-9}. Apesar de ser doença rara, a melanose neurocutânea se reveste de especial interesse, devido ao potencial para desenvolver melanomas e pela possibilidade de determinar hidrocefalia secundária, cujo diagnóstico diferencial deve-se ter em mente, especialmente frente a criança que apresente nevos pigmentados gigantes. Por essa razão resolvemos publicar o presente caso, acrescentando-o à literatura.

OBSERVAÇÃO

J.S.M., feminina, 5 meses de idade, internada no Hospital da Criança Santo Antonio de Porto Alegre (Reg. 005371-A) em setembro de 1981, devido a hidrocefalia. Ao exame clínico observou-se fontanela ampla e tensa, sendo o perímetro cefálico de 45cm. Foram encontrados numerosos nevos pigmentados gigantes em membros inferiores, ombro direito, região dorsal e parietal direitos (Fig. 1). O eletrencefalograma mostrou sinais de sofrimento cerebral difuso, mais acentuado no hemisfério esquerdo. A pneumencefalografia revelou hidrocefalia tetraventricular por bloqueio da circulação do líquido cefalorraqueano (LCR) ao nível da cisterna quiasmática. Foi indicada cirurgia para derivação ventrículo-peritoneal. No início do ato cirúrgico a paciente teve parada cardíaca, sendo recuperada. A cirurgia foi suspensa. Enviada à sala de emergência, ficou cianótica e bradicárdica, com posterior parada cárdio-respiratória irreversível. A morte ocorreu três dias após a admissão hospitalar e a autópsia foi realizada no Departamento de Patologia (Reg. 142/81). A criança pesava 8.650g e media 73cm, apresentava bom estado de nutrição. Havia edema generalizado e cianose de extremidades, bem como manchas hiperpigmentadas localizadas nas regiões dorsal, torácica anterior, glútea,

Trabalho realizado no Departamento de Patologia da Fundação Faculdade Federal de Ciências Médicas de Porto Alegre e Hospital da Criança Santo Antônio: * Professor Adjunto do Departamento de Patologia; ** Professor Titular de Neurocirurgia; *** Neurocirurgião infantil; **** Residente do Departamento de Patologia.

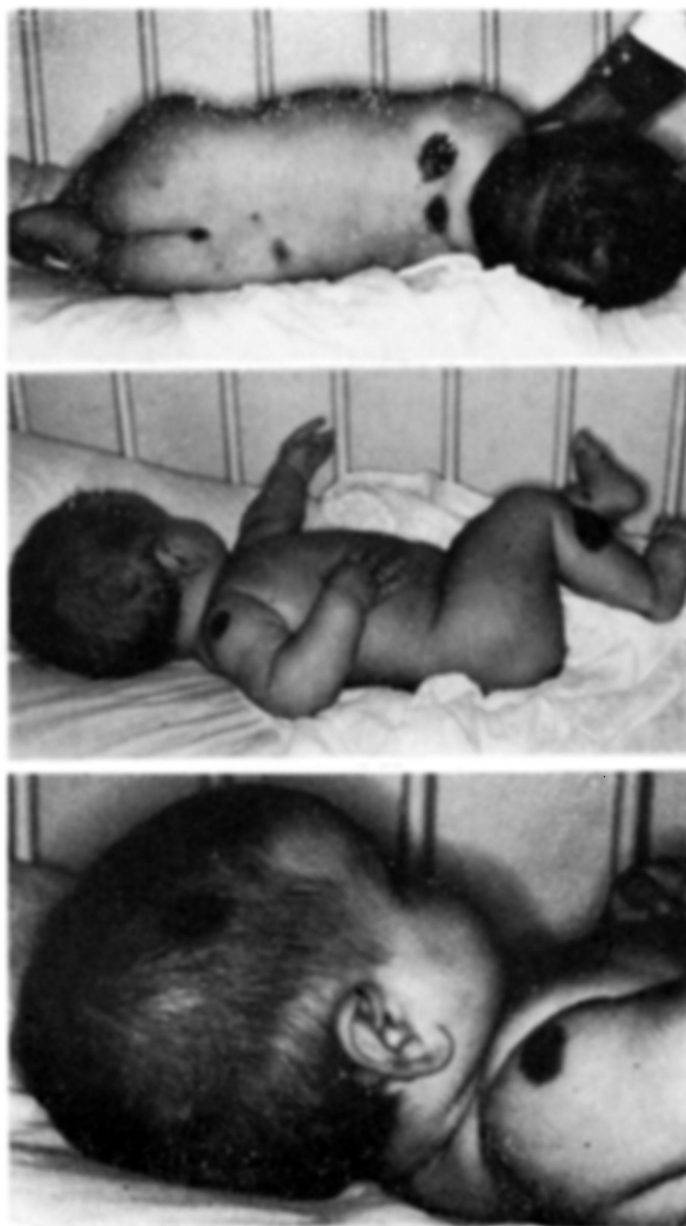

Fig. 1 — Nevos melânicos gigantes localizados no dorso, membro inferior direito, ombro direito e região parietal direita, acompanhados de outros pequenos nevos melânicos.

abdominal, membros inferiores e superiores e crânio, medindo a maior 6,0 x 3,4cm, algumas delas com pelos. Ao corte, as lesões mostravam-se pardo-claras e foscas. As fontanelas estavam aumentadas e tensas, com disjunção de suturas. A abertura da cavidade craniana, o encéfalo apresentava-se tenso, edemaciado, com discreto espessamento de leptomeninges basais. Na superfície dos hemisférios cerebelares observavam-se manchas pardo-escuras e foscas, medindo a maior cerca de 1,0cm de diâmetro (Fig. 3). O corte transversal do encéfalo mostrava hidrocefalia tetraventricular (Fig. 2), com LCR límpido. Nos cortes do cerebelo observavam-se manchas pardo-escuras e foscas, localizadas em hemisférios cerebelares, núcleos denteados e protuberância (Fig. 3). Os demais órgãos não demonstravam alterações, além de acentuada congestão vascular. O exame histopatológico das lesões cutâneas era característico de nevos melânicos intra-dérmicos (Fig. 4). Nas áreas pigmentadas do encéfalo havia presença de melanoblastos repletos de grânulos de hemossiderina no interior do citoplasma (Figs. 4 e 5).

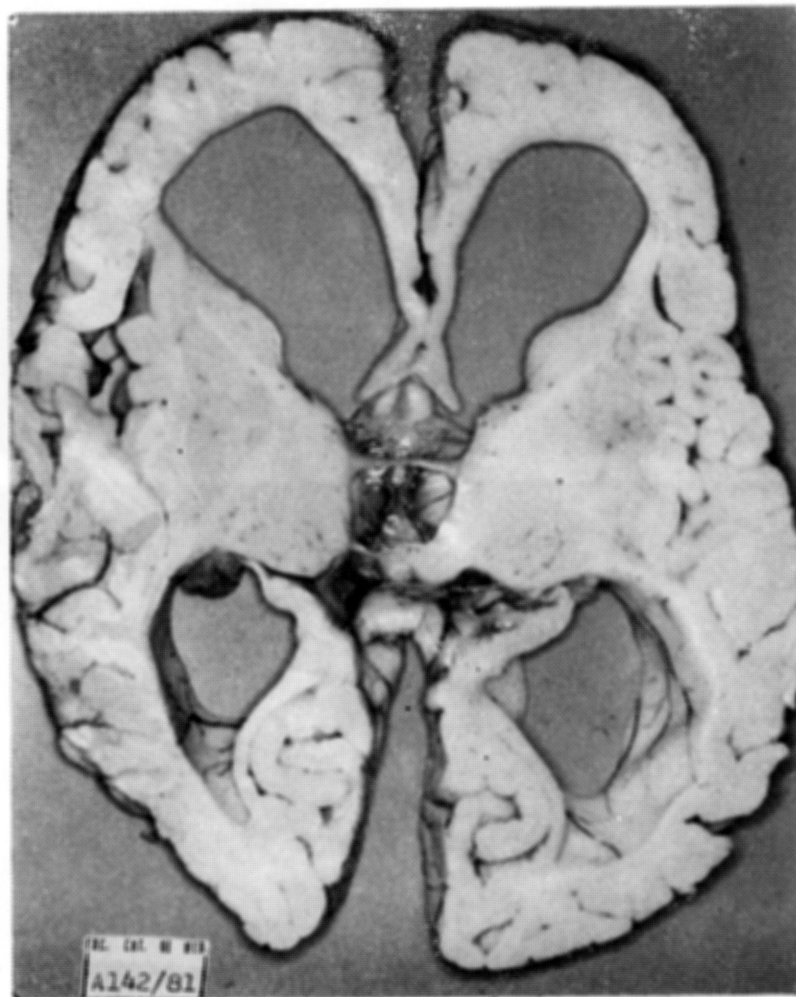


Fig. 2 — Corte transversal do cérebro, observando-se hidrocefalia triventricular.

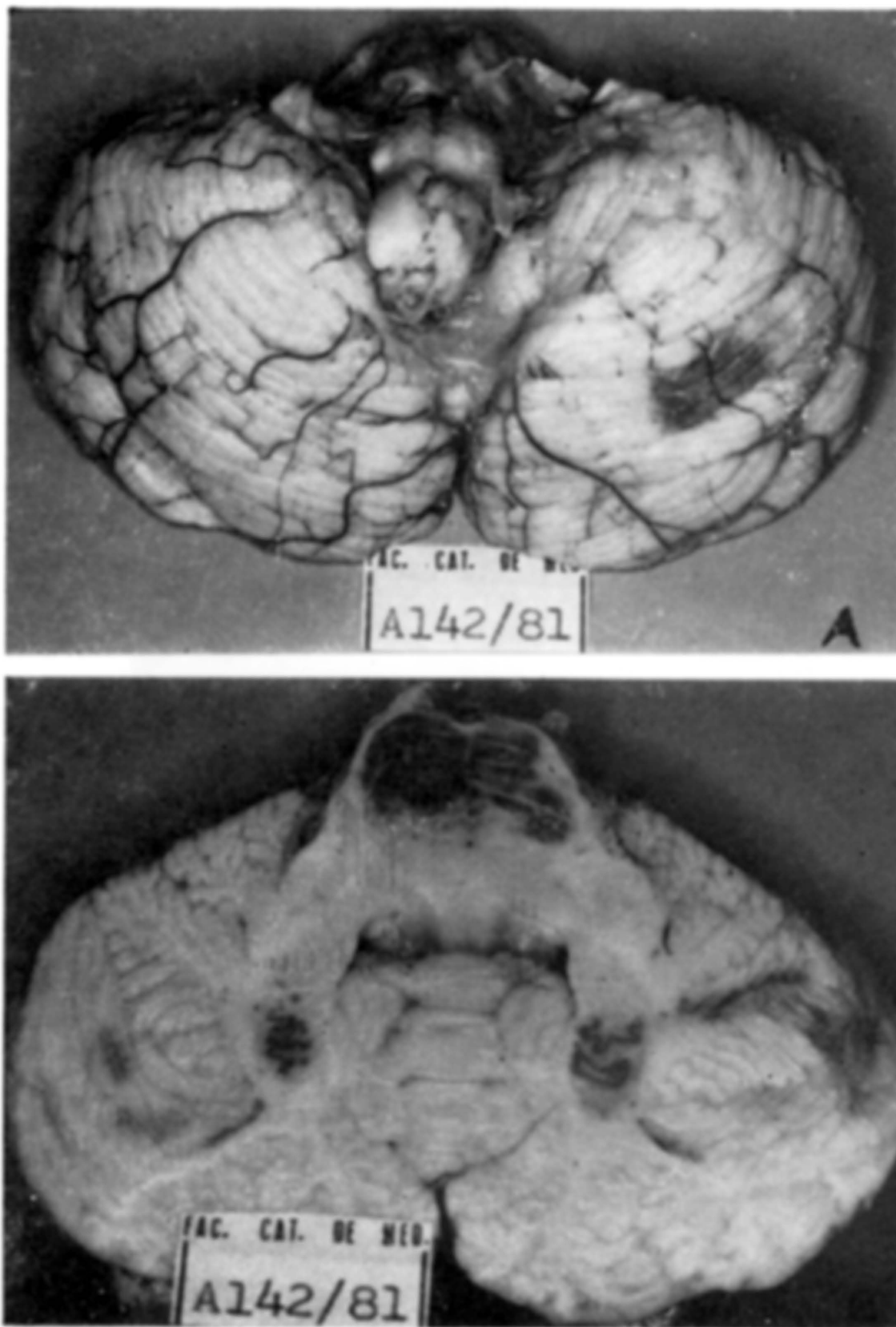


Fig. 3 — Em A, cerebelo com área pigmentada no hemisfério direito, de localização superficial e espessamento de leptomeninges pré-pontinas. Em B, no cerebelo e protuberância cortados transversalmente, observa-se hiperpigmentação de núcleos denteados, córtex cerebelar e substância cinzenta pontina.

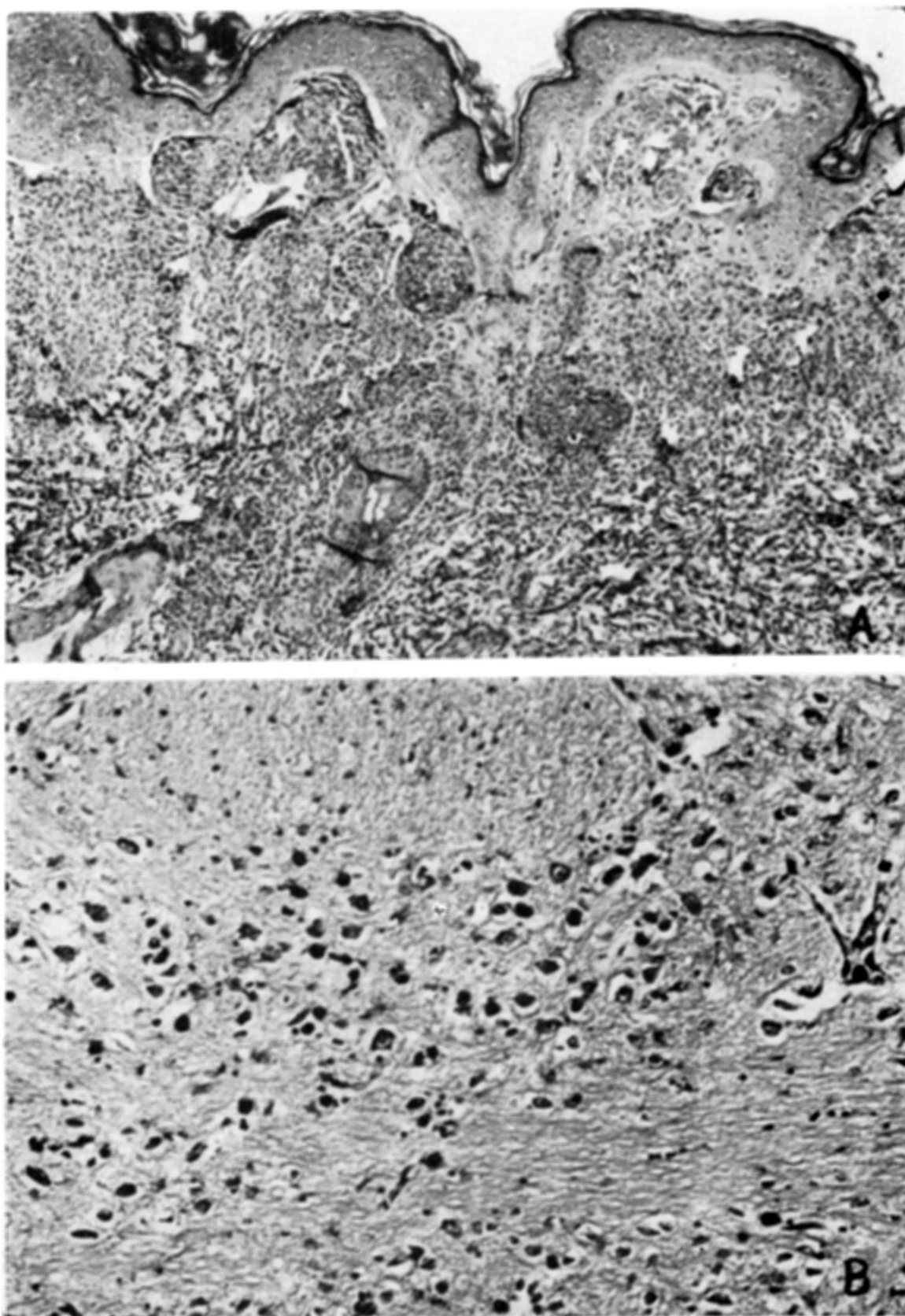


Fig. 4 — Em A, nevo melânico intradérmico (H-E, 65 X). Em B, corte histológico da protuberância, observando-se, em meio a neurônios numerosos melanoblastos (H-E, 100 X) .

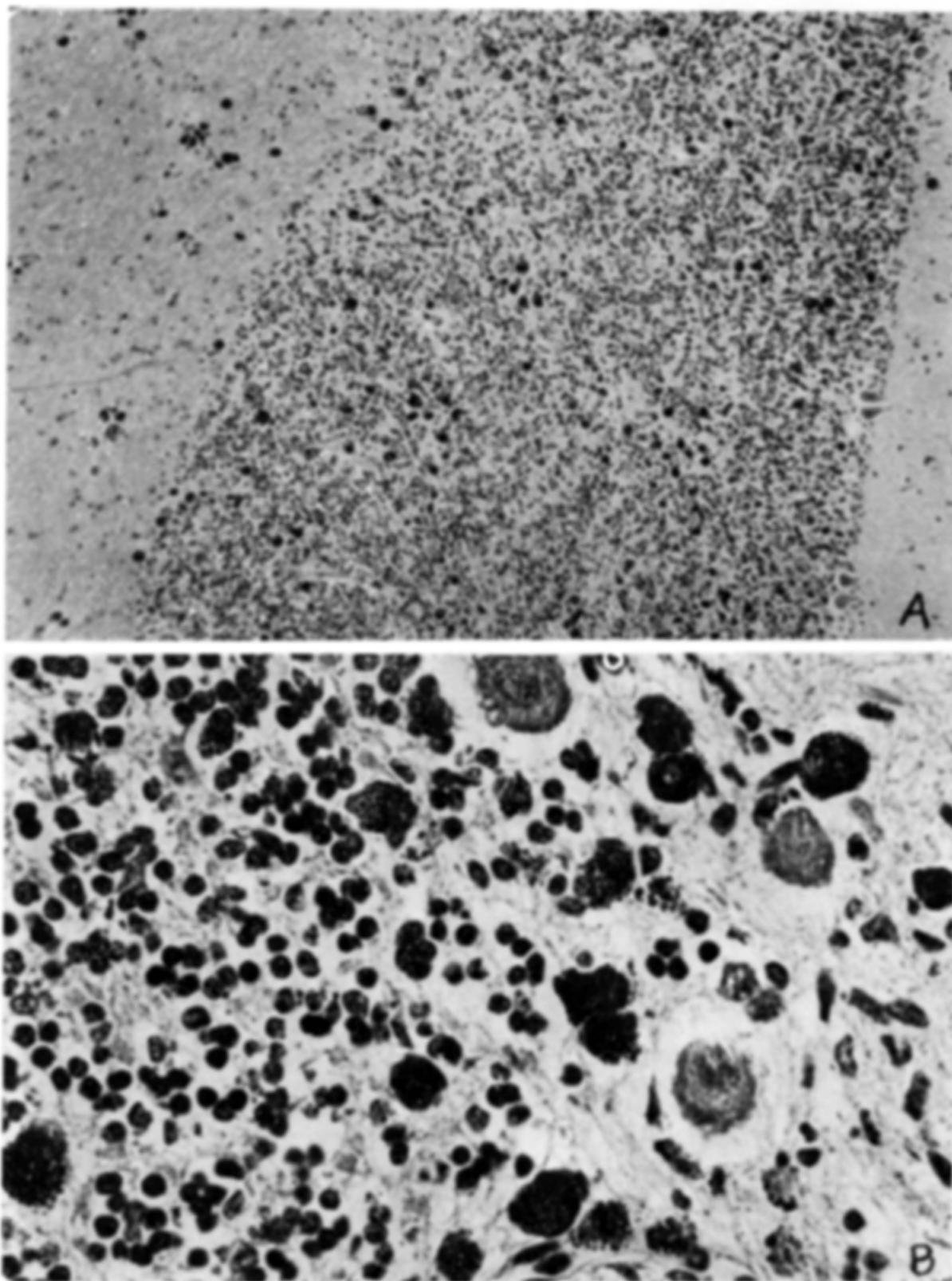


Fig. 5 — Em A, corte histológico do cerebelo, com numerosos melanoblastos entre os grânulos do cerebelo e também no córtex (Perls, 65 X). Em B, células de Purkinje, grânulos do cerebelo e melanoblastos (Perls, 400 X).

COMENTARIOS

A melanose neurocutânea (síndrome de van Bogaert) está incluída no grupo das facomatoses e é dentre elas a menos comum. Caracteriza-se pela presença de um ou mais nevos pigmentados gigantes, usualmente associados com numerosos e pequenos nevos e pigmentação meníngea e/ou encefálica. Os nevos gigantes em geral possuem pelos⁵, à semelhança do que observamos no presente caso. O aspecto microscópico da lesão cutânea foi a de nevos melânico intradérmico. Este fato se reveste de especial importância pois, para que se estabeleça o diagnóstico de síndrome de van Bogaert, é fundamental que se exclua o diagnóstico de melanoma que possa ter determinado metástase no sistema nervoso. A paciente estudada tinha 5 meses de idade, quando são raríssimos os melanomas⁶. Quando surgem nessa idade, ocorrem a partir de melanose neurocutânea. O curso da doença é fatal, ou pela transformação maligna ou por hidrocefalia. No presente caso, a paciente apresentou hidrocefalia, que não chegou a ser tratada, pois houve no momento da cirurgia parada cardíaco-respiratória que não pode ser revertida. A hidrocefalia, nos casos de melanose neurocutânea, é geralmente devida a bloqueio à passagem do LCR nas cisternas basais, como foi demonstrado pela pneumencefalografia da paciente em estudo. As meninges podem apresentar-se macroscopicamente normais e o excesso de células melanóticas piais só seria observado ao exame microscópico. No presente caso também só se observou infiltração de melanócitos nas leptomeninges basais e sobre o cerebelo, quando do exame histopatológico. A pigmentação do cortex cerebelar foi observada em 25% dos casos relatados na literatura⁵, frequentemente associada com deposição de pigmento em um ou em ambos núcleos denteados, como bem se pode observar no caso aqui registrado. Esses pacientes com pigmentação cerebelar apresentam usualmente depósitos de melanina na protuberância, especialmente na substância cinzenta (fibras reticulares)⁵. Essa pigmentação intraparenquimatosa é usualmente devida a infiltração encefálica por melanófagos e seu acúmulo em áreas localizadas específicas de substância cinzenta⁵.

Postula-se que a melanose neurocutânea é uma displasia congênita da crista neural, tendo em vista que os melanoblastos se originariam a partir dessa estrutura. Fato que torna essa hipótese aceitável é a frequente associação com outras facomatoses, como a neurofibromatose. Entretanto, o presente caso não se acompanhava de lesões associadas, mas se manifestou por hidrocefalia.

RESUMO

Um caso de melanose neurocutânea em criança de 5 meses de idade foi estudado. Demonstrou-se a presença de manchas melanóticas no cérebro, cerebelo e protuberância, bem como nevos melânicos intradérmicos gigantes. A manifestação clínica se deveu a hidrocefalia tetraventricular por bloqueio à passagem do LCR ao nível da cisterna quiasmática.

SUMMARY

Neurocutaneous melanosis: autopsy study of a case.

The clinical, radiological and autopsy features of a 5-month-old child with neurocutaneous melanosis are described. The patient had multiple disseminated benign cutaneous nevi. The pneumoencephalogram showed non-obstructive hydrocephalus. The patient died at the third day of hospitalization and autopsy was performed. A mild hydrocephalus and melanic specks in cerebellum and in the brainstem were disclosed.

REFERÊNCIAS

1. BATTIN, J., VITAL, C., ALBERTY, J., GUYONLT-DUPERAT, J.P., LEGER, J. & FONTAN, A. — La mélanose neuro-cutanée. Arch. franç. Péd. 25:277, 1968.
2. BRANCHI, C. — Melanosis cerebelli. Acta neuropathol. (Berlin) 7 (suppl.):400, 1981.
3. BRANDT, R.A.; SCHWARTZMAN, J.S. & NASPITZ, C. — Melanose neurocutanea. Relato de um caso. Arq. Neuro-Psiquiat. (São Paulo) 36:147, 1978.
4. CHATELAIN, R.; DE ROUGEMONT, J.; TOMMASI, M.; BARCE, M. & MARLIN, H. — Mélanose neurocutanée (observation anatomo-clinique). J. Med. Lyon 1325, 1969.
5. FOX, H. — Neurocutaneous melanosis. In: P.J. VINKEN & G.W. BRUYN (eds.) — Handbook of Clinical Neurology. North Holland, Amsterdam 14:414, 1972.
6. SLAUGHTER, J.C.; HARDMAN, J.M.; KAMPE, L.G. & EARLE, K.M. — Neurocutaneous melanosis and leptomenigeal melanomatosis in children. Arch. Path. 88: 298, 1969.
7. SOBAJIMA, Y.; UCHIYAMAM, T. & KUDO, H. — An autopsy case of mélanose neurocutanée (Touraine) Acta path. jap. 21:553, 1971.
8. VITAL, C.; BIOULAC, B.; GOT, M.; HENRY, P.; BEYLOT, J.; MORETTI, J.L. & LEBLANC, M. — Étude clinique et anatomique d'un cas de mélanose neuro-cutanée. Bord. med. 5:523, 1972.

Rua Carvalho Monteiro, 414 — 90.000, Porto Alegre, RS — Brasil.