

## ESCLEROSE LATERAL AMIOTRÓFICA ESPORÁDICA CRITÉRIOS DIAGNÓSTICOS

JOSÉ MAURÍCIO GODOY\*, MARCELO A. R. DE OLIVEIRA\*\*, JOÃO B. MASCARENHAS  
DE MORAES NETO\*\*, SALIM L. BALASSIANO\*\*\*, NADIA MONTAGNA\*\*\*\*,  
JOSÉ RICARDO PINTO\*\*\*\*\*, MICHAEL SKACEL\*\*\*\*\*

---

**RESUMO** — Os autores apresentam os casos de dois enfermos com diagnóstico inicial de esclerose lateral amiotrófica e que, após investigação detalhada, tiveram-no afastado. Chamam a atenção para a necessidade de investigação cuidadosa em todos os pacientes com suspeita clínica da doença e propõem um protocolo para ser aplicado em todos os casos.

**PALAVRAS-CHAVE:** esclerose lateral amiotrófica, critérios diagnósticos, diagnóstico diferencial.

### Criteria for diagnosis of amyotrophic lateral sclerosis

**SUMMARY** — The authors report two cases of amyotrophic lateral sclerosis (ALS) misdiagnosis (a craniocervical junction disorder, and a cervical spinal cord ependymoma). They review some causes of ALS-like syndrome and propose a protocol to be adopted for the study of all patients who present clinical abnormalities suggesting ALS.

**KEY WORDS:** amyotrophic lateral sclerosis, diagnostic criteria, diagnosis.

---

A esclerose lateral amiotrófica (ELA) caracteriza enfermidade neurodegenerativa, de caráter progressivo e etiologia ainda desconhecida<sup>6</sup>. Diversos autores tentaram definir critérios para o diagnóstico da doença<sup>10,12,14,16</sup>; todavia, análise minuciosa deve sempre ser realizada. Lambert<sup>12</sup>, em 1969, já afirmava que "...um exame neurológico completo é, geralmente, suficiente para estabelecer o diagnóstico de ELA. O grave prognóstico desta doença torna imprescindível algumas informações eletroneuromiográficas: (a) fibrilações e fasciculações nos 4 membros ou em algumas extremidades e em músculos de inervação bulbar; (b) redução do número e aumento na amplitude e duração dos potenciais das unidades motoras; (c) velocidade de condução motora não inferior a 70% do valor normal; (d) velocidade de condução sensitiva normal". Lee & Kelly<sup>14</sup> e Kimura<sup>10</sup> postularam ser necessário para o diagnóstico de ELA a detecção de potenciais de desnervação em 3 membros ou em apenas 2, desde que, no último caso, acompanhados de alterações em músculos cranianos. Mitsumoto et al<sup>16</sup> definiram como parâmetros eletroneuromiográficos para o diagnóstico de ELA a presença de fibrilações em pelo menos 3 membros e na musculatura paravertebral, com respostas sensitivas normais. O Grupo de Pesquisa em Doenças Neuromusculares da Federação Mundial de Neurologia, durante o Congresso Internacional realizado em 1990, em Munique (Alemanha), estabeleceu critérios mais definidos para o diagnóstico da enfermidade<sup>23</sup>. Por outro lado, pacientes com diagnóstico final de ELA não raras vezes são rotulados inicialmente como tendo outras moléstias<sup>2</sup>.

---

\*Professor Adjunto de Neurologia, Universidade Estadual do Rio de Janeiro (UERJ);

\*\*Médico Residente do Hospital Universitário Pedro Ernesto (HUPE), UERJ; \*\*\*Professor Assistente de Neurologia, UERJ; \*\*\*\*Professor Auxiliar de Anatomia Patológica, UERJ;

\*\*\*\*\*Médico do Serviço de Neurocirurgia, HUPE-UERJ; \*\*\*\*\*Professor Auxiliar de Neurologia, UERJ. Aceite: 09-setembro-1992.

Com base nas dificuldades mencionadas, apresentamos dois pacientes com diagnóstico de ELA que foram encaminhados ao ambulatório de doenças do neurônio motor da UERJ e que, após investigação mais aprofundada, tiveram-no afastado.

#### CASUÍSTICA

Caso 1. JAS, paciente do sexo masculino, com 33 anos de idade, da raça branca, casado, guarda noturno, natural de Minas Gerais, registro no HUPE-UERJ 880752. O início do quadro se deu em 1988, quando observou diminuição da força muscular nos membros inferiores, principalmente à esquerda, que se fizera notar por dificuldade para subir escadas e correr. Aproximadamente um ano e meio após a eclosão dos sintomas, notou que a "carne estava tremendo" nos membros superiores, especialmente no braço e região torácica superior à direita (D). Evoluiu com piora progressiva do quadro motor até ser encaminhado ao HUPE-UERJ. Não havia relato de alterações esfinterianas e(ou) da função sexual. O exame físico mostrou de objetivo: marcha paraparética; hipertonía espástica nos membros inferiores; clono esgotável de pés e patelas; fasciculações nos músculos Deltoideus, Pectoralis major e Biceps brachii em ambos os lados; reflexos osteotendíneos grau 4 nos apêndices superiores e inferiores; sinais de Hoffman e Babinski em ambos os lados; escoliose dextro-convexa em nível cervical. Os exames complementares acusavam — líquido cefalorraquidiano (LCR) claro, normotenso, com 68 mg% de proteínas, 2 linfócitos, glicorraquia e clorraquia normais, VDRL negativo; eletroneuromiografia (ENMG): fibrilações difusas nos 4 membros com velocidades de condução motora (VCM) e sensitiva (VCS) normais; estudo neurorradiográfico simples: escoliose dextro-convexa em coluna cervical. A ressonância nuclear magnética (RNM) da mesma região (Fig. 1) mostra escoliose cervical de convexidade D, má formação da junção craniovertebral associada a angulação da transição bulbo-medular. O paciente foi transferido para o Serviço de Neurocirurgia do HUPE-UERJ tendo, contudo, se negado a qualquer tipo de tratamento cirúrgico. Recebeu alta com o quadro neurológico inalterado.

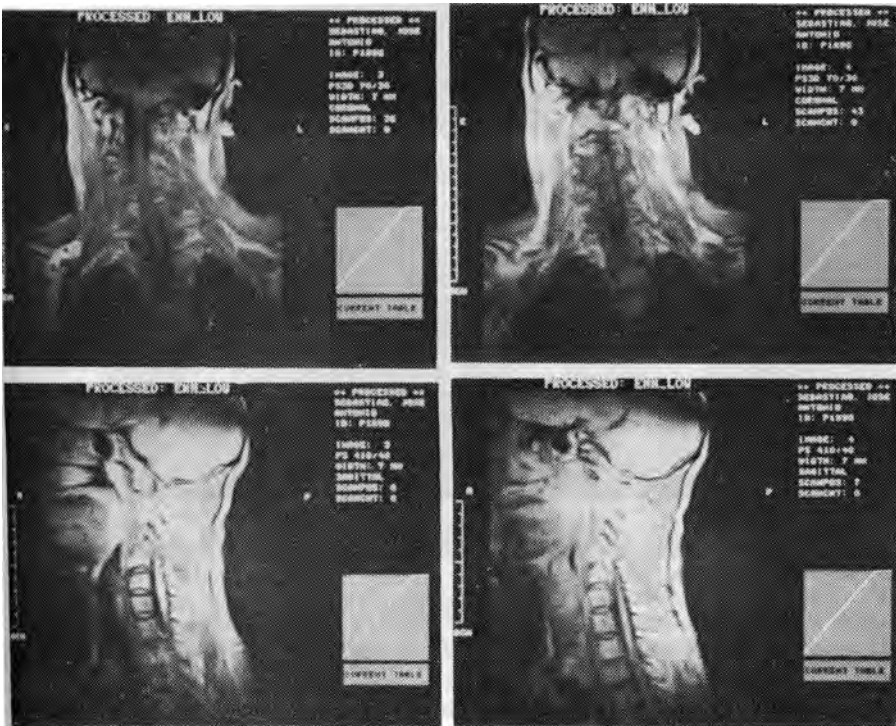


Fig. 1. Caso 1, JAS. Ressonância nuclear magnética (explicação no texto).

Caso 2. VNF, paciente do sexo masculino, com 39 anos de idade, da raça branca, casado, mecânico, natural do Rio de Janeiro, registro no HUPE-UERJ 898163. O enfermo referia o início de sua doença em 1989, quando notou diminuição da força muscular nos membros superiores, em especial para abduzir o braço além de 90°. Cerca de 12 meses mais tarde, notou amiotrofia da cintura escapular D, bem como do antebraço homolateral. Concomitantemente, observou que a «carne estava pulando» nos braços. O exame físico mostrava de objetivo: redução da força muscular com amiotrofia em cintura escapular notável à D; fasciculações nos apêndices superiores, sendo mais visível à D; reflexos osteotendíneos grau 4 nos quatro membros com sinais de Babinski e Hoffman nos dois lados. Os exames complementares mostravam — LCR: claro, normotenso, com 56 mg% de proteínas, 7 linfócitos, glicorraquia e clororraquia normais, VDRL negativo; ENMG: fibrilações nos 4 membros com VCM e VCS normais; estudo neurorradiográfico simples da coluna vertebral; sem anormalidades; RNM da coluna cervical: medula espinhal de calibre aumentado nos segmentos C1-C6, presença de processo expansivo intramedular com área cística e nódulos sólidos captantes de contraste em sua porção inferior notável nos segmentos C<sub>2</sub>-C<sub>3</sub> e C<sub>4</sub>-C<sub>5</sub>, pequenas protrusões disciais de C<sub>3</sub>-C<sub>4</sub> e C<sub>4</sub>-C<sub>5</sub> (Fig. 2). Em janeiro-1992, o paciente foi levado a cirurgia, tendo sido retirado todo o tumor. A histopatologia confirmou o diagnóstico deependimoma (Fig. 3). O enfermo teve alta hospitalar com poucas alterações da marcha, tendo sido encaminhado ao Setor de Fisiatria do HUPE-UERJ.

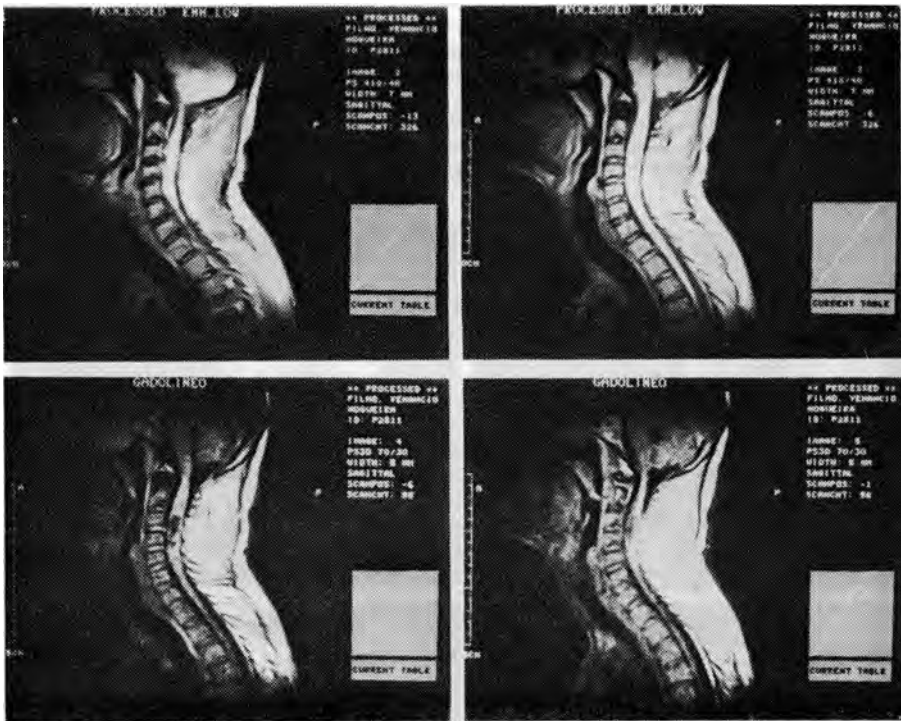
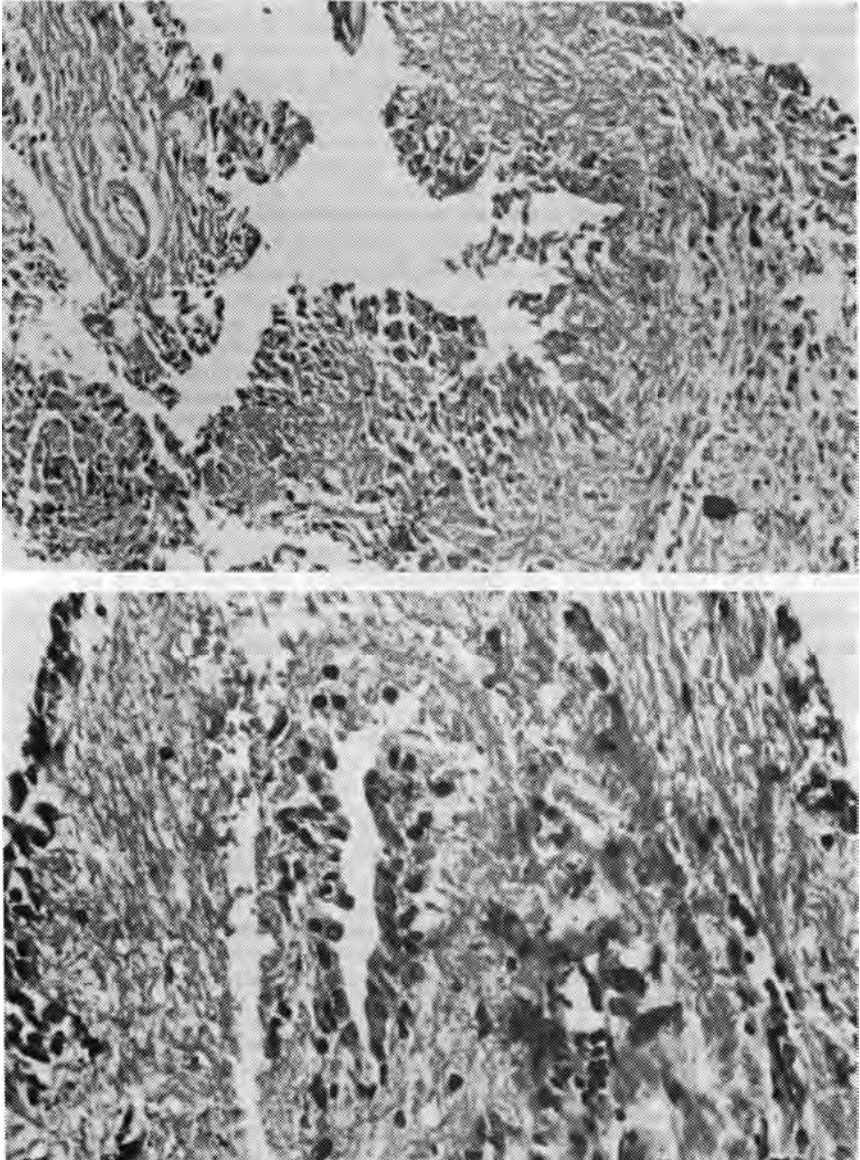


Fig. 2. Caso 2, VNF. Ressonância nuclear magnética (explicação no texto).

#### COMENTÁRIOS

Conforme podemos notar, ambos os pacientes apresentavam quadro clínico progressivo caracterizado por sinais e sintomas secundários ao comprometimento dos motoneurônios superior e inferior, preservação de todas as modalidades de sensibilidade e ausência de anormalidades cognitivas, esfinterianas ou visuais. Exceto as fasciculações não havia movimentos involuntários, rigidez plástica ou bradicinesia. A ENMG mostrou potenciais de desnervação nos 4 mem-



**Fig. 3. Caso 2, VNF. Exame histopatológico do tumor (ependimoma). Em A (no alto): estruturas papilares constituídas de eixo fibrilar revestido externamente por células ependimárias. Em B (em baixo), presença de roseta ou túbulo ependimário imerso em abundante matriz fibrilar.**

Tabela 1. ELA: critérios diagnósticos do Serviço de Neurologia da UERJ.

## Critérios clínicos:

- a) sinais e sintomas secundários à disfunção dos motoneurônios superior e inferior;
- b) ausência de alterações objetivas da sensibilidade;
- c) integridade das funções cognitivas e esfinterianas;
- d) inexistência de anormalidades visuais e auditivas (neurológicas);
- e) ausência de distúrbios do sistema extrapiramidal ou cerebelar;
- f) curso clínico progressivo.

## Critérios neurofisiológicos:

- a) fibrilações e fasciculações nos 4 membros ou em 3 apêndices e em músculos de inervação craniana (utilizar sempre segmentos medulares distintos nos membros homólogos);
- b) redução do número e aumento da amplitude dos potenciais das unidades motoras;
- c) VCM normal ou pouco diminuída;
- d) VCS normal.

## Critério por neuroimagem:

- a) mielotomografia ou, preferencialmente, RNM normal ou com alterações incompatíveis ao quadro clínico do paciente.

## Critérios laboratoriais:

- a) eletroforese ou, preferencialmente, imunoeletroforese das proteínas séricas normal\*;
- b) cálcio, fósforo e paratormônio séricos normais\*\*;
- c) cálcio e fósforo urinários (dosagem nas 24 horas) normais\*\*;
- d) estudo do LCR normal, exceto por hiperproteinorraquia não superior a 75 mg/dL.

\* Atentar para outras causas sistêmicas de gamapatia monoclonal.

\*\* Diagnóstico diferencial obrigatório com outras causas sistêmicas de distúrbios do metabolismo do cálcio e fósforo.

bro, bem como valores normais nas VCM e VCS. Elevação discreta nos níveis de proteínas no LCR foi observada; todavia, tal fato tem sido descrito em alguns casos com diagnóstico final de ELA<sup>4</sup>. A idade precoce para o desenvolvimento da enfermidade não parecia ser empecilho para o diagnóstico, visto observarmos com certa frequência o aparecimento de ELA em pessoas jovens<sup>6</sup>.

Com todas as variáveis então explicitadas, estaria "justificado" o diagnóstico de ELA nos 2 casos. Outrossim, após realização de RNM para estudo da medula cervical, exame de escolha na avaliação das patologias daquela região<sup>7</sup>, observamos que, em realidade, ambos os enfermos tinham outras doenças que mimetizavam o quadro clínico da ELA.

Inúmeras são as entidades clínico-patológicas que podem determinar síndrome de ELA símile<sup>19</sup>, muitas passíveis de tratamento e que devem ser lembradas por ocasião do diagnóstico.

Patten & Engel<sup>18</sup> concluíram que alguns enfermos com deficiência de fosfato, ou hiperparatireoidismo (primário ou secundário), apresentam sinais e sintomas sugestivos de ELA, incluindo fraqueza muscular com atrofia, hiperreflexia, fasciculações difusas (inclusive na língua) e, ocasionalmente, sinal de Babinski. Tais pacientes apresentavam desnervação difusa e VCM e VCS normais ao exame eletroneuromiográfico. Casos similares a ELA foram também descritos em vigência de neoplasias<sup>5,15,21</sup>, paraproteinemias<sup>1,13,17</sup> e intoxicações por metais pesados<sup>3,8</sup>. Wilkinson<sup>22</sup> descreveu 10 pacientes com mielopatia secundária a espondilose cervical (MEC), tendo 8 deles miofasciculações nos 4 membros, chamando a atenção para a importância do diagnóstico diferencial desta com ELA; outros autores também fizeram referência à presença de potenciais de desnervação nos 4 membros de enfermos com diagnóstico de MEC<sup>9,11</sup>.

Recentemente Rowland<sup>20</sup> mostrou a grande dificuldade em alguns casos (cerca de 5% de sua casuística), quando da concomitância de espondilose cervical e ELA em um mesmo paciente.

A ocorrência de fibrilações e, eventualmente, fasciculações nos membros inferiores dos pacientes com lesões da medula cervical continua sendo problema ainda não totalmente solucionado. Mitsumoto et al<sup>16</sup> alertam para a possível coexistência de espondilose cervical e lombo-sacra nestes casos. Entretanto, Kasdon<sup>9</sup> apresentou 4 enfermos com MEC com tais achados neurofisiológicos e que, após procedimento cirúrgico, foi possível observar desaparecimento dos potenciais de desnervação nos 4 membros de 3 dos casos estudados. Segundo o mesmo autor, as alterações neurofisiológicas detectadas nos apêndices inferiores seriam secundárias à possível perda da inibição dos motoneurônios dos segmentos lombo-sacros por lesão das vias descendentes em nível cervical.

Acreditamos que, não somente os critérios clínico e neurofisiológico devam ser levados em consideração quando do diagnóstico de ELA, visto que várias condições patológicas podem determinar síndrome idêntica. Em adição, diversas entidades clínicas podem determinar a presença de fibrilações disseminadas ao exame eletroneuromiográfico, tais como: radiculopatias, plexopatias, mononeuropatia múltipla, polineuropatias axonais, distrofias musculares, dermatomiosite, polimiosite, miopatia secundária à infecção por *Trichinella spiralis*, miopatia centronuclear e, raramente, nos distúrbios da junção mioneural.

Com base nos dados ora expostos, passamos a aplicar, sempre que possível, o protocolo apresentado na Tabela 1 em todos os enfermos com suspeita clínica de ELA.

#### REFERÊNCIAS

1. Bady B, Vial C, Brudon F, Lapras J, Kopp N, Trillet M. Neuropathies périphériques simulant une sclerose latérale amyotrophique au cours des gammopathies. *Rev Neurol (Paris)* 1988, 144:710-715.
2. Belsh JM, Schiffman PL. Misdiagnosis in patients with amyotrophic lateral sclerosis. *Arch Intern Med* 1990, 150:2301-2305.
3. Boothby JA, De Jesus PV, Rowland LP. Reversible forms of motor neuron disease (lead neuropathy). *Arch Neurol* 1974, 31:18-23.
4. Einstein ER, Mac Rae D. Spinal fluid analysis in amyotrophic lateral sclerosis. In Norris FH, Kurland LT (eds): *Motor neuron diseases: research on ALS and related disorders*. New York: Grune & Stratton, 1969, p 175-178.
5. Evans BK, Fagan C, Arnold T, Dropcho EJ, Oh SJ. Paraneoplastic motor neuron disease and renal cell carcinoma: improvement after nephrectomy. *Neurology* 1990, 40:960-962.
6. Godoy JM, Skacel M, Balassiano SL, Neves JRM. Doença do neurônio motor: avaliação metabólica. *Arq Neuro-Psiquiatr (São Paulo)* 1992, 50:74-79.
7. Greenberg JO. Neuroimaging of the spinal cord. *Neurol Clin* 1991, 9:679-704.
8. Kantarjian AD. A syndrome clinically resembling amyotrophic lateral sclerosis following chronic mercurialism. *Neurology* 1961, 11:639-644.
9. Kasdon DL. Cervical spondylotic myelopathy with reversible fasciculations in the lower extremities. *Arch Neurol* 1977, 34:774-776.
10. Kimura J. Diseases of the motor neuron. In Kimura J (ed): *Electrodiagnosis in diseases of nerve and muscle: principles and practice*. Philadelphia: Davis 1989, p 429-446.
11. King RB, Stoops WL. Cervical myelopathy with fasciculations in the lower extremities. *J Neurosurg* 1963, 20:948-952.
12. Lambert EH. Electromyography in amyotrophic lateral sclerosis. In Norris FH, Kurland LT (eds): *Motor neuron diseases: research on ALS and related disorders*. New York: Grune & Stratton, 1969, p 135-153.
13. Latov N. Plasma cell dyscrasia and motor neuron disease. In LP Rowland (ed): *Human motor neuron diseases*. New York: Raven Press, 1982, p 273-279.
14. Lee KS, Kelly DL. Amyotrophic lateral sclerosis and severe cervical spondylotic myelopathy in a patient with a posterior fossa arachnoid cyst: diagnostic dilemma. *Southern Med J* 1987, 80:1580-1583.
15. Mitchell DM, Olczak SA. Remission of a syndrome indistinguishable from motor neuron disease after resection of bronchial carcinoma. *Br Med J* 1979, 279:176-177.

16. Mitsumoto H, Hanson MR, Chad DA. Amyotrophic lateral sclerosis: recent advances in pathogenesis and therapeutic trials. *Arch Neurol* 1988, 45:189-202.
17. Parry GJ, Holtz SJ, Ben-Zeev D, Drori JB. Gammopathy with proximal motor axonopathy simulating motor neuron disease. *Neurology* 1986, 36:273-276.
18. Patten BM, Engel NK. Phosphate and parathyroid disorders associated with the syndrome of amyotrophic lateral sclerosis. In Rowland LP (ed): *Human motor neuron diseases*. New York: Raven Press, 1982, p 181-200.
19. Rowland LP. Diverse forms of motor neuron diseases. In Rowland LP (ed): *Human motor neuron diseases*. New York: Raven Press, 1982, p 1-13.
20. Rowland LP. Surgical treatment of cervical spondylotic myelopathy: time for a controlled trial. *Neurology* 1992, 42:5-13.
21. Schold SC, Cho ES, Somasundaram M, Posner JB. Subacute motor neuronopathy: a remote effect of lymphoma. *Ann Neurol* 1979, 5:271-287.
22. Wilkinson M. Motor neuron disease and cervical spondylosis. In Norris FH, Kurland LT (ed): *Motor neuron diseases: research on ALS and related disorders*. New York: Grune & Stratton, 1969, p 130-134.
23. World Federation of Neurology. *Newsletter. World Neurol* 1990, 5:12.