

# CORRELAÇÃO CLÍNICO-TOPOGRÁFICA EM GLIOBLASTOMAS MULTIFORMES NAS SÍNDROMES MOTORAS

## Significados fisiopatológicos

Rita de Cássia G. Lucena<sup>1</sup>, Roberto J.V. de Mello<sup>2</sup>, José Ronaldo Lessa Jr.<sup>3</sup>, George M. Cavalcante<sup>4</sup>, Marcelo Ribeiro<sup>5</sup>

**RESUMO** - O glioblastoma multiforme (GBM) é o tumor glial com maior grau de malignidade. Acomete principalmente os hemisférios cerebrais apresentando sintomas e sinais focais ou gerais, relacionados ao tamanho, localização e taxa de crescimento tumoral. *Objetivo:* Analisar a relação do déficit motor com a topografia do GBM. *Método:* Foram estudados 43 casos de GBM, referidos quanto à idade, sexo, localização e a síndrome motora. *Resultados:* O tumor predominou em adultos (média de 55 anos), sexo masculino (55,82%), localização frontal (aproximadamente 40%). A hemiparesia prevaleceu como distúrbio motor, somente não ocorrendo em 2 casos de lesão frontal, 2 temporais, 1 parietal, 1 occipital e 1 frontotemporal. *Conclusão:* Os achados clínico-topográficos favorecem os efeitos infiltrativos (lesões extensas) como responsáveis pela síndrome motora em detrimento aos efeitos compressivos (lesões localizadas).

**PALAVRAS-CHAVE:** glioblastoma multiforme, síndrome motora, topografia cerebral.

### **Clinical topographic findings in glioblastoma multiforme and the relation with motor impairment**

**ABSTRACT** - Glioblastoma multiforme (GBM) is the glial tumor with the highest grade of malignity. It mainly affects the cerebral hemispheres, presenting general or focal signs and symptoms, which depend on the size, the location of the lesion and rate of growth of the tumor. *Objective:* To analyze the relationship between motor impairment and GBM topography. *Method:* We studied 43 cases of GBM, related to the age, gender, localization and motor impairment. *Results:* The occurrence of the tumor was preponderant in adults (mean age 55 years old), men (55.82%), and frontal lobe (approximately 40%). The principal motor impairment was hemiparesis, with the exception of 2 cases in the frontal lobe, 2 temporal, 1 parietal, 1 occipital and 1 frontotemporal. *Conclusion:* The clinical-topographic findings lead to consider the infiltrative effects (broad lesions) are responsible for the motor impairment rather than compressive effects (located lesions).

**KEY WORDS:** glioblastoma multiforme, motor impairment, cerebral topography.

O glioblastoma multiforme (GBM) é o tumor astrocítico com maior grau de malignidade, correspondendo ao grau IV da atual classificação da Organização Mundial de Saúde (OMS). Caracteriza-se pela presença de astrócitos neoplásicos pobremente diferenciados com áreas de proliferação vascular e/ou necrose<sup>1-3</sup>. Macroscopicamente, origina-se na substância branca, apresenta-se como grande massa hemisférica, com áreas sólidas, císticas, necróticas e hemorrágicas. Dentre os achados microscópicos mais importantes destacam-se hiperplasticidade, caráter infiltra-

tivo, pleomorfismos celular e nuclear, mitose, necrose de coagulação e proliferação endotelial capilar<sup>3-4</sup>. O GBM é um tumor de ocorrência freqüente, constituindo cerca de 50-60% de todos os gliomas e 12-15% dos tumores intracranianos em adultos<sup>4</sup>. Têm maior incidência em homens em relação às mulheres numa proporção de 3:2, principalmente na faixa entre 45 e 70 anos<sup>5-7</sup>. A região supratentorial é a mais acometida, tendo prevalência pelo hemisfério esquerdo, principalmente nos lobos frontal e temporal, podendo ainda acometer mais de um hemisfério cerebral.

Departamento de Patologia, Universidade Federal de Pernambuco - Recife PE, Brasil (UFPE): <sup>1</sup>Fisioterapeuta, Pós-graduanda; <sup>2</sup>Patologista, Professor Adjunto IV; <sup>3</sup>Neuroradiologista, Pós-graduando; <sup>4</sup>Biomédico, Pós-graduando; <sup>5</sup>Neurocirurgião, Pós-graduando.

Recebido 19 Agosto 2005, recebido na forma final 16 Janeiro 2006. Aceito 1 Março 2006.

Dra. Rita de Cássia Guimarães Lucena - Avenida Hélio Falcão 505/601 - 51021-070 Recife PE - Brasil. E-mail: ricaglu@yahoo.com

A história clínica da doença é geralmente curta, menos de 3 meses, em mais de 50% dos casos. Os pacientes apresentam sinais e sintomas focais ou gerais, dependendo do tamanho, da localização e da taxa de crescimento do tumor. Os sinais e sintomas gerais incluem cefaléia, náusea ou vômitos, e alterações no nível de consciência. Os déficits neurológicos focais estão relacionados com a topografia e a extensão da lesão<sup>8-12</sup>. A avaliação neuro-radiológica dos tumores cerebrais pode ser realizada através da tomografia computadorizada (TC), da ressonância magnética (RM). Na prática clínica, a RM tem sido o método de escolha, devido ao seu alto percentual de sensibilidade e capacidade de caracterizar o tumor em seus três planos ortogonais (axial, coronal e sagital). Além disso, permite a utilização de técnicas avançadas como a espectroscopia por prótons, imagens de difusão e imagens da perfusão encefálica<sup>12-14</sup>.

O presente estudo tem como objetivo analisar a relação entre déficit motor e topografia do GBM, baseado no aumento do número de pacientes com tumores cerebrais, nos múltiplos déficits pré ou pós-tratamento, bem como na escassez da literatura de estudos que relacionem os déficits motores nessa população.

## MÉTODO

Foram estudados retrospectivamente, no período de janeiro de 2000 a fevereiro de 2005, 43 prontuários de pacientes submetidos a tratamento neurocirúrgico de tumores intracranianos, no Instituto de Neurologia e Neurocirurgia do Recife - Neuro.

Dos tumores do sistema nervoso central (SNC), previamente classificados como GBM, as informações clínicas coletadas foram: idade, gênero, hemisfério cerebral acometido, topografia e presença ou não de déficit motor.

De acordo com a informação obtida do diagnóstico histopatológico de GBM, foi caracterizada a relação entre idade, gênero, hemisfério cerebral, topografia e déficit motor. Em função da idade foram classificadas as faixas etárias em relação ao grau de acometimento, e quanto ao gênero de maior prevalência.

Em relação ao hemisfério cerebral e à topografia, foram verificadas nas anotações pertinentes aos laudos de exames de neuroimagem, tais como, RM e TC, o local ou regiões de acometimento do tumor.

Com base nos achados descritivos do exame clínico, dos dados relacionados ao sistema motor, foi caracterizado como ausência de déficit motor, hemiparesia ou hemiplegia.

Este estudo foi aprovado pelo Comitê de Ética do Centro de Ciências da Saúde da Universidade Federal de Pernambuco sob o número 188/2004.

Para tratamento estatístico foi realizada a média e a análise percentual dos dados.

## RESULTADOS

Dentreos 43 casos de GBM estudados, observou-se prevalência discretamente maior nos homens em relação às mulheres, haja vista encontrarmos 24 pacientes do gênero masculino e 19 do feminino. As idades extremas foram 25 e 87 anos, sendo a média das idades, 55 anos. A maior concentração dos casos de GBM ocorreu nas faixas etárias entre 40 e 60 anos com 23 pacientes (Tabela 1).

Com relação ao hemisfério cerebral acometido encontramos uma variação em relação ao gênero, pois no gênero feminino predominou o lado direito e no masculino, o esquerdo. Porém, no grupo total estudado, observou-se que o hemisfério cerebral esquerdo foi o mais acometido (Fig 1).

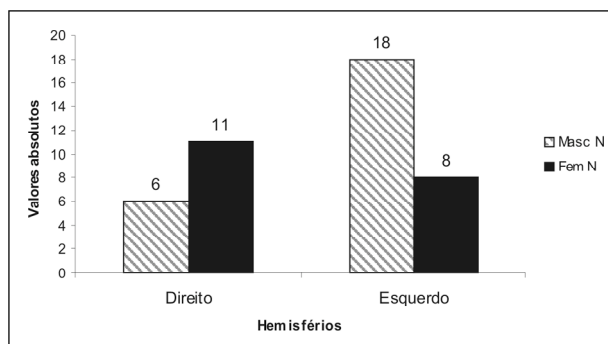


Fig 1. Hemisfério cerebral acometido de acordo com o gênero.

Tabela 1. GBM distribuído por idade e gênero.

Idade	Masculino		Feminino		Ambos	
	N	%	N	%	N	%
20-40	4	16,67	3	15,79	7	16,28
41-60	13	54,16	10	52,63	23	53,49
60 em diante	7	29,17	6	31,58	13	30,23
Total	24	100	19	100	43	100

Tabela 2. Relação entre a topografia do GBM e o percentual de casos com e sem déficit motor em relação às regiões cerebrais acometidas.

Topografia	Com déficit motor	Sem déficit motor	% acometimento
F	9	2	25,60
Ft	1	1	4,7
Fp	3	0	7
Ftp	1	0	2,33
T	1	2	7
Tp	5	0	11,63
To	1	0	2,33
P	9	1	23,25
Po	3	0	7
O	0	1	2,33
Ta	1	0	2,33
Cc	1	0	2,33

F, frontal; Ft, fronto-temporal; Fp, fronto-parietal; Ftp, fronto-temporo-parietal; T, temporal; Tp, temporo-parietal; To, temporo-occipital; P, parietal; Po, parieto-occipital; O, occipital; Ta, tálamo; Cc, corpo caloso.

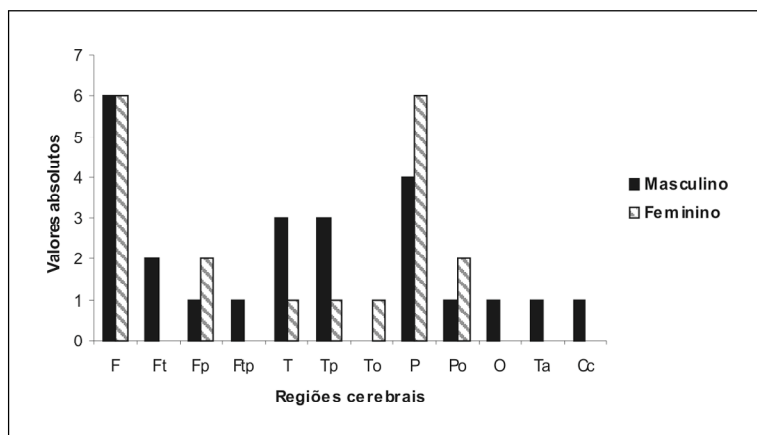
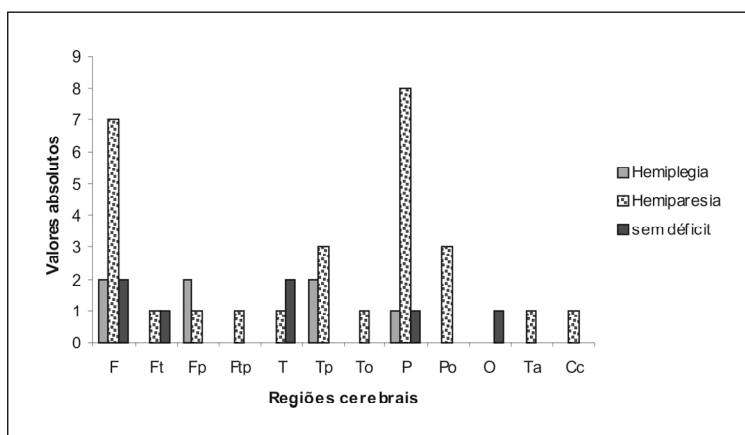


Fig 2. Topografia do tumor em relação ao gênero. F, frontal; Ft, fronto-temporal; Fp, fronto-parietal; Ftp, fronto-temporo-parietal; T, temporal; Tp, temporo-parietal; To, temporo-occipital; P, parietal; Po, parieto-occipital; O, occipital; Ta, tálamo; Cc, corpo caloso.

Fig 3. Relação entre a topografia do GBM e presença ou ausência de déficit motor. F, frontal; Ft, fronto-temporal; Fp, fronto-parietal; Ftp, fronto-temporo-parietal; T, temporal; Tp, temporo-parietal; To, temporo-occipital; P, parietal; Po, parieto-occipital; O, occipital; Ta, tálamo; Cc, corpo caloso.



Quanto à topografia do tumor o lobo frontal foi o mais acometido, seguido dos lobos parietal e temporal. Evidenciamos outros locais envolvidos, ou duas localizações associadas (fronto-temporal; fronto-parietal, fronto-temporo-parietal; temporo-parietal; temporo-occipital; parieto-occipital). Entre as localizações menos habituais encontramos: lobo occipital (1 caso); corpo caloso (1 caso); tálamo (1 caso) (Fig 2).

Quando analisada a topografia do GBM com o déficit motor apresentado pelo paciente, observamos que a hemiparesia predominou como síndrome motora (Fig 3). Entretanto, 2 pacientes com tumor no lobo frontal, não apresentavam déficit motor. Por outro lado, também foi evidenciado que pacientes com tumores occipitais combinados com o lobo parietal e/ou temporal, apresentaram hemiparesia (Tabela 2).

## DISCUSSÃO

O GBM é tumor maligno de células astrocíticas cuja alta letalidade pode ser correlacionada aos seus atributos cito e histológicos de malignidade: anaplasia celular, alto índice proliferativo celular, freqüente e extensa necrose<sup>1,3-5,10,15,16</sup>. A capacidade elevada de infiltração pelas células tumorais poderia também estar incluída nas características que lhe conferem alto grau de malignidade; contudo, o poder invasivo da célula glial neoplásica é também observado nas lesões histologicamente diferenciadas (benignas), ditas de baixo grau. Isso se deve não somente a atributos da própria célula, mas a permissividade do tecido nervoso, que não oferece restrições a essa infiltração<sup>3,17,18</sup>. Entretanto, nos GBM em razão do crescimento explosivo do tumor, a invasibilidade ocorre com maior intensidade, registrando-se evidências desse poder invasivo tanto macroscópicas quanto em estudos histológicos<sup>3-5,7,10,17</sup>. A RM por espectroscopia vem demonstrando a existência de atividade celular neoplásica em áreas aparentemente sãs, sem evidência clínica ou macroscópica de comprometimento tumoral<sup>19,20</sup>.

As manifestações clínicas da presença de um GBM, devem-se predominantemente aos efeitos compressivos decorrentes do crescimento rápido do tumor e do edema peritumoral, atribuível a essa ação direta do tumor ou efeito tóxico de produtos necróticos liberados da massa tumoral<sup>4,7,10,15</sup>. Não seria de todo impossível um efeito metabólico deletério do próprio astrócito neoplásico infiltrado, além dos limites do tumor. A conhecida relação fisiológica glia-neurônio e glia-vasos não é bem estudada nas interações da

glia neoplásica com esses elementos do tecido nervoso.

No presente estudo correlacionamos a disfunção motora com a topografia do tumor, objetivando atribuí-la a mecanismos tópicos compressivos ou efeitos secundários atribuíveis à presença da célula neoplásica extra-tumor.

Nos 43 casos estudados apenas 7 não apresentavam déficit motor, dos quais 6 foram referidos com lesão de um lobo, e apenas um com topografia combinada fronto-temporal.

Dois tumores frontais, 2 temporais, 1 parietal e 1 occipital, não apresentaram distúrbios motores o que poderia ser atribuído a uma localização tumoral mais remota às estruturas do sistema piramidal. Em contrapartida, nas lesões combinadas o déficit motor foi constante a exceção de um caso de tumor fronto-temporal.

As evidências do presente estudo favorecem a ação infiltrativa das células neoplásicas como responsáveis pelas síndromes motoras, em detrimento dos efeitos da massa em crescimento expansivo. Uma vez que a ausência de déficits apenas ocorreu, a exceção de um caso, nas lesões lobares puras.

A possibilidade de que alguns GBMs tenham crescimento local sem infiltração levantaria questão interessante: a de que a invasibilidade da célula glial neoplásica seria um atributo conquistado pela mesma em conseqüência de suas mutações e não um resultado da complacência do tecido nervoso a essa invasão. Por outro lado, a invasibilidade da célula astrocítica benigna poderia decorrer não de atributos agressivos dessa célula, mas como conseqüência da longa evolução e convivência desses tumores no tecido cerebral.

A ocorrência de uma lesão combinada fronto-temporal sem síndrome motora levantaria a possibilidade de que não somente os efeitos compressivos, ou seja, a presença macroscópica da lesão em área de estrutura da motricidade, mas também efeitos metabólicos deletérios sobre neurônios, tratos nervosos e vasos p rovocariam as disfunções e que eventualmente poderiam não ocorrer.

A fisiopatogenia dos sintomas e sinais neurológicos em condições neoplásicas parece não ter seu mecanismo perfeitamente esclarecido, sendo necessário melhor avaliação, particularmente do possível efeito metabólico da glia neoplásica sobre as estruturas do tecido nervoso.

**REFERÊNCIAS**

1. Behin A, Hoang-Xuan K, Carpentier AF, Delattre J. Primary brain tumours in adults. *Lancet* 2003;361:323-331.
2. Kleihues P, Burger PC, Scheithauer BW. The new WHO classification of brain tumours. *Brain Pathol* 1993;3:255-268.
3. Kleihues P, Burger PC, Collins VP, Newcomb EW, Ohgaki H, Cavenee WK. Glioblastoma. In: Kleihues P, Caveneer WK (eds). *Pathology and genetics: tumours of the nervous system*. Lyon: IARC Press; 2000: 29-39.
4. Lantos PL, Louis DN, Rosenblum MK, Kleihues P. Tumours of the nervous system. In: Graham DI, Lantos PL (eds). *Greenfield's neuropathology*. 7<sup>th</sup> Ed. New York: Arnold Publishers 2002:767-811.
5. DeAngelis, LM. Brain tumors. *N Engl J Med* 2001;34:114-123.
6. McKinney PA. Brain tumours: incidence, survival, and aetiology. *J Neurol Neurosurg Psychiatry* 2004; 75(Suppl II):S2-S17.
7. Kleihues P, Ohgaki H. Primary and secondary glioblastomas: from concept to clinical diagnosis. *Neuro Oncol* 1999;1:44-51.
8. Grant R. Overview: brain tumour diagnosis and management: Royal College of physicians guidelines. *J Neurol Neurosurg Psychiatry* 2004; 75(Suppl II):S18-S23.
9. Stark AM, Nabavi A, Mehdorn HM, Blömer U. Glioblastoma multiforme: report of 267 cases treated at a single institution. *Surg Neurol* 2005;63:62-196.
10. Prados MD, Berger MS, Wilson CB. Primary central nervous system tumors: advances in knowledge and treatment. *CA Cancer J Clin* 1998; 48:331-360.
11. Durmaz R, Erken S, Arslantas A, Atasoy MA, Bal C, Tel E. Management of glioblastoma multiforme: with special reference to recurrence. *Clin Neurol Neurosurg* 1999;99:117-123.
12. Atlas SW, Lavi E. Intra-axial brain tumors. In: Atlas SW (ed). *Magnetic resonance imaging of the brain and spine*, 2<sup>th</sup> Ed. Philadelphia: Lippincott-Raven Publishers 1996:315-386.
13. Law M, Yang S, Wang H, et al. Glioma grading: sensitivity, specificity, and predictive values of perfusion MR imaging and proton MR spectroscopic imaging compared with conventional MR imaging. *Am J Neuroradiol* 2003;24:1989-1998.
14. Ferreira NF, Barbosa M, Faria do Amaral LL, Mendonça RA, Lima SS. Estudo através da ressonância magnética de 67 casos de glioblastoma multiforme e a ocorrência de metástases. *Arq Neuropsiquiatr* 2004;62: 695-700.
15. Lopez-Gonzales MA, Sotelo J. Brain tumors in México: characteristics and prognosis of glioblastoma. *Surg Neurol* 2000;53:157-162.
16. Mukand AJ, Blackinton DD, Crincoli MG, Lee JJ, Santos BB. Incidence of neurologic deficits and rehabilitation of patients with brain tumors. *Am J Phys Med Rehabil* 2001;80:346-350.
17. Escobar A. Glia y tumores: los nuevos conceptos sobre las funciones de la neuroglia astrocitaria y los mecanismos de su transformación en gliomas. *Rev Mex Neuroci* 2004;5:571-578.
18. Santos JA, Bonatelli AP. Controle genético dos tumores do sistema nervoso central. *Revista da Sociedade Brasileira de Cancerologia* 1999; Disponível em: <http://www.rsbcancer.com.br>
19. Brandão LA, Domingues RC. Neoplasias Intracranianas. In: *Espectroscopia de prótons do encéfalo: princípios e aplicações*. Rio de Janeiro: Revinter 2002:130-166.
20. Tai YF, Piccini P. Applications of positron emission tomography (PET) in neurology. *J Neurol Neurosurg Psychiatry* 2004;75:669-676.