



REVISTA BRASILEIRA DE ANESTESIOLOGIA

Official Publication of the Brazilian Society of Anesthesiology
www.sba.com.br



INFORMAÇÃO CLÍNICA

Conduta Anestésica em Criança com Osteogênese Imperfeita e Hemorragia Epidural

Mehmet Ali Erdoğan *¹, Mukadder Sanlı ¹, Mehmet Ozcan Ersoy ²

1. Médico; Professor Assistente de Anestesiologia, Departamento de Anestesiologia e Reanimação, Inonu University School of Medicine, Malatya, Turquia

2. Médico; Professor de Anestesiologia, Departamento de Anestesiologia e Reanimação, Inonu University School of Medicine, Malatya, Turquia

Recebido do Departamento de Anestesiologia e Reanimação, Inonu University School of Medicine, Malatya, Turquia.

Submetido em 5 de junho de 2012. Aprovado para publicação em 16 de julho de 2012.

Unitermos:

DOENÇAS, Óssea;
EQUIPAMENTOS, Máscara laríngea;
Osteogênese Imperfeita;
Hematoma Epidural Craniano;
TÉCNICAS ANESTÉSICAS, Geral, venosa.

Resumo

Osteogênese imperfeita (OI) é o resultado de uma mutação genética que causa a formação defeituosa ou insuficiente de colágeno. OI pode causar várias complicações anestésicas por causa do manejo difícil das vias aéreas, da presença de deformidade da coluna vertebral, de doenças respiratórias, anomalias cardíacas, distúrbio da função plaquetária, risco de hipertermia, invaginação bacilar, deformidades ósseas e distúrbios metabólicos. A abordagem anestésica de pacientes com OI deve ser feita com cautela, por causa do risco de certas complicações respiratórias. Esses riscos são causados por deformidade do tórax, fraturas ósseas durante o movimento ou mudança de posição, fraturas mandibulares e cervicais relacionadas à intubação, intubação difícil e hipertermia maligna. As técnicas anestésicas com o uso de anestesia venosa total (AVT) e máscara laríngea são adequadas para o manejo de paciente pediátrico com OI. No entanto, essas técnicas ainda não foram mencionadas como úteis em relatos de casos neurocirúrgicos. Neste estudo, apresentamos o uso de AVT e máscara laríngea ProSeal (MLP) em uma criança com OI e hemorragia epidural. Concluímos que a MLP e a AVT podem ser usadas com segurança no manejo anestésico de pacientes com OI e problemas anestésicos graves.

© 2013 Sociedade Brasileira de Anestesiologia. Publicado por Elsevier Editora Ltda. Todos os direitos reservados.

Introdução

Osteogênese imperfeita (OI) é uma doença hereditária do tecido conectivo que se desenvolve dependendo da mutação no gene do colágeno tipo I. Cerca de um em cada 30 mil nascimentos manifesta essa doença¹. Lesão óssea primária é caracterizada pela ausência de ossificação endocondral normal. Como resultado, os ossos se tornam muito frágeis.

Além de ossos frágeis, o paciente pode apresentar anomalias dentárias, distúrbios auditivos, esclera azulada, macrocefalia, cifoescoliose, distúrbio da função plaquetária, disfunção respiratória por causa da deformidade torácica, distúrbios metabólicos e problemas de crescimento^{1,2}. Os casos de OI geralmente requerem cirurgia ortopédica por causa da fratura óssea. Embora uma relação direta entre OI e hipertermia maligna ainda não tenha sido comprovada, sintomas

*Correspondência para: Inonu University, School of Medicine, Department of Anesthesiology and Reanimation, Malatya, Turkey.

E-mail: drmalierdogan@gmail.com

ISSN/\$ - see front matter © 2013 Sociedade Brasileira de Anestesiologia. Published by Elsevier Editora Ltda. All rights reserved.

doi: 10.1016/j.bjan.2012.07.007

e achados de hipertermia maligna foram observados em caso de OI sob anestesia geral³. O manejo anestésico de pacientes com OI deve ser feito com cautela, por causa dos riscos de complicações respiratórias causadas por deformidade torácica, fraturas ósseas durante o movimento ou mudança de posição, fraturas mandibulares e cervicais relacionadas à intubação, intubação difícil e hipertermia maligna. Neste estudo, relatamos o uso de anestesia venosa total (AVT) e máscara laríngea (ML) ProSeal (MLP) em uma criança com OI e hemorragia epidural.

Relato de caso

A cirurgia foi planejada para o caso de uma menina de sete anos e 10 kg, que se apresentou com hematoma epidural. Os pais eram parentes de terceiro grau e não detectamos patologia na família. Ao exame físico, a paciente apresentou atraso acentuado de crescimento, deformidades ósseas nas extremidades superiores e inferiores, por causa de fraturas antigas, escoliose e deformidade torácica (Figura 1). Os movimentos da cabeça e do pescoço eram limitados com classificação III de Mallampati. A paciente estava agitada, com escore 15 na escala de coma de Glasgow. Exames pré-operatórios mostraram normalidade para hemograma completo, coagulograma, bioquímica e gasometria, além de hemoglobina 10,2 g.dL⁻¹. Tomografia computadorizada mostrou hematoma epidural na região parietal direita (Figura 2).

Levando em consideração o desenvolvimento de hipertermia maligna durante a preparação anestésica da paciente, soluções intravenosas de dantroleno sódico, bicarbonato de sódio e plasma fresco foram preparadas. Consideramos a monitoração pelo índice bispectral para determinar a profundidade da anestesia; porém, esse não foi usado porque a paciente seria operada na região parietofrontal. Evitamos o uso de agentes que poderiam desencadear hipertermia maligna, tais como halotano, enflurano e succinilcolina. Propofol e remifentanil foram preparados para AVT. Preparamos MLP de vários tamanhos (PLMA, Laryngeal Mask Company, Henley-on-Thames, UK).

A paciente foi levada sem medicação pré-anestésica à sala de cirurgia, onde foi instalado eletrocardiograma, oximetria de pulso, pressão arterial não invasiva e monitoração da temperatura retal. Os registros foram: SpO₂ 96%; frequência cardíaca 132 bpm; pressão arterial não invasiva 90/57 mmHg e temperatura retal 36,8°C. Após cinco minutos de pré-oxigenação, a anestesia foi induzida com propofol (2,5 mg.kg⁻¹) e remifentanil (1 µg.kg⁻¹); o anestesiológista inseriu uma MLP n° 1,5 enquanto segurava cuidadosamente a cabeça da paciente em posição neutra para não danificar os dentes mandibulares. Após aspiração gástrica através do tubo de drenagem da MLP com uma sonda nasogástrica, uma sonda esofágica foi fixada para medir a temperatura do esôfago coincidente com a temperatura retal. A anestesia foi mantida com infusão de propofol (4 mg.kg⁻¹.h⁻¹) e remifentanil (0,25 µg.kg⁻¹.min⁻¹). As doses de propofol e

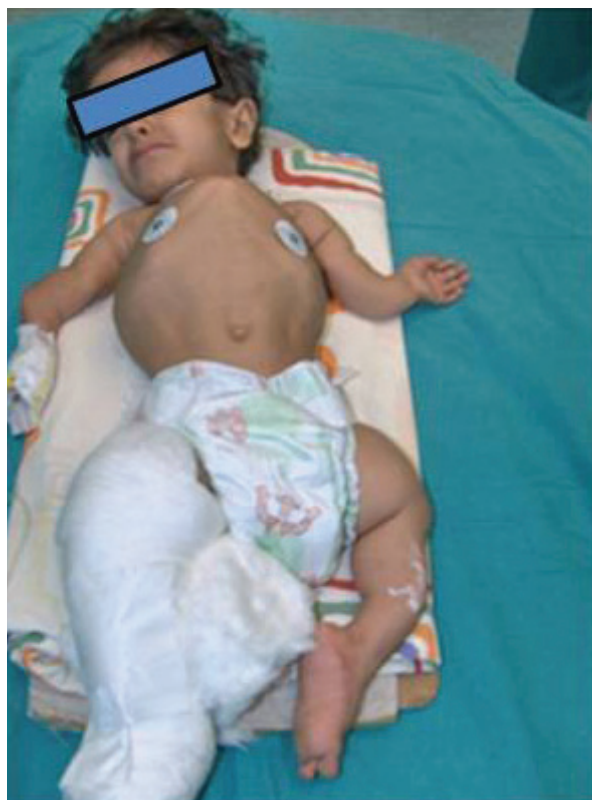

Figura 1 - Fotografia da criança com osteogênese imperfeita antes de monitoramento.

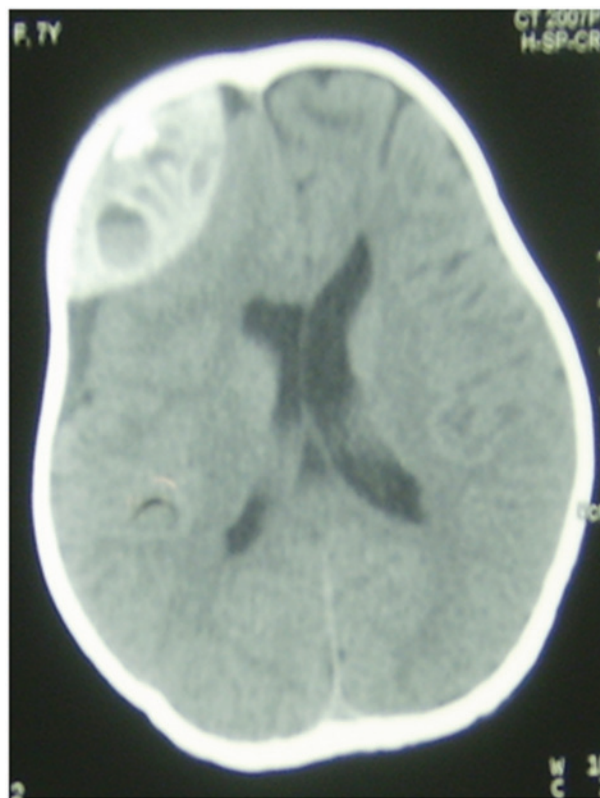


Figura 2 - TC mostrando um hematoma epidural.

remifentanil foram aplicadas de acordo com os parâmetros hemodinâmicos da paciente e variaram entre 4-10 mg.kg⁻¹.h⁻¹ e 0,25-0,5 µg.kg⁻¹.min⁻¹, respectivamente.

A anestesia foi mantida com uma mistura de 50% de O₂ e 50% de ar. Usamos o modo de ventilação intermitente sincronizada com baixo volume corrente para evitar fratura do osso peitoral. As temperaturas, esofágica e retal, variaram entre 36-37,1°C durante a cirurgia, que durou cerca de 120 minutos. Transfundimos 100 mL de hemácias com uma hemorragia total de 100 mL durante o período intraoperatório. A saturação não ficou abaixo de 97% durante a operação e frequência cardíaca e pressão arterial variaram em ± 20% de seus respectivos valores pré-cirúrgicos. Administramos paracetamol por via intravenosa 15 minutos antes do fim da cirurgia. A gasometria arterial feita no fim da operação estava normal: SpO₂ 100%; frequência cardíaca 116 bat.min⁻¹; pressão arterial não invasiva 87/63 mmHg; temperatura retal 36,4°C. Retiramos a MLP após desinflar o manguito, pois a paciente apresentava respiração espontânea e reflexos protetores das vias aéreas adequados. A paciente foi levada para a unidade de terapia intensiva.

Discussão

Osteogênese imperfeita (OI) é o resultado de uma mutação genética que causa a formação defeituosa ou insuficiente de colágeno. OI pode causar várias complicações anestésicas por causa da dificuldade de manejo das vias aéreas, presença de deformidade da coluna vertebral, doenças respiratórias, anomalias cardíacas, distúrbio da função plaquetária, risco de hipertermia, invaginação bacilar, deformidades ósseas e distúrbios metabólicos⁴.

No período perioperatório, o manejo dos pacientes com OI deve ser cuidadoso durante o transporte, a colocação e o posicionamento na mesa de operação; as partes sob pressão devem ser apoiadas em almofadas macias. Ossos extremamente frágeis podem causar morbidade perioperatória. Fraturas do pescoço e da mandíbula podem ocorrer durante a laringoscopia por causa da extensão excessiva do pescoço. Fasciculações induzidas por succinilcolina podem causar fraturas. Cifoescoliose e deformidades torácicas podem restringir os movimentos do pescoço e dificultar a visualização da laringe. O risco de perda dentária em pacientes com dentinogênese imperfeita é alto. Recomendamos a identificação pré-operatória de anomalias orais e dentárias e o uso de protetores bucais para proteger os dentes desses pacientes².

O uso de MLP para controle das vias aéreas de casos de OI é preferido para evitar complicações que podem surgir durante a intubação traqueal^{5,6}. MLP pode prevenir possíveis fraturas ósseas causadas pelo movimento e pela extubação em plano anestésico⁵. Usamos uma MLP em nossa paciente com traumatismo craniano, considerando as complicações que poderiam surgir durante a intubação e extubação. Conseguimos evitar a ativação simpática que poderia ocorrer com a intubação endotraqueal e obtivemos uma via aérea segura sem qualquer complicação.

A intubação com fibra óptica parece ser um método de preservar as vias aéreas. Outros métodos para manter a imobilidade da coluna cervical durante a intubação incluem o uso de uma máscara laríngea ou de um estilete⁴. A intubação traqueal através da máscara laríngea pode ser mais

segura para preservar as vias aéreas durante a neurocirurgia. Contudo, a máscara laríngea pode ser uma abordagem alternativa para neurocirurgia.

Porsborg e col.³ acreditam que um paciente submetido à anestesia geral com barbitúricos, fentanil, pancurônio e óxido nitroso desenvolveu hipertermia maligna. No entanto, os autores relataram que o teste de contratura *in vitro* feito posteriormente estava normal. Os autores concluíram que a condição hipermetabólica observada por eles em pacientes com osteogênese imperfeita é resultante de mecanismos desconhecidos diferentes de hipertermia maligna. Em um estudo retrospectivo dos efeitos de vários métodos de anestesia na temperatura corporal intra e pós-operatória de pacientes com osteogênese imperfeita, Fulderer e col.⁷ observaram queda de temperatura corporal no grupo submetido à AVT, enquanto as temperaturas corporais do grupo submetido à anestesia com enflurano aumentaram. Por outro lado, Santo e col.⁶ relataram que não houve aumento de temperatura em pacientes submetidos à anestesia com sevoflurano. AVT e aplicação de ML foram relatadas como métodos seguros em termos de hipertermia maligna e complicações traumáticas^{5,8,9}.

A conduta anestésica com o uso de AVT e máscara laríngea é adequada para cuidar de pacientes pediátricos com OI^{5,6,8,9}; porém, essas técnicas ainda não foram mencionadas como úteis em relatos de casos de neurocirurgia. Não observamos complicação durante ou após a aplicação de MLP no caso de nossa paciente com OI e hemorragia epidural, na qual aplicamos AVT. Também não observamos hipertermia intra ou pós-operatória ou condição hipermetabólica.

Em conclusão, ML e AVT podem ser usadas com segurança no manejo anestésico de pacientes com OI e problemas anestésicos graves.

Referências

1. Bissonnette B, Luginbuehl I, Marciniak B, Dalens B - Osteogenesis imperfecta, syndromes. 1st ed. New York: McGraw-Hill Medical Publishing Division. 2005;618-621.
2. Baum VC, O'Flaherty JE - Anesthesia for genetic, metabolic, and dysmorphic syndromes of childhood. 2nd ed. Philadelphia: Lippincott Williams & Wilkins. 2007;283-285.
3. Porsborg P, Astrup G, Bendixen D, Lund AM, Ording H - Osteogenesis imperfecta and malignant hyperthermia. Is there a relationship? *Anaesthesia*. 1996;51:863-865.
4. Oakley I, Reece LP - Anesthetic implications for the patient with osteogenesis imperfecta. *AANA Journal*. 2010;78:47-53.
5. Ogawa S, Okutani R, Suehiro K - Anesthetic management using total intravenous anaesthesia with remifentanil in a child with osteogenesis imperfecta. *J Anesth*. 2009;23:123-125.
6. Santos ML, Anez C, Fuentes A, Mendez B, Perinan R, Maria R - Airway management with ProSeal LMA in a patient with osteogenesis imperfecta. *Anesth Analg*. 2006;103:794.
7. Fulderer S, Stanek A, Karbowski A, Eckardt A - Intraoperative hyperpyrexia in patients with osteogenesis imperfecta. *Z Orthop ihr Grenzgeb*. 2000;138:136-139.
8. Kostopanagiotou G, Coussi T, Tsaroucha N, Voros D - Anaesthesia using a laryngeal mask airway in a patient with osteogenesis imperfecta. *Anaesthesia*. 2000;55:506.
9. Karabıyık L, Parpucu M, Kurtipek O - Total intravenous anaesthesia and the use of an intubating laryngeal mask in a patient with osteogenesis imperfecta. *Acta Anaesthesiol Scand*. 2002;46:618-619.