

## Despigmentação precoce em caso de ceratopigmentação

## Early depigmentation in case of keratopigmentation

Mariana Miyazi<sup>1</sup> , Kauê Marques Ferreira<sup>1</sup> , Alexandre Xavier da Costa<sup>2</sup> <sup>1</sup> Hospital Santo Amaro, Guarujá, SP, Brasil.<sup>2</sup> Universidade Federal de São Paulo, São Paulo, SP, Brasil.

## Como citar:

Miyazi M, Ferreira KM, Costa AX. Despigmentação precoce em caso de ceratopigmentação. Rev Bras Oftalmol. 2023;82:e0065.

## doi:

<https://doi.org/10.37039/1982.8551.20230065>

## Descritores:

Corantes; Opacidade da córnea;  
Tatuagem; Doxiciclina; Aciclovir;  
Estética

## Keywords:

Coloring agents; Corneal  
opacity; Tattooing; Doxycycline;  
Acyclovir; Esthetics

## Recebido:

14/9/2023

## Aceito:

8/10/2023

## Autor correspondente:

Mariana Miyazi  
Rua Raul Ricardo de Barros, 57 – Vila Maia  
CEP: 11410-120 – Guarujá, SP, Brasil  
E-mail: marianamiyazi@hotmail.comInstituição de realização do trabalho:  
Hospital Santo Amaro, Guarujá, SP, Brasil.Fonte de auxílio à pesquisa:  
trabalho não financiado.Conflitos de interesse:  
não há conflitos de interesses.

Copyright ©2023

## RESUMO

A ceratopigmentação teve seu primeiro registro pelo filósofo Galeno há muitos séculos como uma estratégia utilizada para o tratamento estético de pacientes com leucomas. As córneas com leucoma são patológicas e, muitas vezes, intolerantes a lentes de contato cosméticas ou próteses oculares, sendo comum a queixa de desconforto excessivo, proporcionado pela superfície corneana irregular. Assim, a ceratopigmentação é uma alternativa para a melhora estética de pacientes com opacidades corneanas. Descrevemos o caso de um paciente do sexo masculino, 39 anos, que apresentou despigmentação precoce em caso de ceratopigmentação associado a quadro de ceratite herpética necrotizante. O paciente foi submetido ao tratamento com aciclovir 2g ao dia e doxiciclina 200mg ao dia, evoluindo com melhora do quadro clínico, apesar da má adesão medicamentosa.

## ABSTRACT

Keratopigmentation was first recorded many centuries ago by the philosopher Galeno, as a strategy used for the aesthetic treatment of patients with leukomas. Corneas with leucoma are pathological and often intolerant of cosmetic contact lenses or ocular prostheses, with complaints of excessive discomfort provided by the irregular corneal surface being common. Therefore, keratopigmentation is an alternative for the aesthetic improvement of patients with corneal opacities. We describe the case of a 39-year old male patient, who presented early depigmentation in a case of keratopigmentation associated with necrotizing herpetic keratitis. The patient was treated with Acyclovir 2g/day and Doxycycline 200mg/day, evolving with clinical improvement, despite poor medication adherence.

## INTRODUÇÃO

A ceratopigmentação (KTP), ou tatuagem corneana, tem sido usada por anos como alternativa para casos de opacidade corneana, possibilitando a melhora na aparência do olho e bem-estar do paciente.<sup>(1-3)</sup> Ao longo dos anos, essa técnica ampliou suas indicações, entre elas: efeito cosmético em córneas patológicas; efeitos funcionais, como em casos de fotofobia ou diplopia por aniridia, coloboma e outras patologias; e, mais recentemente, como efeito cosmético, em córneas saudáveis.<sup>(2)</sup> O objetivo cosmético em córneas com opacidades permanece como a indicação mais comum e com mais trabalhos publicados na literatura internacional, mas ainda escassos no Brasil.

O procedimento consiste, em geral, na injeção estromal corneana de micropigmentos de diferentes cores com o objetivo de alterar sua coloração. A escolha do pigmento e suas características são de extrema importância, sendo eles preferencialmente de origem mineral, indelévels, não irritantes para a córnea e miscíveis em água.<sup>(4)</sup> Em relação à coloração, deve ser equivalente às cores da íris ou um tom mais escuro, devido à chance de que ocorra uma dispersão do pigmento após sua injeção no tecido corneano, seja por extrusão do pigmento, devido à inflamação causada por irritação química, ou por migração lenta das partículas de pigmento ou dissolução parcial.<sup>(1)</sup>

Nos últimos anos, grandes avanços foram alcançados, tanto nas técnicas cirúrgicas quanto na qualidade dos pigmentos utilizados, que aumentaram notavelmente a segurança e a estabilidade dessas substâncias, assim como a melhora no resultado estético.

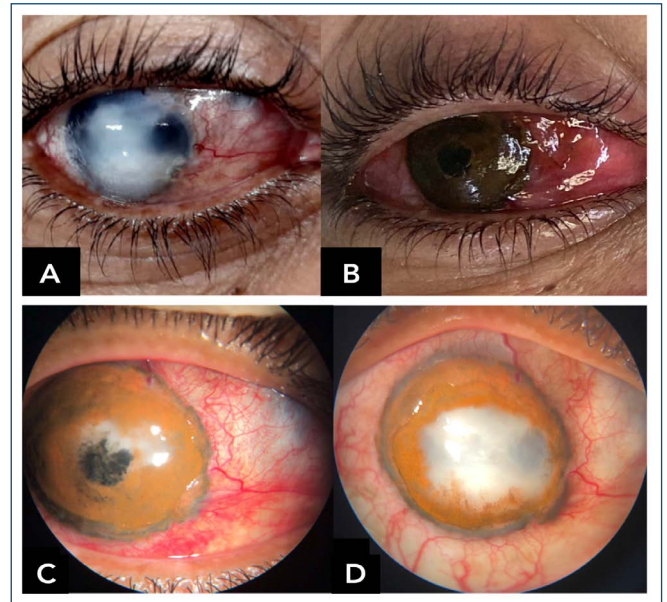
O objetivo deste trabalho foi relatar um caso de despigmentação precoce após o procedimento de KTP e avaliar possíveis causas associadas.

## RELATO DO CASO

Paciente do sexo masculino, 39 anos, branco, pedreiro, natural e procedente do Guarujá (SP), encaminhado ao ambulatório de córnea do Hospital Santo Amaro com história de leucoma total em olho direito (OD) há 9 anos decorrente de trauma contuso nesse olho, sem comorbidades oculares prévias. Sua maior queixa consistia no aspecto estético. Negava dor e não tolerava lentes de contato cosméticas.

Ao exame oftalmológico, apresentava acuidade visual sem correção: sem percepção luminosa em OD e 20/40 em olho esquerdo (OE). À biomicroscopia, apresentava, em OD, leucoma central com irregularidade corneana acometendo toda a córnea (Figura 1A) e OE sem alterações. A avaliação do fundo de olho era impossível em OD

e normal em OE. A pressão intraocular era de 14mmHg em ambos os olhos. Indicou-se, então, procedimento de KTP em OD.



**Figura 1.** (A) Pré-operatório; (B) pós-operatório imediato; (C) primeiro dia de pós-operatório; (D) 12º dia de pós-operatório.

Sob anestesia local e sedação, a KTP superficial automatizada, com uso do dermógrafo Ultra Pen Electric Ink®, foi realizada sem intercorrências, com a impregnação do estroma do paciente com pigmentos nas cores marrom e preto (Electric Ink®). A obtenção da coloração final é conseguida com a mistura dos pigmentos em campo estéril, seguida da aplicação e da comparação com o olho contralateral. (Figura 1B). No seguimento do pós-operatório imediato, foi prescrito apenas colírio antibiótico em associação (moxifloxacino com dexametasona 5mg/mL + 1mg/mL), além de lente de contato terapêutica.

No primeiro dia pós-operatório (Figura 1C), o paciente retornou satisfeito com o aspecto estético conseguido, porém referindo notar discreta área de descoloração. À biomicroscopia, a córnea apresentava área paracentral nasal superior com despigmentação, com aparente infiltração estromal. Foi orientado a manter o uso de colírio antibiótico em associação (moxifloxacino com dexametasona 5mg/mL + 1mg/mL) a cada 4 horas e lente de contato terapêutica devido à extensa desepitelização cirúrgica e a iniciar aciclovir 2g ao dia e doxiciclina 200mg ao dia. O paciente evoluiu com aumento progressivo da área despigmentada, mantendo área de desepitelização central corneana. (Figura 1D) No seguimento pós-operatório, relatou não estar fazendo

uso de medicações orais como prescrito, sendo observada uma evolução natural, com epitelização completa da córnea com aproximadamente 40 dias de evolução, associada à hipoestesia corneana, quadro não apresentado anteriormente na avaliação pré-operatória.

## DISCUSSÃO

Durante a história da KTP, diferentes pigmentos de composições variáveis que foram utilizados atualmente têm suas indicações limitadas. A KTP usa pigmentos que podem ter toxicidade local, dano tecidual e até ser objeto de reatividade química com as córneas, gerando mudança na cor, neovascularização e desbotamento. Os pigmentos preferencialmente escolhidos são de origem mineral, indelíveis, facilmente esterilizáveis, não irritantes à córnea, opacos à luz luminosa e miscíveis em água, mas não solúveis. O pequeno tamanho das partículas minerais devido ao processo de micronização também pode diminuir a possibilidade de reação de corpo estranho.<sup>(1)</sup>

Atualmente, as quatro técnicas mais utilizadas são divididas em superficiais e estromais. As superficiais podem ser classificadas em manual (KTP superficial manual) e automatizada com o uso de um dermógrafo (KTP superficial automatizada [SAK]), e as técnicas intraestromais podem ser classificadas em manual, na qual um túnel estromal é dissecado manualmente para o implante dos pigmentos (ceratopigmentação intraestromal manual) e assistida por femtosegundo (KTP intraestromal assistida por *laser* femtosegundo).<sup>(4,5)</sup> Em relação às técnicas cirúrgicas, a escolhida no caso, a SAK, preconiza que o pigmento seja introduzido no estroma, não no epitélio, de forma a se manter preservado após a cicatrização e a não se perder com a renovação epitelial.<sup>(6,7)</sup> No entanto, isso faz com que o pós-operatório seja mais doloroso e com tempo de epitelização maior. Em contrapartida, a técnica intraestromal manual apresenta a vantagem de manter o epitélio intacto, porém com maior limitação à variação de tonalidades, já que nela injeta-se apenas uma cor no estroma.

Referente à penetração, os depósitos pigmentares formam aglomerados irregulares ou fusiformes nas células, vasos e espaços interfibrilares e vasos linfáticos, e, normalmente, penetram nas camadas mais profundas do epitélio e do estroma corneano. Em um estudo realizado em 2017 na Nova Zelândia, incluindo 40 olhos de coelhos submetidos à SAK, utilizando pigmentos minerais micronizados injetados através do epitélio no estroma corneano, sendo posteriormente avaliados por histopatologia para verificar a presença de dispersão de pigmento, inflamação e/ou neovascularização, não revelou degradação do pigmento

ou alterações na coloração.<sup>(7)</sup> Os pigmentos foram estáveis no tecido da córnea durante todo o período (6 meses).

Descrito pela primeira vez em um estudo desenvolvido por Alio et al., a alteração da cor do pigmento e o desbotamento, ambos com 19%, foram descritos como segundo colocado referente às complicações desse procedimento, tendo como principal complicação a hipersensibilidade à luz (49%).<sup>(2)</sup> Neovascularização, limitação do campo visual e complicações funcionais também foram descritas, porém com menores porcentagens respectivamente.

Assim como na tatuagem cutânea, o pigmento que se aplica na córnea deve ser permanente ou ocorrer uma dispersão mínima em um período tardio.<sup>(5)</sup> A despigmentação precoce não é esperada e, no caso descrito, notamos rápida perda do pigmento e aumento progressivo da área central esbranquiçada, provavelmente decorrente de infiltração inflamatória estromal. Nossa principal hipótese seria de uma provável infecção viral herpética pós-operatória com acometimento estromal severo. Esse quadro viral se apresenta com ulceração associada à necrose tecidual corneana e à densa infiltração estromal. Esses casos podem evoluir com afinamento, formação de descemetocèle e perfuração.

Baseado no quadro de infiltração estromal central associado à hipoestesia corneana, possivelmente estimulada pelo trauma cirúrgico, conclui-se um diagnóstico sugestivo de ceratite herpética necrosante. Apesar de não ter feito o tratamento proposto (aciclovir 2g ao dia e doxiciclina 200mg ao dia), o paciente apresentou melhora clínica após 4 semanas com epitelização total da córnea, mantendo a despigmentação central.

A KTP mostrou-se uma técnica segura e com resultados estéticos satisfatórios na maioria das vezes, visto que, logo depois do procedimento, o paciente estava satisfeito com o resultado imediato.<sup>(8)</sup> Apesar do ocorrido, durante as consultas seguintes, ela já demonstrava desejo de refazer a cirurgia após o término do tratamento com aciclovir. Novos estudos ainda são necessários para avaliar melhor a relação da despigmentação precoce após KTP em paciente com vírus do herpes.

## REFERÊNCIAS

1. Xavier LD, Becker CU, Salomão HM, Costa AX. Ceratopigmentação (tatuagem corneana): utilização de técnicas combinadas para melhora estética em olhos de pacientes com opacidades corneanas. *Rev Bras Oftalmol.* 2022;81:31.
2. Alio JL, Al-Shymali O, Amesty MA, Rodriguez AE. Keratopigmentation with micronised mineral pigments: complications and outcomes in a series of 234 eyes. *Br J Ophthalmol.* 2018;102(6):742-7.
3. Chang KC, Kwon JW, Han YK, Wee WR, Lee JH. The epidemiology of cosmetic treatments for corneal opacities in a Korean population. *Korean J Ophthalmol.* 2010;24(3):148-54.

4. Al-Shymali O, Rodriguez AE, Amesty MA, Alio JL. Superficial keratopigmentation: an alternative solution for patients with cosmetically or functionally impaired eyes. *Cornea*. 2019;38(1):54-61.
5. Kim JH, Lee D, Hahn TW, Choi SK. New surgical strategy for corneal tattooing using a femtosecond laser. *Cornea*. 2009;28(1):80-4.
6. Alio J, Amesty MA, Rodriguez AE. *Art and science of corneal pigmentation: Text and Atlas*. New Delhi, India: Jaypee Brothers Medical Publishers. 2015. p.31.
7. Rodriguez AE, Amesty MA, El Bahrawy M, Rey S, Alio del Barrio J, Alio JL. Superficial automated keratopigmentation for iris and pupil simulation using micronized mineral pigments and a new puncturing device: experimental study. *Cornea*. 2017;36(9):1069-75.
8. Alio JL, Sirerol B, Walewska-Szafran A, Miranda M. Corneal tattooing (keratopigmentation) with new mineral micronised pigments to restore cosmetic appearance in severely impaired eyes. *Br J Ophthalmol*. 2010;94(2):245-9.