

## Dacriocistorrinostomia endoscópica nasal: resultados e vantagens sobre a abordagem externa

## Endoscopic nasal dacryocystorhinostomy: results and advantages over the external approach

*Daniel Salgado Küpper<sup>1</sup>, Ricardo Cassiano Demarco<sup>2</sup>, Renato Resende<sup>3</sup>, Wilma Terezinha Anselmo-Lima<sup>4</sup>, Fabiana Cardoso P. Valera<sup>5</sup>, Iracema Moribe<sup>6</sup>*

Palavras-chave: dacriocistorrinostomia, cirurgia das vias lacrimais, técnica endoscópica.  
Key words: dacryocystorhinostomy, surgery of the lachrymal pathways, endoscopic technique.

### Resumo / Summary

**A** Dacriocistorrinostomia (DCR) consiste em criar uma via de drenagem lacrimal para a cavidade nasal, tendo como objetivo restabelecer a drenagem permanente deste sistema excretor previamente obstruído. **Objetivo:** Relatar nossos resultados com a técnica de DCR endoscópica, expondo vantagens e desvantagens em relação à técnica externa. **Forma de estudo:** Coorte histórica. **Material e Método:** Foram analisadas retrospectivamente trinta e duas dacriocistorrinostomias realizadas pela Disciplina de Otorrinolaringologia de março de 2002 a janeiro de 2004 em pacientes com obstrução pós-saco lacrimal comprovada por dacriocistografia (DCG). Todos foram submetidos à sondagem com sonda de Crawford. **Resultados:** Dos vinte e dois pacientes analisados, a cirurgia foi bilateral em dez totalizando trinta e dois procedimentos, sendo vinte e nove cirurgias primárias e três casos revisionais de insucessos com DCR externa. Nossa taxa de sucesso foi de 79,12%. **Conclusões:** A DCR endoscópica mostrou ser uma técnica segura, com baixa morbidade, além de evitar cicatrizes faciais e manter o mecanismo de bomba lacrimal, com resultados semelhantes à DCR externa.

**D**acryocystorhinostomy (DCR) is a procedure used to create a lachrymal drainage pathway into the nasal cavity in order to reestablish the permanent drainage of a previously obstructed excretory system. **Aim:** to report our results obtained with endoscopic DCR technique, describing its advantages and disadvantages **Study design:** Historic cohort. **Material and Method:** we retrospectively analyzed thirty-two dacryocystorhinostomies performed at the Otorhinolaryngology Discipline from March 2002 to January 2004 on patients with post-lachrymal sac obstruction confirmed by dacryocystorhinography (DCG). In all cases, the patients were submitted to probing with Crawford probe. **Results:** surgery was bilateral in ten of the twenty-two analyzed patients, totaling thirty-two procedures, twenty-nine of which were primary surgeries and three revision procedures after unsuccessful external DCR. Our success rate was 79.12%. **Conclusions:** endoscopic DCR proved to be a safe and low morbidity technique, which also avoids facial scars and maintains the mechanism of the lachrymal pump, with results similar to those obtained with external DCR.

<sup>1</sup> Especialista pela SBORL, Médico Assistente.

<sup>2</sup> Professor, Médico Assistente.

<sup>3</sup> Especialista ORL, médico residente.

<sup>4</sup> Livre docente, Professora Associada.

<sup>5</sup> Professora, Médica Assistente.

<sup>6</sup> Professora Doutora, médica assistente.

Artigo recebido em 14 de março de 2005. Artigo aceito em 24 de maio de 2005.

---

## INTRODUÇÃO

---

A DCR consiste em criar uma via de drenagem lacrimal para a cavidade nasal, tendo como objetivo restabelecer a drenagem permanente deste sistema excretor previamente obstruído, através de uma abertura realizada mais comumente no nível do osso lacrimal<sup>1</sup>. Classicamente tem sido realizada pelos oftalmologistas através da abordagem externa. Entretanto, com o uso dos endoscópios, a dacriocistorrinostomia endonasal tem-se mostrado uma técnica cirúrgica segura e eficaz na resolução das obstruções lacrimais baixas. Tornou-se uma alternativa à abordagem da obstrução das vias lacrimais, devido à baixa morbidade e resultados equivalentes à técnica cirúrgica convencional externa.

A obstrução das vias lacrimais pode ocorrer em qualquer ponto do seu trajeto, sendo classificado para fins cirúrgicos como pré-sacal (canalículo comum), sacal ou pós-sacal (ducto nasolacrimal). Assim, o conhecimento prévio da anatomia das vias lacrimais é essencial tanto para a compreensão dos processos patológicos desse sistema quanto para a realização correta dos procedimentos diagnósticos e terapêuticos.

Os pontos lacrimais marcam o início do sistema de drenagem lacrimal, seguidos pelos canalículos superior e inferior que se unem e formam o canalículo comum, com cerca de 1 a 2mm de extensão, que por sua vez desemboca anteriormente no saco lacrimal. Após isso, a lágrima é bombeada, via ducto nasolacrimal, até se exteriorizar na cavidade nasal junto ao meato inferior, cerca de 1,5cm posterior à borda da cabeça da concha inferior. O saco lacrimal encontra-se recoberto pela mucosa nasal e por uma parede óssea (anteriormente pelo processo frontal do maxilar e posteriormente pelo osso lacrimal) localizando-se anterior ao processo unciforme. Sua borda superior situa-se acima da inserção da concha média e a borda inferior próximo à porção superior da concha inferior. O saco lacrimal tem cerca de 10mm de extensão vertical, dos quais cerca de 3-5mm estão acima da inserção do canalículo comum. Há estudos demonstrando que o saco lacrimal pode estender-se até cerca de 8mm acima da inserção da concha média<sup>1,2</sup>. O principal sistema valvular do ducto nasolacrimal encontra-se na sua junção com o saco lacrimal (Rossenmuller) e na abertura no meato inferior (Heisner), impedindo o refluxo lacrimal. Estes são sítios de obstrução congênita do sistema lacrimal.

Além das alterações congênitas, outras causas obstrutivas são relacionadas como iatrogênicas (pós-cirurgias faciais, por exemplo), traumáticas, litíasicas e infecções agudas que evoluem para estenose ou fibrose das vias lacrimais<sup>2</sup>. Entretanto, a maior parte dos fatores etiológicos que levam à obstrução é idiopática, com maior incidência em mulheres da quinta e sexta décadas de vida, da raça branca. As queixas mais frequentemente

relatadas são oculares, como epífora, infecções recorrentes de saco lacrimal, drenagem crônica e persistente de secreção purulenta pelos pontos lacrimais e fistulização cutânea.

A suspeita da obstrução pode ser confirmada pelo teste de Jones, que consiste na instilação de fluoresceína no olho e observação endoscópica da drenagem nasal do corante em meato inferior (teste negativo para obstrução total). Esse método somente constata obstrução e não define o nível da mesma, necessitando para tal propósito a solicitação de exame de DCG que pode predizer o prognóstico cirúrgico de acordo com a contrastação do saco lacrimal. Saco lacrimal de calibre normal ou aumentado são preditivos de bom resultado pela DCR endoscópica, enquanto saco lacrimal diminuído sugere fibrose e maior chance de estenose pós-cirúrgica<sup>3</sup>. A contrastação parcial ou não-contrastação do canalículo comum sugere obstrução pré-sacal, melhor abordada pela conjuntivodacriocistorrinostomia.

Nosso objetivo é relatar a experiência e os resultados do nosso serviço com a técnica endoscópica de dacriocistorrinostomia, expondo vantagens e desvantagens desta técnica em relação ao acesso externo.

---

## MATERIAL E MÉTODO

---

Foram analisadas trinta e duas dacriocistorrinostomias realizadas pelo Ambulatório de Vias Lacrimais do Setor de Rinossinusologia do Hospital das Clínicas da Faculdade de Medicina de Ribeirão Preto - USP - em vinte e dois pacientes com quadro de epífora ou dacriocistite de repetição e diagnóstico radiográfico de obstrução pós-sacal. Os casos foram operados por via endoscópica, com um seguimento mínimo pós-operatório de quatro meses e o máximo de dois anos.

O diagnóstico de obstrução lacrimal foi confirmado através do teste de gotejamento ou infusão da fluoresceína em conjuntiva ou canalículo lacrimal (teste de Jones) sem observação de drenagem nasal do corante. O nível da obstrução foi definido pela dacriocistografia. Dos vinte e dois pacientes, doze apresentavam obstrução unilateral e dez bilateral.

A técnica cirúrgica empregada foi realizada com o paciente sob anestesia geral, em decúbito dorsal horizontal com elevação de cabeceira, objetivando menor pressão venosa e menor sangramento. Realizamos infiltração da parede lateral com solução de lidocaína 1% e adrenalina a 1:80000, desde a projeção do osso lacrimal até a apófise unciforme. Sob visualização com endoscópio de 0° foi realizada incisão do retalho mucoperiosteal na altura da fossa lacrimal, de um centímetro de extensão, com limite posterior junto ao processo unciforme, sendo descolado e ressecado. Com isso foi visualizada e removida a parede óssea medial do saco lacrimal através de brocagem ou remoção com escopo até exposição com-

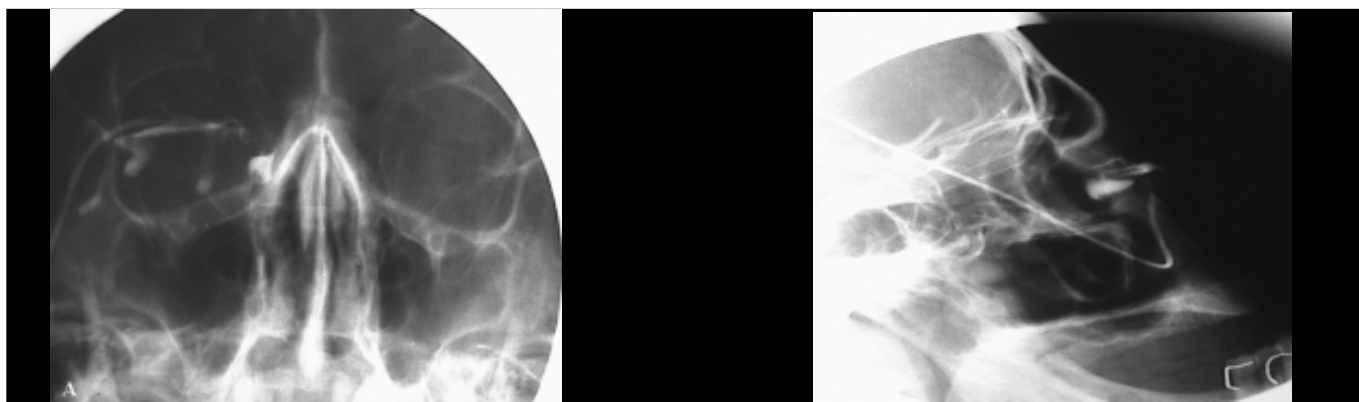
pleta do mesmo. O saco lacrimal pode ser identificado por meio de transiluminação com fibra óptica ou com sonda introduzidas pelos canalículos, sendo mais bem observado com o uso de endoscópio angulado de 30 ou 45°. Foi realizada incisão do saco lacrimal de sua porção inferior até sua borda superior com foice ou eletrocautério. Optamos pela colocação de sonda de Crawford em todos os casos, para assegurar a permeabilidade da nova via de drenagem. Naqueles com patologia nasal associada, principalmente deformidades septais obstrutivas, foi realizada correção concomitante, especialmente para melhorar o acesso cirúrgico. Eram colocados, no caso de septoplastia

associada, splints, sem tamponamento nasal.

Foram prescritos antibióticos via oral e colírios à base de antibióticos e corticóides, com a finalidade de minimizar a formação de granulomas ou estenose da abertura realizada. O seguimento pós-operatório foi semanal para retirada de crostas, tecido de granulação e possíveis sinéquias, até completa epiteliação local.

## RESULTADOS

A idade dos pacientes submetidos à dacriocistorrinostomia endoscópica variou de 11 a 69 anos, com média de



**Figuras** - Dacriocistografia, mostrando obstrução em saco lacrimal pós-sacal à direita. A) visão frontal; B) visão lateral.

**Tabela 1.** Resultados cirúrgicos das dacriocistorrinostomias endoscópicas.

CASO	IDADE (ANO)	TIPO	LADO	CIRURGIAS ASSOCIADAS
1	18	Revisional de acesso externo	Direita	Septoplastia
2	22	Primária	Bilateral	Septoplastia
3	18	Primária	Bilateral	Não
4	60	Primária	Bilateral	Não
5	41	Revisional de acesso externo	Direita	Não
6	18	Primária	Bilateral	Não
7	11	Primária	Bilateral	Não
8	42	Primária	Bilateral	Não
9	61	Primária	Esquerda	Não
10	67	Primária	Direita	Não
11	37	Primária	Esquerda	Septoplastia
12	48	Primária	Bilateral	Septoplastia
13	69	Revisional de acesso externo	Bilateral	Septoplastia
14	66	Primária	Esquerda	Não
15	50	Primária	Esquerda	Não
16	39	Primária	Esquerda	Não
17	64	Primária	Bilateral	Septoplastia
18	72	Primária	Bilateral	Não
19	13	Primária	Direita	Septoplastia
20	51	Primária	Direita	Septoplastia
21	53	Primária	Esquerda	Não
22	65	Primária	Direita	Etmoidectomia anterior e meatotomia média maxilar direita

30,1 anos. Dos vinte e dois pacientes analisados, a cirurgia foi bilateral em dez, totalizando trinta e dois procedimentos. Destes, vinte e nove cirurgias foram o primeiro procedimento realizado e três eram casos revisionais (insucessos de dacriocistorrinostomias prévias por acesso externo).

A dor pós-operatória foi leve, sendo utilizados analgésicos para o controle da mesma. Não foram observadas complicações como epistaxe, enfisema subcutâneo, injúria a estruturas orbitárias ou alterações visuais. Um dos pacientes apresentou discreta equimose periorbitária sem comprometimento visual e evoluiu com resolução espontânea. Outro paciente apresentou sinéquia entre concha média e a parede lateral.

Obtivemos resolução total do quadro em 79,12% (25 cirurgias). Entretanto, sete evoluíram com re-obstrução, sem resolução completa dos sintomas clínicos e incluídos entre aqueles não considerados como sucesso cirúrgico. Um dos pacientes que não obteve melhora teve como etiologia da obstrução lacrimal um trauma facial severo, com deformidade severa e dificuldade técnica para identificação das estruturas anatômicas intranasais. Todos os pacientes revisionais, submetidos previamente à cirurgia por via externa obtiveram resolução da epífora e dacriocistites de repetição pela via endoscópica. Nove pacientes foram submetidos a outro procedimento endoscópico para correção de patologias associadas, sendo oito septoplastias, por deformidade septal obstrutiva e um paciente foi submetido à etmoidectomia anterior e meatotomia média devido à rinossinusite crônica maxilo-etmoidal.

---

## DISCUSSÃO

---

A dacriocistorrinostomia endoscópica tem demonstrado ser uma técnica segura e de baixa morbidade, com eficácia variando na literatura entre 80 a 90%<sup>3-8</sup>. Outros autores relatam êxito superior a 90%<sup>3,9</sup>. A cirurgia externa apresenta resultados semelhantes, em torno de 90%<sup>10,11</sup>. A taxa de sucesso da nossa casuística, por volta de 80%, mesmo sendo realizada por equipe de residentes em período de formação, mostrou-se similar à relatada na literatura.

Em relação à técnica cirúrgica, observamos que para maior sucesso cirúrgico torna-se necessária uma ampla abertura da parede medial do saco lacrimal, minimizando a chance de re-estenose<sup>8</sup>. Outro fator a ser considerado para o sucesso cirúrgico é a limpeza da cavidade nasal realizada regularmente via endoscópica para evitar formações de sinéquias ou granulomas que comprometam a permeabilidade desta fístula lacrimal, especialmente após a remoção da sonda lacrimal.

A utilização de sonda é controversa. Alguns autores a utilizam sempre, outros em casos selecionados como fibrose severa de saco lacrimal ou casos de cirurgia revisional<sup>7,9,12</sup>. Outros já sugerem que a sonda aumenta o índice de recidiva devido a maior possibilidade de promover formação de

tecidos de granulação com posterior estenose da fístula<sup>1,12,13</sup>. Entretanto, em nossa série optamos pela colocação da sonda de silicone em todos os pacientes, objetivando manter a patência da via lacrimal até o término do período cicatricial, sendo retirada entre três e seis meses após a cirurgia.

A escolha para a indicação entre via externa e endoscópica depende do serviço a que o paciente é referido, pois normalmente os acessos externos são realizados pelos oftalmologistas enquanto que a via endoscópica pela equipe de otorrinolaringologia. As vantagens da DCR endoscópica são muitas em relação à externa: ausência de cicatrizes externas, manutenção do mecanismo de bomba lacrimal pelo músculo orbicular (seccionado na abordagem externa), menor sangramento, além de apresentar maior facilidade nas revisionais, pois o saco lacrimal já se encontra exposto devido à osteotomia prévia. A possibilidade de correção em um mesmo tempo cirúrgico das patologias nasais associadas ou predisponentes à recidiva (deformidade septal, rinossinusite ou sinéquias de cirurgias anteriores, pacientes com antecedentes ou predisposição a formação de quelóides), reforçam a indicação endonasal<sup>3,14,15</sup>. A via endonasal pode ser preferida também nos casos de dacriocistite aguda resistente a antibióticos.

A incidência de complicações em nossa série pela via endoscópica foi baixa, embora sejam relatadas na literatura possibilidades de lesão óculo-orbitária, principalmente exposição de gordura orbitária, hematoma orbitário, enfisema subcutâneo e epistaxe severa<sup>7,9</sup>. Na nossa casuística não tivemos complicações graves, somente equimose periorbitária sem comprometimento visual e de resolução espontânea.

---

## CONCLUSÃO

---

Concluimos que a técnica endoscópica para DCR é uma alternativa segura, eficaz, com baixo índice de complicações e com melhores resultados estético-funcionais, e que em mãos experientes mostra-se com taxa de sucesso semelhante à realizada por via externa.

---

## REFERÊNCIAS BIBLIOGRÁFICAS

---

1. Unlu HH, Ozturk F, Lu C, Ilker SS, Tarhan S. Endoscopic dacryocystorhinostomy without stents. *Auris Nasus Larynx* 2000; 27: 65-71.
2. Schauss F, Weber R, Draf W, Keerl R. Surgery of lacrimal system. *Acta Oto-rhino-laryngologica Belg* 1996; 50(2): 143-6.
3. Weidenbecher M, Hosemann W, Buhr W. Endoscopic endonasal dacryocystorhinostomy: results in 56 patients. *Ann Otol Rhinol Laryngol* 1994; 103: 363-7.
4. Metson R, Woog JJ, Puliafito CA. Endoscopic laser dacryocystorhinostomy. *Laryngoscope* 1994; 104: 269-74.
5. Javate RM, Campomanes Jr BS, Co ND, Dinglasan Jr JL, Go CG, Tan EN, Tan FE. The endoscope and radiofrequency unit in DCR surgery. *Ophthalmic Plastic and Reconstructive Surgery* 1995; 11(1): 54-8.
6. Metson R. Endoscopic dacryocystorhinostomy an update on techniques. *Operative Techniques in Otolaryngology. Head and Neck Surgery* 1995; 6(3): 217-20.

- 
7. Eloy P, Bertrand B, Martinez M, Hoebcke M, Watelet JB, Jamart J. Endonasal Dacryocystorhinostomy: indications techniques and results. *Endonasal dacryocystorhinostomy: indications technique and results. Rhinology* 1995; 33(4): 229-33.
  8. Sham CL, Van Hasselt CA Endoscopic terminal dacryocystorhinostomy. *Laryngoscope* 2000; 110(6): 1045-9.
  9. Sprekelson MB, Barberan MT. Endoscopic dacryocystorhinostomy: surgical technique and results. *Laryngoscope* 1996; 106(2 Pt 1): 187-9.
  10. Bumsted RM, Lindberg IV. External dacryocystorhinostomy. *Arch Otolaryngol* 1982; 108: 303-7.
  11. Dresner SC. Outpatient Dacryocystorhinostomy. *Ophthalmic Surg* 1991; 22: 222-4.
  12. Allen KM, Berlin AJ. Dacryocystorhinostomy failure association with nasolacrimal silicone intubation. *Ophthalmic Surg* 1982; 20: 486-9.
  13. Walland MJ, Rose G. The effect of silicone intubation on failure and infection rates after dacryocystorhinostomy. *Ophthalmic Surg* 1994; 24: 597-600.
  14. El-Guindy A, Dorgham A, Ghoraba M. Endoscopic Revision Surgery Recurrent Epiphora Occurring After External Dacryocystorhinostomy. *Ann Otol Rhinol Laryngol* 2000; 109: 425-30.
  15. Voegels RL, Cahali M, Matayoshi S, Butugam AO. Minitis: Dacryocystorhinostomia Endonasal. *Rev Bras de Otorrinol* 1999; 65(1): 44-7.