

Papiloma invertido isolado em recesso esfenoidal

Inverted Papilloma in the Sphenoethmoidal Recess

Eduardo Macoto Kosugi¹, Rodrigo de Paula Santos², Fernando Freitas Ganança³, Rodrigo de Paiva Tangerina⁴, Vinicius Magalhães Suguri⁵, Wellington Yugo Yamaoka⁶, Luis Carlos Gregório⁷

Palavras-chave: neoplasias nasais, papiloma invertido, seio esfenoidal.

Keywords: nose neoplasms, inverted papilloma, sphenoid sinus.

Resumo / Summary

O papiloma invertido é um tumor benigno nasal que geralmente se origina na parede lateral da fossa nasal, mais especificamente da região do meato médio. Apresenta grande potencial invasivo local, com alta taxa de recorrência e potencial para transformação maligna. O acometimento do recesso esfenoidal é raro e, quando ocorre, é decorrente de doença primária do seio esfenoidal. Não há relato de papiloma invertido isolado em recesso esfenoidal na literatura. Relatamos um caso de papiloma invertido originado em recesso esfenoidal, sem comprometimento do seio esfenoidal.

Inverted papilloma is a nasal benign tumor that usually arises from the lateral nasal wall, especially from the middle meatus. It has high local invasive likelihood, high recurrence rates and malignancy potential. Sphenoethmoidal recess involvement is rare and is usually due to sphenoid sinus primary disease. In the literature, no case of isolated sphenoethmoidal recess inverted papilloma has been reported yet. The present report describes an exceptional location of inverted papilloma, arising from the sphenoethmoid recess, without involving the sphenoid sinus.

¹ Pós-Graduando/ Mestrado, Otorrinolaringologista.

² Pós-Graduando/ Doutorado, Chefe de Clínica do Setor de Rinologia da UNIFESP-EPM.

³ Doutor em Medicina pela UNIFESP - EPM, Professor Afiliado da Disciplina de Otoneurolgia da UNIFESP-EPM.

⁴ Pós-Graduando/ Mestrado, Otorrinolaringologista.

⁵ Pós-Graduando/ Mestrado, Otorrinolaringologista.

⁶ Pós-Graduando/ Mestrado, Otorrinolaringologista.

⁷ Doutor em Medicina pela UNIFESP-EPM, Professor Adjunto da Disciplina de Otorrinolaringologia da UNIFESP-EPM. Chefe da Disciplina de Otorrinolaringologia da UNIFESP-EPM.

Setor de Rinologia da Disciplina de Otorrinolaringologia do Departamento de ORL-CCP Universidade Federal de São Paulo - Escola Paulista de Medicina.

Endereço para correspondência: Dr. Eduardo Macoto Kosugi - Rua Prof. João de Oliveira Torres 416 Jd. Anália Franco São Paulo SP 03337-010.

Tel. (0xx11) 6671-5883/ 6671-2969 - E-mail: edumacoto@uol.com.br

Este artigo foi submetido no SGP (Sistema de Gestão de Publicações) da RBORL em 11 de março de 2005. Cod. 101.

Artigo aceito em 24 de maio de 2005.

INTRODUÇÃO

O papiloma invertido é uma neoplasia benigna rara que, na maioria das vezes, se origina na parede lateral da cavidade nasal, mais precisamente na região do meato médio¹. O papiloma invertido também é conhecido como papiloma fibromixóide, papiloma de células transicionais, papiloma de Ewing, papiloma schneideriano ou papiloma de Ringertz². Representa de 0,5 a 4% de todos os tumores da fossa nasal² e é 25 vezes menos freqüente que a polipose nasal². A lesão exibe o padrão de crescimento endofítico característico, com inversão da superfície do epitélio para dentro do estroma³ e, apesar de benigno, é localmente invasivo e tem tendência à recorrência e à transformação maligna².

Rinite alérgica, infecção viral, inflamação crônica, e fatores ambientais já foram sugeridos como possíveis causas do papiloma invertido, mas a etiologia ainda é indefinida. A apresentação típica unilateral fala de fatores alérgicos ou exposição a fatores ambientais. A infecção viral é considerada devido à sua capacidade de induzir papilomas em outras partes do corpo, porém, o fato de infecções virais serem muito mais freqüentes em crianças e a raridade da apresentação dos papilomas em crianças, tendem a descartar esta teoria⁴.

O papiloma invertido afeta tipicamente homens, na proporção de 4:1, entre os 40 e 70 anos, sendo raro na infância e adolescência⁴. Localiza-se, preferencialmente, na parede lateral da fossa nasal, especialmente na região do meato médio. Em ordem decrescente de apresentação, os seios paranasais afetados são: maxilar, etmoidal, frontal e esfenoidal⁵. O acometimento exclusivo do seio esfenoidal é raro e seus sintomas são inespecíficos^{1-3,6,7}.

A apresentação de um papiloma invertido no recesso esfenometmoidal só foi descrita como extensão de doença primária do seio esfenoidal^{1-3,8}. A presença de pólipo localizado no recesso esfenometmoidal é considerada altamente sugestiva de lesão no seio esfenoidal⁸. O objetivo deste trabalho é de apresentar um caso de papiloma invertido restrito ao recesso esfenometmoidal, sem comprometimento do seio esfenoidal.

RELATO DE CASO

R.G., 40 anos, branco, masculino, casado, administrador, natural e procedente de São Paulo - SP. Procurou serviço médico com quadro de obstrução nasal progressiva à esquerda há 3 meses, sem fatores de melhora ou piora. Negava rinorréia anterior ou posterior, tosse, hiposmia, cacosmia, espirros, prurido, epistaxe, cefaléia ou facialgia. Sem outras queixas. Rinoscopia anterior sem alterações. Endoscopia nasal evidenciando lesão polipóide em fossa nasal esquerda, oriunda do recesso esfenometmoidal, estendendo-se até a coana. A tomografia computadorizada de seios paranasais evidenciou imagem em topografia de

recesso esfenometmoidal com densidade de partes moles, compatível com o achado endoscópico (Figura 1). Foi realizada cirurgia endoscópica nasossinusal com biópsia de congelação prévia. A congelação demonstrou a presença de papiloma. Foi optado então pela realização de esfenometmoidectomia total, e exérese da lesão em sua origem no recesso esfenometmoidal, com margem mucosa livre. (Figura 2). Não havia comprometimento do seio esfenoidal. A concha média apresentava aspecto normal, e foi preservada. O exame anatomopatológico evidenciou papiloma invertido, sem sinais de malignização (Figura 3 e 4). Mantém seguimento pós-operatório há 10 meses, sem sinais de recidiva.

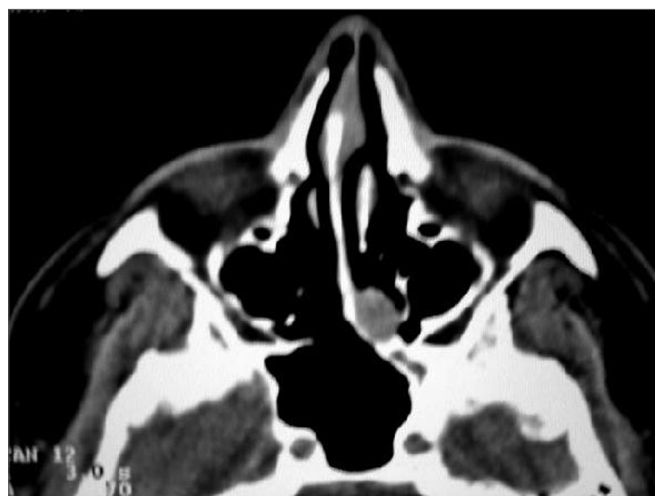

Figura 1. TC Pré-operatória: espessamento em região de recesso esfenometmoidal compatível com o achado endoscópico.

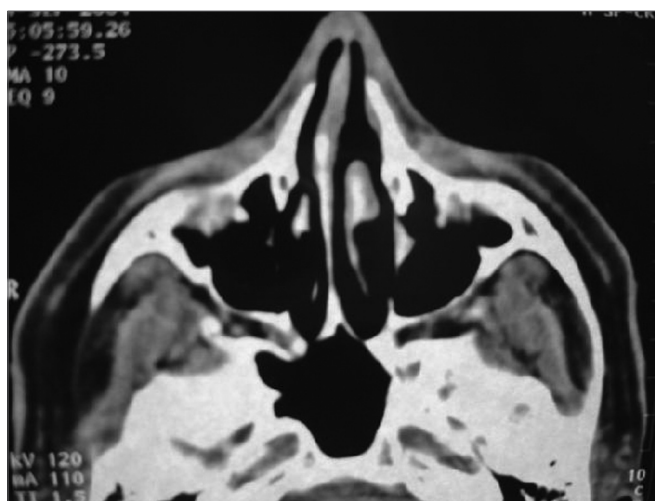


Figura 2. TC Pós-operatória: remoção completa da lesão.

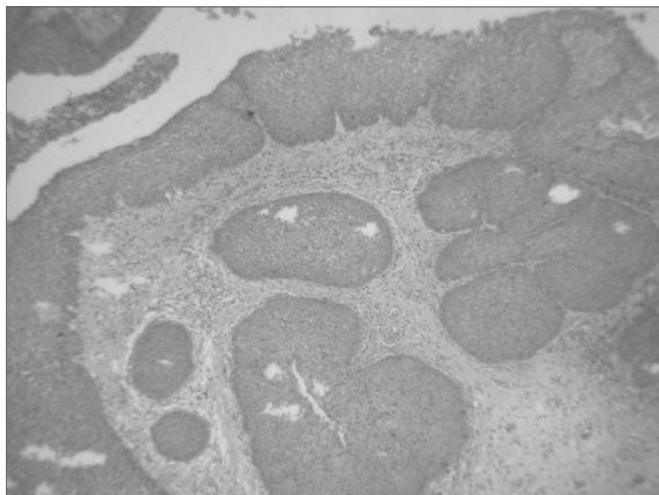


Figura 3. Corte histológico da lesão, mostrando a inversão característica da superfície do epitélio para dentro do estroma do papiloma invertido.

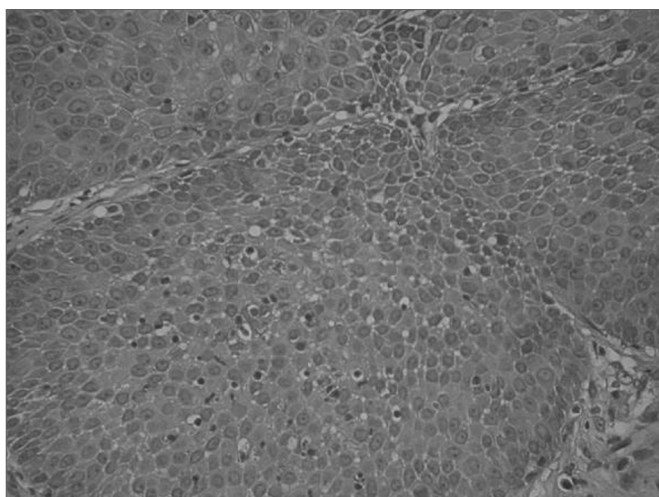


Figura 4. Corte histológico de papiloma invertido, sem malignização.

DISCUSSÃO

O papiloma invertido (assim como pólipos nasais em geral) origina-se mais freqüentemente na região do meato médio⁷⁻¹⁰. O tumor pode envolver, por extensão, os seios paranasais adjacentes, geralmente afetando o labirinto etmoidal e o antro maxilar, mas pode atingir o seio frontal, esfenoidal e até a órbita, em casos mais avançados¹. Hyams¹¹ apresenta as seguintes incidências em termos de local de origem: seio maxilar em 64% dos casos, etmoidal em 25%, frontal em 8% e esfenoidal em 4%. Waitz e Wigand¹² relatam acometimento de algum seio paranasal em 88% dos casos, sendo que o etmoidal anterior foi o mais freqüente com 71% e o esfenoidal, o menos freqüente, com 10%. Vários autores relatam o seio esfenoidal como o de menor freqüência de acometimento

pelo papiloma invertido, com poucos relatos de acometimento exclusivo deste seio^{1-4,6,7}.

Pólipos nasais originários do recesso esfenoidal isoladamente são raros⁸. Sethi⁸ considera que um pólipo no recesso esfenoidal sugira fortemente doença pré-existente em seio esfenoidal, já que, em sua casuística, apenas 1 paciente (17%) com pólipo de recesso esfenoidal não apresentava acometimento do seio esfenoidal concomitantemente, sendo que este pólipo era inflamatório, não neoplásico, como o que estamos relatando. Os poucos relatos de acometimento do recesso esfenoidal por papiloma invertido são, na realidade, tumores do seio esfenoidal que avançaram em direção ao recesso esfenoidal^{1,3,7,8}. Não há na literatura relato de papiloma invertido acometendo exclusivamente o recesso esfenoidal.

O papiloma invertido apresenta-se, na maioria das vezes, com obstrução nasal unilateral seguido de epistaxe¹. O quadro de obstrução nasal é muito mais comum nos casos originados no meato médio, sendo menos freqüentes nos relatos de papiloma invertido restrito ao seio esfenoidal^{1,7,8}. Nestes casos, a apresentação tende a ser mais insidiosa e inespecífica, mais relacionada às vulneráveis estruturas vâsculo-nervosas relacionados a este seio¹³. Muitos autores consideram, em casos de comprometimento isolado de seio esfenoidal, que os sintomas mais comuns são cefaléia e distúrbios visuais^{14,15}. Porém, o acometimento concomitante do recesso esfenoidal tende a produzir um efeito descompressivo sobre as estruturas nobres em contato com o seio esfenoidal⁸. No paciente por nós relatado, o papiloma apresenta-se exclusivamente no recesso esfenoidal, sem comprometimento do seio esfenoidal, portanto, não apresenta os sintomas decorrentes da compressão de estruturas vâsculo-nervosas deste seio. Pólipos coanais, como o papiloma invertido do caso em questão, tendem a apresentar obstrução nasal e sintomas compatíveis com rinossinusite, chegando até a quadros raros de sintomatologia auditiva por disfunção tubária⁸.

A utilização de métodos de imagem mais avançados, como a tomografia computadorizada e a ressonância magnética, pode contribuir para o aumento do número de casos diagnosticados em regiões como o recesso esfenoidal e seio esfenoidal². Avaliação prévia com endoscopia nasal e tomografia computadorizada são essenciais no manejo de pacientes com pólipos de recesso esfenoidal^{7,8}. A endoscopia nasal garante boa visualização do recesso esfenoidal e permite a realização de biópsias sob anestesia local⁸. Em nosso paciente, optamos por realizar biópsia por congelamento durante o procedimento cirúrgico. A tomografia computadorizada permite boa avaliação do nariz e seios paranasais, principalmente quanto aos limites ósseos. A ressonância magnética pode ser necessária para avaliação de invasão do sistema nervoso central e órbita. O papiloma invertido, apesar de benigno, tem comporta-

mento localmente invasivo, com cerca de 70% dos casos apresentando áreas de erosão óssea à tomografia computadorizada. Porém, este achado geralmente é secundário à remodelação óssea devido à pressão do tumor, e não por invasão óssea propriamente dita³.

Histopatologicamente, o papiloma invertido apresenta a característica inversão da superfície do epitélio para o interior do estroma³. A avaliação prévia histopatológica é importante, pois nos pólipos inflamatórios do recesso esfenoidal, apenas é necessária sua excisão, enquanto nos papilomas invertidos existe a necessidade de uma abordagem mais agressiva^{7,8}, uma vez que está relacionado à transformação maligna em 7 a 15% dos casos³. Além disso, o papiloma invertido apresenta altos e variados índices de recorrência, entre 14 e 71%, dependendo do seguimento e da abordagem utilizada³. Devido à alta recorrência e ao potencial de transformação maligna, rinotomia lateral com maxilectomia medial tem sido considerada como a melhor abordagem³. Porém, atualmente, diversos autores têm relatado bons resultados no manejo cirúrgico dos papilomas invertidos via cirurgia endoscópica nasossinusal^{1,3,7,8,12}. Consideramos que o ponto crucial é a remoção completa do tumor, independente da via utilizada. Obviamente, devemos utilizar técnicas abertas quando a via endoscópica não é suficiente para uma remoção completa. A escolha entre uma ou outra técnica depende da extensão e localização da lesão, assim como da experiência do cirurgião³. Além disso, um rigoroso seguimento deve ser efetuado, ao menos, por 3 anos, para se detectar recidivas precocemente¹.

COMENTÁRIOS FINAIS

Papiloma invertido é uma patologia pouco comum e pode se apresentar de maneira pouco usual, como no recesso esfenoidal. Endoscopia nasal, exames de

imagem e biópsia são necessárias para a avaliação diagnóstica e programação terapêutica. Remoção completa deve ser o ponto crucial para se evitar recidivas. Devido à sua apresentação clínica variada, este diagnóstico deve ser sempre lembrado nos casos de pólipos nasais unilaterais, independentemente de sua localização.

REFERÊNCIAS BIBLIOGRÁFICAS

1. Yiotakis I, Psarommatas I, Manolopoulos L, Ferekidis E, Adamopoulos G. Isolated inverted papilloma of the sphenoid sinus. *J Laryngol Otol* 2001;115:227-30.
2. Alba J, Armengot M, Diaz A, Perez A, Raussel N, Basterra J. Inverted papilloma of the sphenoid sinus. *Acta Oto Rhino Laryngol Belg* 2002;56:399-402.
3. Lee J, Bhuta S, Lufkin R, Castro D. Isolated inverting papilloma of the sphenoid sinus. *Laryngoscope* 2003;113:41-4.
4. Peters B, O'Reilly R, Willcox T. Inverted papilloma isolated to the sphenoid sinus. *Otolaryngol Head Neck Surg* 1995;113:771-7.
5. Rossi R, Marquez F, Renedo G. Papilomas invertidos de las fosas nasales y senos. Actualización sobre el diagnóstico clínico, radiológico y anatomopatológico y de su tratamiento. *Acta Otorrinolaringol Esp* 1995;46:101-9.
6. Nishio S, Samoto K, Takeshita I, Matsumoto K, Matsushima T, Fukui M. Inverting papilloma of the sphenoid sinus: report of two cases. *J Clin Neurosc* 2001;8:168-70.
7. Sethi D. Isolated sphenoid lesions: diagnosis and management. *Otolaryngol Head Neck Surg* 1999;120:730-6.
8. Sethi D, Lau D, Chee L, Chong V. Isolated sphenoidal recess polyps. *J Laryngol Otol* 1998;112:660-3.
9. Lawson W, Le Benger J, Som P, Bernard P, Biller H. Inverted papilloma: an analysis of 87 cases. *Laryngoscope* 1989;99:1117-24.
10. Vrabec D. The inverted schneiderian papilloma: a clinical and pathological study. *Laryngoscope* 1975;85:186-220.
11. Hyams V. Papilloma of the nasal cavity and paranasal sinuses. A clinico-pathologic study of 315 cases. *Ann Otol Rhinol Laryngol* 1971;80:192-206.
12. Waitz G, Wigand M. Results of endoscopic sinus surgery for the treatment of inverted papillomas. *Laryngoscope* 1992;102:917-22.
13. Proetz A. The sphenoid sinus. *BR Med J* 1984;2:243-5.
14. Pearlman S, Lawson W, Biller H, Friedman W, Potter G. Isolated sphenoid sinus disease. *Laryngoscope* 1989;99:716-20.