

Tuberculose de orelha, doença profissional?

Tuberculosis of the ear, a professional disease?

*Patrícia Maria Sens¹, Clemente I. R. Almeida²,
Lupércio O do Valle³, Luís H. C. Costa⁴, Miguel L.S.
Angeli⁵*

Palavras-chave: medicina ocupacional, otite externa fúngica, otite média, tuberculose.
Keywords: occupational medicine, fungal external otitis, otitis media, tuberculosis.

Resumo / Summary

Na literatura, a otite média tuberculosa está como uma causa rara de infecção crônica supurativa da orelha média e mastóide, e os fatores predisponentes foram pouco referidos. Em nosso país há um aumento da incidência de tuberculose, inclusive de formas raras como a otite média tuberculosa. Esses pacientes classicamente têm múltiplas perfurações da membrana timpânica e otorréia, associada à perda auditiva progressiva. O diagnóstico deve ser aventado nos pacientes com otite que não responde a terapia de rotina, seja por fungo da orelha externa ou bacteriana da orelha média. Os autores apresentam, em estudo retrospectivo, quatro pacientes com otite média tuberculosas, sendo duas médicas, uma engenheira química e um menor com casos de tuberculose ativa na família, sendo, portanto, fatores predisponentes o contato familiar com tuberculoso, contato profissional e exposição a agressores de vias aéreas.

Tuberculosis is a rare cause of chronic suppurative otitis media and mastoiditis; the predisposing factors of this association, however, are not commonly described. There has been an alarming increase in the incidence of tuberculosis in Brazil, including tuberculous otitis media. These patients typically present multiple perforations of the tympanic membrane, an ear discharge, and progressive hearing loss. This diagnosis should be taken into account in patients that do not respond to routine therapy for fungal external otitis or bacterial otitis media. In this retrospective study, the authors describe four cases of patients with tuberculous otitis media. This sample consisted of two physicians, a chemical engineer and an underage child in whose family there were cases of active tuberculosis. Predisposing factors for tuberculous otitis were contact with family members that had tuberculosis, professional contact with patients and exposure to pathogenic microorganisms in airways.

¹ Mestranda, médica.

² Doutor pela USP, Professor titular pela FMJ, professor da pós-graduação da Faculdade de Ciências Médicas da Santa Casa de São Paulo.

³ Mestre em distúrbio da comunicação pela PUC de São Paulo, médico assistente do Hospital do Servidor Público Municipal.

⁴ Mestre em medicina pela FCMSCSP, médico assistente FMJ.

⁵ Pós-graduando no mestrado da FCMSCSP, médico assistente FMJ.

Trabalho multicêntrico com a colaboração da Faculdade de Medicina da Santa Casa de Misericórdia de São Paulo, Faculdade de Medicina de Jundiaí e Hospital do Servidor Público Municipal.

Endereço para correspondência: Patrícia M. Sens - Rua Bartolomeu de Gusmão, 412 apto. 12 Vila Mariana São Paulo 04111-021.

Tel. (0xx11) 5573-4867

Este artigo foi submetido no SGP (Sistema de Gestão de Publicações) da RBORL em 15 de julho de 2005. cod. 516.

Artigo aceito em 8 de setembro de 2005.

INTRODUÇÃO

A Tuberculose é uma infecção bacteriana crônica causada pelo *Mycobacterium tuberculosis*, bacilo aeróbio estrito de crescimento lento. Caracteriza-se pela formação de granulomas com necrose caseosa devido à resposta celular no tecido afetado.¹ O Brasil é o 10º país no mundo em incidência de tuberculose, e o primeiro em número de casos por ano nas Américas, afetando 55/100.000 habitantes, principalmente em grande centros urbanos. No entanto, alguns municípios brasileiros apresentam incidências maiores, tais como 210/100.000 (Cedro-PE), 100/100.000 (Manaus) e 160/100.000 (Rio de Janeiro)². Além da desnutrição, um agravante desse quadro é o alto índice de abandono do tratamento, fazendo com que a cura só se efetive em 65% dos casos, disseminando a contaminação.³

Dentre os fatores de risco que levaram ao aumento da incidência de tuberculose nas últimas décadas temos: o aumento da prevalência do HIV; aumento da incidência de pessoas vivendo em más condições socioeconômicas; aumento da resistência à terapia antituberculosa; desenvolvimento de bacilos resistentes; dependentes de drogas; diabetes e alcoolismo³⁻⁸.

Em região de cabeça e pescoço a tuberculose se manifesta predominantemente na laringe; com menor frequência em orelha média e externa, tonsilas, linfonodos cervicais, faringe, cavidade oral e glândulas salivares^{4,7,8}.

No início século XX, 3% a 5% dos casos de otite média crônica supurativas eram causados pela tuberculose, o que diminuiu com a terapia antituberculosa.^{8,9} Hoje, em países desenvolvidos, ela se encontra numa frequência de 0,05 a 0,9% das causas de infecção crônica de orelha média.⁴ Essa diminuição da incidência fez hoje com que a otite média tuberculosa seja uma doença subdiagnosticada, principalmente em países subdesenvolvidos, considerando-se a falta de sintomas constitucionais e o fato de os sinais e sintomas serem muitas vezes indistinguíveis de outras otites média crônicas não-tuberculosas.^{4,5,10,11}

O objetivo deste trabalho é, após uma revisão de literatura atualizada, relatar quatro casos de otite média tuberculosa, evidenciando os fatores predisponentes, as características clínicas, discutindo o diagnóstico, a evolução e o tratamento.

REVISÃO DE LITERATURA E DIAGNÓSTICO DIFERENCIAL

A Tuberculose localizada na orelha média como foco primário é rara.^{1,3,4,9} Classicamente afeta mais crianças do que adultos.^{1,11}

Algumas teorias tentam explicar a infecção da orelha média pela tuberculose, mas sua patogênese ainda é controversa^{1,3,5,11-13}: por via hematogênica de locais distantes, por exemplo, na tuberculose miliar; por extensão

direta da nasofaringe através da tuba auditiva, com ou sem infecção primária na faringe, principalmente em crianças onde o leite infectado com o *Mycobacterium bovis* entra diretamente na orelha média pela tuba auditiva; por via linfática; por via externa através de perfuração da membrana timpânica; por extensão direta de estruturas adjacentes, infecção SNC, infecção congênita (via placenta) ou durante a passagem pelo canal de parto.

O diagnóstico começa com a anamnese, procurando identificar contato com portadores de tuberculose, mas também é importante ser notada notícia de tratamentos anteriores e presença de lesões concomitantes, presente em 50% dos casos segundo a literatura^{8,13}.

Seu quadro clínico é polimorfo e insidioso, variando conforme o estado imunitário do paciente.⁹ A regra é: paciente que tenha otorrêia e evidência de tuberculose ativa em qualquer outro lugar do corpo tem tuberculose aural até que se prove o contrário.¹⁴ Seus aspectos clínicos se modificaram através dos anos.⁷ Antigamente apresentava-se como a tríade: otorrêia indolor, perfuração múltipla de membrana timpânica, paralisia facial periférica; mas atualmente sua apresentação tornou-se polimórfica.⁴ Não há sinais patognomônicos, mas algumas características.⁹ Apresenta-se com otalgia significante; provavelmente pela pressão do tecido de granulação dentro da mastóide; otorrêia, normalmente serosa, mas que pode se tornar purulenta por contaminação bacteriana secundária, sendo o achado mais freqüente.^{4,9,12} Perda auditiva em 90% casos, severa, precoce, sensorio-neural, mista ou condutiva, que pode persistir após o tratamento completo da infecção, principalmente se o mesmo começou tardiamente.^{1,4,11,12}

Na otoscopia observa-se perfuração única ou múltipla de membrana timpânica, cabo do martelo desnudo, erosão dos ossículos e mesmo do osso cortical da mastóide, podendo acometer a cápsula óssea do nervo facial; granulação pálida na orelha média e células da mastóide, que pode ser confundido com colesteatoma, e tecido necrótico. Posteriormente esta granulação pode se tornar hiperêmica e friável ao toque.^{1,4,8,11,14,15}

Ao exame físico observa-se linfadenopatia cervical, auricular posterior e pré-auricular.^{8,11,14}

As complicações ocorrem principalmente se o diagnóstico for tardio. Dentre elas temos: paralisia facial periférica, fístula retroauricular, labirintite, meningite, osteomielite tuberculosa da pirâmide petrosa, abscesso subperiosteal, cerebral ou cerebelar, mastoidite aguda e celulites^{4,11,12,13}. A paralisia facial periférica está presente em 15 a 40% dos casos de otite média tuberculosa, sendo mais freqüente em crianças.⁴ Seu prognóstico não depende da descompressão, mas sim do diagnóstico e tratamento precoces. Se o intervalo de tempo entre a paralisia e o início do tratamento for menor do que cinco dias, a completa recuperação deve ser esperada, se maior que dois meses pode não ocorrer recuperação^{1,4,13,14}. Invasão intracraniana

é rara, pela resistência da dura-máter à infecção; quando ocorre, normalmente são secundárias disseminação hematogênica.^{1,9,11,14}

O diagnóstico precoce previne a cirurgia e complicações, para isso é necessário considerá-la como diagnóstico diferencial para todas as otites de difícil tratamento.¹³

No diagnóstico diferencial temos outras doenças com supuração crônica que não melhoram com o tratamento convencional: colesteatoma, sífilis, granulomatose de Wegener, infecção fúngica, granulomatose eosinofílica, sarcoidose.^{1,4,13}

Entre os exames complementares temos:

1) A baciloscopia direta do escarro - método prioritário, pois permite descobrir a fonte mais importante de infecção, que é o doente bacilífero. Importante nos casos de infecção primária pulmonar.

2) Exame bacteriológico da secreção aural - não é muito confiável pela presença de outros microorganismos que interferem no crescimento do bacilo de Koch, o que pode atrasar o diagnóstico.^{1,9,10,13} O uso crônico de gotas tópicas, principalmente de neomicina, pode afetar a sensibilidade da cultura.^{13,14} Bacilos encontram-se positivo em 20 a 30% dos casos.^{4,6,8,15} Recomenda-se, sempre que for possível, após o isolamento do microorganismo, realizar o teste de susceptibilidade às drogas, nesta era de *Mycobacterium* resistente.⁸

3) Prova tuberculínica (PPD) - quando positiva isoladamente indica apenas infecção, e não necessariamente tuberculose doença. Nas pessoas vacinadas com BCG pode-se ter dificuldade na sua interpretação, uma vez que a vacina pode torná-la positiva. O critério de interpretação é o seguinte: 0-4mm não-reator, 5-9mm reator fraco (infectados por TB, por *Mycobacterium* atípicas ou vacinados por BCG), 10mm ou mais, reator forte (infectados por TB, doente ou não ou vacinados por BCG).

4) exame histopatológico do tecido de granulação - quando ele é abundante, é o método diagnóstico mais confiável, mas muitas vezes a biópsia precisa ser repetida para a confirmação.¹⁴ Demonstra a necrose caseosa e granulação específica com células epitelióides e células de Langherans gigantes.^{4,5,9,14}

5) Achados radiológicos - inicialmente há ocupação da cavidade timpânica sem evidências de erosão óssea; posteriormente, podem ser encontrados destruição dos ossículos, esclerose do córtex da mastóide, opacificação da orelha média e células da mastóide, aumento difuso da densidade do osso cortical da mastóide, com radiolucência se a reabsorção óssea ocorrer.^{4,11}

6) Análise genética utilizando PCR (polymerase chain reaction) - no material da biópsia dá o resultado em horas. Útil no diagnóstico precoce, com alto grau de sensibilidade e especificidade para o *M. tuberculosis*.^{5,6,8}

7) Sonda de identificação do DNA utiliza a técnica de hibridação dos ácidos nucléicos para a identificação

do *Mycobacterium*. Resultado em horas. Esta técnica se baseia na capacidade de as cadeias complementares de ácido nucléico se associarem especificamente para formar uma estrutura estável de dupla cadeia. A sonda de DNA marcada com um marcador quimioluminescente se combina com o RNA ribossomal do organismo, formando um híbrido estável DNA: RNA.⁶

Na anatomia patológica observa-se que a infecção pelo *Mycobacterium* acomete o conjuntivo da membrana timpânica, da mucosa da orelha média e células mastóideas. No osso temporal pode atingir o espaço medular. Histologicamente, a mucosa da OM e tímpano encontram-se com inflamação, contendo células gigantes, formação de tubérculos com células de Langhans, calcificação e ulceração. Se a inflamação é muito extensa pode necrosar os tubérculos e confluir. O osso é afetado por contigüidade ou por um processo flebítico. Dentro da orelha média podem ocorrer erosão da cadeia ossicular e lesão da tuba auditiva. A destruição de estruturas ósseas resulta na formação de múltiplos seqüestros ósseos. Quando não tratado, o processo inflamatório granulomatoso pode progredir para a pele subjacente e gânglios linfáticos regionais, podendo evoluir com uma fístula persistente, normalmente em região retroauricular.¹

O tratamento precoce é decisivo no curso de possíveis complicações.⁹ Uma vez instituído, ocorre uma rápida resolução do processo infeccioso.^{13,14}

No Brasil, o manual de normas para controle de tuberculose recomenda três esquemas de tratamento⁵:

1- Indicado para o tratamento de todas as formas de tuberculose pulmonar ou extrapulmonar, exceto meningite tuberculosa e associação com HIV. Tem duração de seis meses, utilizando as drogas rifampicina, isoniazida e pirazinamida.

2- Indicado na falência do tratamento anterior, mantendo a terapia por um período de 18 a 24 meses. As drogas normalmente utilizadas em diferentes combinações são: isoniazida, rifampicina, pirazinamida, etambutol e estreptomina.

3- Para pacientes com HIV o Ministério da Saúde em 2000 recomendou: inicialmente Esquema I (dois meses de rifampicina, isoniazida e pirazinamida, seguido de quatro meses de rifampicina e isoniazida), dependendo da contagem de células T-CD4 e a carga viral para HIV. Quando há a associação do HIV com meningoencefalite tuberculosa são feitos nove meses de tratamento chamado Esquema II (dois meses - rifampicina, isoniazida e pirazinamida, sete meses - rifampicina e isoniazida)².

O tratamento cirúrgico tem um papel menor, mas pode ser útil para fornecer tecido para confirmação histológica, por biópsia de pólipo ou tecido de granulação, e tratamento das complicações.^{2,4,11,12,15,16} A aplicação da cirurgia na tuberculose aural é na reparação das seqüelas após tratamento clínico e cura da doença.

RELATO DOS CASOS

São apresentados quatro casos de otite média tuberculosa em estudo retrospectivo, levantados em três serviços diferentes no período de cinco anos, sendo duas médicas, uma engenheira química e um menor com casos de tuberculose ativa na família.

Caso 1

V.C.R., 30 anos de idade, sexo feminino, grupo étnico caucasiano, profissão médica. Apresentou otite externa fúngica e bacteriana, sendo tratada inicialmente com itraconazol e clindamicina via oral, e localmente com violeta de genciana seguida por líquido de Bürow por 12 dias. Após o tratamento foram notadas duas perfurações da membrana e as colônias de fungo reapareceram. Como a supuração se manteve, passou a fazer curativos na orelha com Povidine tópico em dias alternados, voltando a tomar itraconazol e amoxicilina associado ao ácido clavulânico. Um mês depois foi atendida com supuração e dor na orelha esquerda. Foi tratada com amoxicilina e corticóide injetável sem melhora, após quatro dias começou a tomar gatifloxacina. Sete dias depois foi reavaliada porque ainda apresentava supuração, agora acompanhada de dor intensa. A otoscopia mostrava perfuração central da membrana timpânica, edema da mucosa, supuração amarelada e colônias de fungo. Foi tratada com clindamicina via oral, curativos para limpeza e miconazol local. Após quatro dias foi introduzido itraconazol via oral. Após 10 dias de tratamento, houve melhora transitória do quadro que voltou a piorar após alguns dias. Diante da evolução difícil, foram feitos exames de investigação. O Rx de tórax foi normal, a tomografia computadorizada de ossos temporais mostrou orelha média velada e mastóide bem pneumatizada com velamento. Apresentaram resultados normais o hemograma, a sorologia para HIV e sorologia para lues. Com o insucesso do tratamento e por ter sido observado pequeno seqüestro ósseo na orelha média e exposição óssea no promontório, foi feita suspeita de tuberculose. A cultura de B.K. que foi negativa com material da orelha, e o P.P.D. foi de 13mm em 48 horas. Com o diagnóstico de suspeição de tuberculose, foi iniciado tratamento com esquema tríplice: rifampicina (600mg por dia, durante 6 meses), isoniazida (400mg por dia durante 6 meses) e pirazinamida (2g por dia durante 15 dias) e izoniazol local. Houve rápida melhora do quadro, desaparecendo a secreção e a micose, formando-se tecido de granulação, e aparecendo sinais de regeneração da membrana timpânica. Com 25 dias de evolução, a membrana timpânica estava íntegra com discreta retração. A manobra de Valsalva mostrava tuba permeável.

Um mês depois referiu audição melhor e menos sensação de orelha fechada. Seis meses depois foi observada membrana timpânica íntegra, levemente atrófica e

com coloração normal. As audiometrias tonais e vocais estavam dentro dos limites da normalidade.

Caso 2

A.M., 25 anos de idade, sexo feminino, grupo étnico caucasiano, profissão médica. Sem nenhum antecedente de otite, sentiu a orelha esquerda “tampada”. Procurou um colega que fez uma lavagem de orelha. Três dias depois a orelha começou a vazar. Foi então visualizada uma perfuração na membrana timpânica. Tomou cefadroxil, depois amoxicilina com ácido clavulânico. Orelha secou e foram então vistas quatro perfurações. Nos quatro meses que se seguiram por várias vezes a mesma orelha voltou a supurar secando com o uso de antibióticos diversos. Quando começou a apresentar tontura foi pedida tomografia computadorizada (Figura 1) que demonstrou acometimento da mastóide e orelha média. Foi então indicada timpanomastoidectomia. Após a cirurgia ficou assintomática por quatro meses, passou a tontura, mas se acentuou a perda auditiva. Após esse período foi observada orelha úmida e otite adesiva. Foi então colocado tubo de ventilação. Um mês depois continuando com orelha úmida foi reexaminada sendo constatada membrana timpânica desepitelizada e secreção clara no conduto. Foi tratada com gotas tópicas contendo ciprofloxacina. Um mês depois houve eliminação do tubo de ventilação dando lugar a uma perfuração da membrana pela qual se notava exposição óssea do promontório e esqueletização da longa apófise do martelo, orelha média úmida, mas sem supuração. Pedido RX de tórax (Figura 2), foi constatada típica tuberculose pulmonar com comprometimento pulmonar no ápice direito e base esquerda, embora não houvesse queixa de tosse, perda de peso ou anorexia. A prova de Mantoux foi altamente positiva e a pesquisa de BK no escarro negativa. Feito tratamento com rifampicina, isoniazida e pirazinamida. Após seis meses de tratamento ainda foram vistos sinais de atividade como perfuração ampla da membrana, umidade no promontório e exposição de osso no promontório e no conduto auditivo externo. Com nove meses de tratamento desapareceram sinais de atividade e a audiometria mostrou perda auditiva mista mais acentuada em graves.

Quatro anos depois foi feita timpanoplastia, tendo sido encontrada erosão parcial do martelo e fixação da bigorna. Para mobilização do sistema foi retirada a bigorna, cortada cabeça do martelo e interposta a bigorna entre resíduo do martelo e cabeça do estribo. A membrana foi reparada com enxerto de pericôndrio de tragus. Com seis semanas de evolução voltou a aparecer perfuração da membrana, próxima ao conduto que aumentou com dez meses. Feita revisão da miringoplastia, um ano depois da primeira cirurgia, enxerto também apresentou pequena perfuração embora sempre com orelha seca e sem vertigem nem piora da audição.

Caso 3

PJCA, dez anos de idade, sexo masculino, de grupo étnico negro, se apresentou para consulta com queixa de otorréia bilateral, sem otalgia há quatro meses, contínua, sem melhora, após vários tratamentos com antibiótico e proteção auricular adequada na hora do banho. Não houve associação do início do quadro à infecção de vias aéreas superiores. Referiu hipoacusia e rinolalia desde o início do quadro. Após um mês iniciou tosse produtiva com secreções esbranquiçadas, esporádicas tendo emagrecido cerca de 2 quilos. Não havia sido notada febre até o momento. Negava doença infecciosa na família. Tinha constantes contatos com vizinho em tratamento de tuberculose. A otoscopia mostrava secreção purulenta abundante em ambos os condutos auditivos externos, com exposição óssea na porção anterior do conduto auditivo externo, e tecido de granulação na porção posterior, além de descamação abundante impedindo visualização da membrana timpânica. Na rinoscopia foram notadas crostas pio-sanguinolentas nos vestibulos nasais. Na orofaringe havia amígdalas edemaciadas e cobertas por membrana esbranquiçada, edema de úvula, mucosa com aspecto granulomatoso e hiperêmico e descarga de secreção purulenta vindo da nasofaringe. À simples inspeção podia-se observar grandes gânglios cervicais. Ao exame de cabeça e pescoço foi identificado linfadenomegalia de todas as cadeias cervicais, com gânglios de 2,0 a 2,5 centímetros, amolecidos, móveis e indolores à palpação. À ausculta respiratória foram evidenciados diminuição do murmúrio vesicular e ronos na base de pulmão direito. O Rx de tórax (Figura 3) mostrou infiltração difusa com aspecto retículo-nodular. O paciente foi internado apresentando febre, otorréia e dispnéia. Por orientação do pediatra foi tratado com clindamicina, enquanto foram colhidos os exames laboratoriais para o diagnóstico correto. A Tomografia Computadorizada mostrou orelha média preenchida por material com densidade de partes moles e espessamento da mucosa dos seios maxilares. A Tomografia Computadorizada de pulmão mostrou a presença de múltiplos micronódulos em todo parênquima pulmonar, tendendo a confluir em ápices pulmonares, sugestivos de tuberculose miliar. Na telescopia rígida de laringe foi vista lesão úlcero-infiltrativa de aritenóide esquerda e base de epiglote com pregas vocais móveis. O hemograma mostrou apenas anemia. A pesquisa de bacilo no escarro em 3 amostras foi negativa. A sorologia para HIV foi não-reagente. Contagem de linfócitos T: CD4- 698 céls/microlitro, CD8- 285 céls/microlitro e CD4/CD8: 2,45. VHS: 79 mm/h, PPD foi negativo. A cultura secreção da orelha mostrou apenas *Staphylococcus* sp. O exame anatomopatológico do tecido de granulação do conduto auditivo evidenciou processo inflamatório crônico granulomatoso sugestivo de tuberculose.

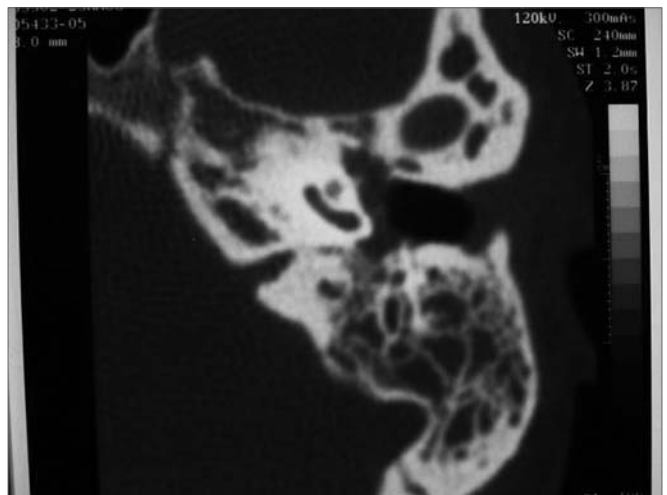


Figura 1. Caso 2. Tomografia computadorizada mostrando otomastoidite resistente ao tratamento. Foi indicada mastoidectomia simples.

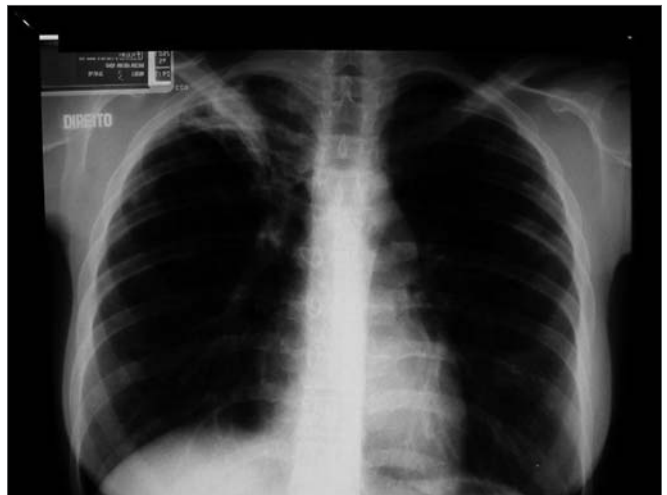

Figura 2. Caso 2. Comprometimento pulmonar assintomático no ápice direito e base esquerda.

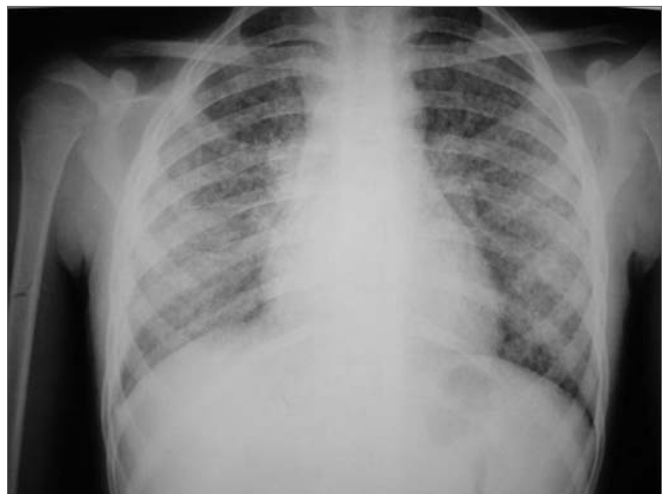


Figura 3. Caso 3. Infiltração pulmonar retículo-nodular disseminada.

Foi tratado com esquema tríplice (isoniazida, rifampicina e pirazinamida), evoluindo rapidamente com alta hospitalar em sete dias, apresentando melhora de todo o quadro, exceção ao conduto auditivo esquerdo que apresentou estenose. Nessa ocasião a audiometria apresentou perda auditiva condutiva moderada em orelha esquerda.

Caso 4

DA, 35 anos de idade, sexo feminino, grupo étnico caucasiano, profissão engenheira química. Chegou ao nosso serviço após 50 dias de tratamento para otomicose. Havia usado: cetoconazol tópico, tolclidato tópico, sulfato de polimixina B e neomicina tópicos, ciprofloxacino, metronidazol e sulfametoxazol/trimetoprina sem melhora. O primeiro exame mostrou orelha supurando com perfuração posterior da membrana que apresentava aspecto necrótico em toda a extensão. Medicada com ciprofloxacino via oral e tópica. Uma semana depois havia colônia de fungo no conduto e sobre o martelo. Retirada colônia, foi notado aspecto necrótico no cabo do martelo e no conduto auditivo externo. Como apresentasse dor na região da mastóide, foi colhida biópsia do material necrótico e medicada com fluconazol via oral e seis injeções de ceftriaxona. O exame anatomopatológico mostrou processo inflamatório crônico ulcerado com supuração e fungos. O esfregaço da secreção não mostrou bacilos álcool ácido resistentes. A tomografia computadorizada do osso temporal mostrou velamento de células da mastóide, sem erosões ósseas. Um mês depois a orelha continuava úmida já com ausência total de membrana, erosão de parte do martelo e tecido de granulação com colônia a fungo no promontório. A audiometria mostrou perda auditiva mista severa em graves e moderada em agudos. O Rx de tórax mostrou imagem sugestiva de tuberculose. Foi encaminhada para pneumologista que a medicou com isoniazida, rifampicina e flixotide por seis meses. Após um ano de tratamento recebeu alta do tratamento pulmonar, sendo constatada orelha sem secreção, apenas com seqüela auditiva, perda total da membrana e parcial dos ossículos. Após um ano de ausência de atividade da doença foi feita timpanoplastia com retirada da cabeça do martelo e interposição da bigorna sobre a cabeça do estribo, e enxerto de pericôndrio reconstituindo a membrana. Seis meses depois reoperada para fechamento de duas perfurações marginais pequenas. Oito meses depois foi dada alta com membrana íntegra e perda mista moderada em graves e leve em agudos.

O acompanhamento pulmonar de três anos não mostrou mais atividade da doença.

DISCUSSÃO

É interessante notar que dos quatro casos apresentados, dois (50%) eram de médicas jovens e saudáveis, podendo configurar como uma doença profissional, embora isso não tenha sido notado em outros levantamentos da literatura. De qualquer forma esses casos são

uma importante advertência aos médicos que têm contato com tuberculosos, mesmo sendo jovens com boa saúde e sistema imunológico aparentemente normal, para que tenham mais cuidado, evitando ser contaminados, pois correm o risco de desenvolver a doença.

Nenhum dos quatro casos apresentados era portador de doença que possa deprimir a imunidade como HIV ou diabetes; apenas uma paciente trabalhava em ambiente agressivo para as vias respiratórias superiores, o que mostra que a tuberculose pode acometer qualquer indivíduo desde que tenha contato.

Esses casos mostram que a comprovação do diagnóstico da tuberculose de orelha é muito difícil mesmo quando a possibilidade desse diagnóstico é aventada; às vezes a resposta ao tratamento é que confirma essa etiologia. Embora a tuberculose de orelha seja uma entidade rara, o otologista deve fazer o diagnóstico precoce para evitar tratamentos inadequados evitando seqüelas maiores. Para o diagnóstico precoce o médico deve ter em mente que essa doença pode se manifestar inicialmente como uma simples otomicose ou otite média, aparentemente corriqueira, porém resistente ao tratamento. Devem ser lembrados os sinais clássicos de perfurações da membrana únicas ou múltiplas que aparecem sem o quadro de uma violenta otite média aguda.

As características importantes notadas nesses casos foram evolução insidiosa, presença de otomicose e infecção recidivante, resistente à medicação usualmente ministrada para essas doenças, necrose das partes moles da orelha média e externa, exposição de osso, principalmente no promontório, podendo ocorrer no conduto e erosão dos ossículos.

Os maus resultados da cirurgia reparadora, observados no caso dois e no caso quatro, em que houve exposição óssea durante a doença, provavelmente ocorreram devido à circulação deficiente do tecido cicatricial no leito do enxerto. Esse é um alerta para que o cirurgião previna o paciente sobre o prognóstico desfavorável da reconstituição cirúrgica desses casos.

COMENTÁRIOS FINAIS

A contaminação de indivíduos hígidos pode ocorrer, devendo tomar cuidados especiais os profissionais da saúde. Nos casos de otomicose e otite média resistente ao tratamento, a tuberculose deve ser lembrada no diagnóstico diferencial. Os sinais clássicos da tuberculose da orelha são válidos e continuam existindo, apenas não são lembrados. Nos casos estudados, além do quadro clínico, os exames mais sensíveis para o diagnóstico da tuberculose foram a radiografia de tórax e o PPD. Os enxertos reparadores em orelhas com seqüela de tuberculose apresentaram baixo índice de pega. A tuberculose de orelha é altamente sensível ao tratamento clínico preconizado para a tuberculose pulmonar, o que deve ser feito o mais precocemente possível para evitar seqüelas.

REFERÊNCIAS BIBLIOGRÁFICAS

1. Fajardo CMH, Ostos SIM. Tuberculosis de oído a propósito de un caso. *Acta Otorrinolaringol* 1997;9(1):23-8.
2. Ministério da Saúde [online]. Programa Nacional de DST e AIDS, Assistência a saúde. Atualização das recomendações para tratamento da co-infecção HIV-Tuberculose em adultos e adolescentes, 2000. Disponível em: URL: http://www.aids.gov.br/assistencia/antiretrov_Tuberculo%20_final2000.pdf
3. Grewal DS, Bhargava P, Mistry B, Gaikwad N. Tuberculoma of the mastoid. *J Laryngol Otol* 1995;109:232-5.
4. Vaamonde P, Castro C, Garcia Soto N, Labella T, Lozano A. Tuberculosis otitis media: A significant diagnostic challenge. *Head Neck Surg* 2004;130(6):759-66.
5. Pinho MM, Kos AOA. Otite média tuberculosa. *Rev Bras Otorrinolaringol* 2003;69(6):829-37.
6. Cortes G, Anibarro AL, Vanenzuela PM, Valcarce A, Pousa O, Garcia C, Lozano A. Otitis media tuberculosa: nuevos avances en el diagnóstico. *Rev Port Orl* 2002;40(3):257-61.
7. Kulkarni NS, Gopal GS, Ghaisas SG, Gupte NA. Epidemiological considerations and clinical features of ENT tuberculosis. *J Laryngol Otol* 2001;115:555-8.
8. Vital V, Printza A, Zaraboukas T. Tuberculous otitis media: a difficult diagnosis and report of four cases. *Pathol Res Pract* 2002;198:31-5.
9. Midholm A, Pedersen B. Primary tuberculosis otitis media. *J Laryngol Otol* 1971;85(1):1195-2000.
10. Robertson K, Kumar A. Atypical presentations of aural tuberculosis. *Am J Otolaryngol* 1995;16(5):294-302.
11. Greenfield BJ et al. Aural tuberculosis. *Am J Otol* 1995;16(2):175-82.
12. Giner AR, Fortuny JC, Iranzo C, Sarroca E, Palomar V. Otitis media tuberculosa. *Anales ORL Iber-Amer* 1990;5:553-60.
13. Kirsch CM, Wehner JH, Jensen WA, Kagawa FT, Ampagna A. Tuberculous otitis media. *Southern Med J* 1995;88(3):363-6.
14. Singh B. Role of surgery in tuberculous mastoiditis. *J Laryngol Otol* 1991;105:907-15.
15. Lee PY, Drysdale AJ. Tuberculous otitis media: a difficult diagnosis. *J Laryngol Otol* 1993;107:339-41.