

Importância do exame intrabucal no diagnóstico diferencial da paracoccidioidomicose

Bruno Correia Jham¹, Anaelia Mendes Fernandes², Gabriela Versiani Duraes³, Bruno Ramos Chrcanovic⁴, Ana Cristina Rodrigues Antunes de Souza⁵, Leandro Napier de Souza⁶

The importance of intraoral examination in the differential diagnosis of paracoccidioidomycosis

Palavras-chave: diagnóstico diferencial, lesões bucais, paracoccidioidomicose, pneumonia, tuberculose.

Keywords: differential diagnosis, oral lesions, paracoccidioidomycosis, pneumonia, tuberculosis.

INTRODUÇÃO

A paracoccidioidomicose (PCM) é uma micose profunda causada pelo fungo *Paracoccidioides brasiliensis*. A doença primária ocorre nos pulmões e pode disseminar-se para outros órgãos e tecidos, formando lesões secundárias.¹

Os sinais e sintomas sistêmicos mais frequentes são tosse, expectoração e perda de peso.² Quando presentes, as lesões bucais são caracterizadas pela presença de micropápulas avermelhadas, puntiformes, assentadas em meio à membrana esbranquiçada de uma úlcera.³

Este trabalho relata dois casos de PCM inicialmente diagnosticada como outras doenças pulmonares, onde o diagnóstico definitivo só foi possível após exame histopatológico de lesões bucais.

APRESENTAÇÃO DOS CASOS

Caso 1

Paciente masculino, 24 anos, melano-derma, procurou atendimento queixando-se de um "abscesso dentário". À anamnese, o paciente relatou emagrecimento progressivo nos últimos três anos, tosse e pesquisa para tuberculose em linfonodo cervical, a qual foi negativa. Segundo o paciente, diante do resultado negativo da biópsia linfonodal não foram realizados quaisquer exames adicionais para pesquisar a causa da sintomatologia nem foi estabelecido qualquer espé-

cie de tratamento. Ao exame físico, observou-se macroqueilia e lesão ulcerada moriforme situada em mucosa jugal (Figuras 1A e 1B). Após biópsia incisional (Figura 1C), o exame histopatológico revelou a presença de inflamação crônica granulomatosa, células gigantes multinucleadas e o fungo *Paracoccidioides brasiliensis* (Figura 1F). O paciente foi encaminhado ao pneumologista, entretanto recusou tratamento.

Caso 2

Paciente masculino, 37 anos, feoderma, procurou atendimento com queixa de "boca ferida". O paciente relatou que há um ano havia sido internado por 23 dias, com suspeita de pneumonia. Na ocasião, ele fora tratado com sulfametoxazol e trimetoprima por um pneumologista, porém sem melhora do quadro clínico. Ao exame extrabucal, foi observada extensa lesão crostosa (Figura 1D). Ulcerações moriformes em mucosa labial, jugal e gengiva também estavam presentes (Figura 1E). Exame histopatológico da lesão labial demonstrou quadro idêntico ao descrito no caso 1 (Figura 1F). O paciente foi re-encaminhado ao seu pneumologista, para que fosse reavaliada a terapêutica. Segundo o paciente, ele se submeteu a um exame de sangue solicitado pelo médico, ao qual não tivemos acesso, para então iniciar o tratamento com cetoconazol por três meses e sulfametoxazol trimetoprima por mais seis meses. O paciente respondeu bem ao tratamento e encontra-se sob controle há quatro anos.

DISCUSSÃO

Existem relatos na literatura de PCM erroneamente diagnosticada com outras doenças pulmonares. Alves dos Santos et al.⁴ verificaram que a PCM frequentemente imita a pneumonia. Siletti et al.⁵ relataram um caso em que PCM foi inicialmente diagnosticada como pneumonia causada por *P. carinii*.

Mayr et al.⁶ relataram um caso de PCM inicialmente tratada como tuberculose, mesmo com cultura e exames microscópicos negativos para o bacilo. Além disso, 10% dos pacientes com PCM apresentam tuberculose concomitante.¹ A terapia anti-tuberculose pode resultar em melhora parcial do quadro clínico e fazer com que o clínico acredite estar tratando corretamente o paciente.

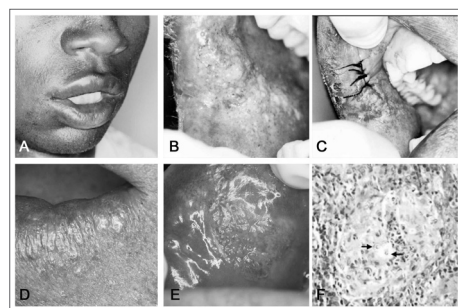


Figura 1. Achados clínicos e histológicos - (A) Aspecto extrabucal, revelando macroqueilia; (B) Lesão moriforme em mucosa jugal; (C) Sutura após biópsia incisional; (D) Extensa lesão crostosa em região peribucal; (E) Ulceração mucosa labial superior, com aspecto moriforme; e (F) Inflamação crônica granulomatosa e a presença do fungo *Paracoccidioides brasiliensis* (seta).

¹ Mestre, Doutorando em Patologia Oral e Experimental pela University of Maryland, Baltimore.

² Mestre, Professora da Universidade Federal dos Vales do Jequitinhonha e Mucuri.

³ Cirurgiã-dentista, Clínica geral.

⁴ Cirurgião-dentista, Clínico geral.

⁵ Cirurgiã-dentista, Mestranda em Engenharia de Materiais pela UFMG.

⁶ Mestre, Professor do Centro Universitário Newton Paiva.

University of Maryland Dental School - Universidade Federal dos Vales do Jequitinhonha e Mucuri Centro Universitário Newton Paiva.

Endereço para correspondência: Bruno Correia - Jham University of Maryland Dental School 650 W Baltimore St, Room 7 North Baltimore MD, 21201 USA.

Fone: 1 443 204 3222 Fax: 410 659 0596 - E-mail: bjam001@umaryland.edu

O autor BCJ agradece ao CNPq pelo suporte financeiro em forma de bolsa de doutorado pleno no exterior.

Este artigo foi submetido no SGP (Sistema de Gestão de Publicações) da RBORL em 224 de janeiro de 2007. cod. 3622.

Artigo aceito em 19 de fevereiro de 2007.