

AVALIAÇÃO DO TRATAMENTO DA PARACOCCIDIOIDOMICOSE COM O KETOCONAZOL (*)

Jussara MARCONDES (1), Domingos Alves MEIRA (2), Rinaldo Poncio MENDES (3), Paulo Camara Marques PEREIRA (1), Benedito BARRAVIERA (1), Norma Gerusa da Silva MOTA (4) e José MORCELI (1)

RESUMO

Foram tratados 12 doentes atendidos na Disciplina de Moléstias Infecciosas e Parasitárias da Faculdade de Medicina de Botucatu com diagnóstico etiológico de paracoccidioidomicose que apresentavam lesões orgânicas múltiplas e evolução prolongada. O tratamento foi realizado por 18 meses, com o ketoconazol, pela via oral, nas doses diárias de 400 mg no primeiro mês e de 200 mg nos meses seguintes. Todos os doentes foram acompanhados durante o tratamento e, em média 4 meses e meio após o mesmo, clínica, radiológica e sorologicamente pelas reações de imunofluorescência indireta, precipitinas e imunodifusão em gel. A competência imunitária foi avaliada em todos os doentes antes do tratamento e repetida em quatro, no final do mesmo. Os resultados mostraram que houve recaída em 5 doentes. A droga foi bem tolerada e a imunodifusão em gel e a hemossedimentação foram as provas que mostraram maior paralelismo com a evolução clínica.

INTRODUÇÃO

A paracoccidioidomicose, endemia rural de grande importância em várias regiões do Brasil, manifesta-se clinicamente sob várias formas evolutivas, muitas das quais com comprometimento orgânico múltiplo e evolução prolongada. Um dos aspectos preocupantes prende-se ao controle terapêutico desta doença, pois, embora existam drogas ativas empregadas no seu tratamento, como é o caso de derivados sulfamídicos e da anfotericina B², inúmeros são os casos de recaída. Tem sido relatado o comprometimento imunológico do hospedeiro^{12,15,18} o que sugere ser este talvez um dos fatores responsáveis pela maior dificuldade de

se conseguir a cura do processo, na maioria dos casos. Em virtude destas características, a avaliação dos resultados obtidos com emprego de drogas, no tratamento da paracoccidioidomicose, deve ser muito cautelosa, incluindo, além dos parâmetros clássicos clínicos e imunológicos, observação prolongada. Outro aspecto relevante no tratamento da paracoccidioidomicose está ligado à toxicidade^{2,9} dos medicamentos utilizáveis em função da duração do tratamento e da natureza das próprias drogas.

NEGRONI & col.¹⁶ obtiveram bons resultados em 20 dentre 25 doentes com paracoccidioi-

Trabalho realizado na Faculdade de Medicina e no Instituto Básico de Etologia Médica e Agrícola do Campus de Botucatu — UNESP

- (1) Auxiliar de Ensino do Departamento de Moléstias Infecciosas e Parasitárias, Dermatologia e Radiologia da Faculdade de Medicina do Campus de Botucatu — UNESP
- (2) Professor Titular do Departamento de Moléstias Infecciosas e Parasitárias, Dermatologia e Radiologia da Faculdade de Medicina do Campus de Botucatu — UNESP
- (3) Professor Assistente Doutor do Departamento de Moléstias Infecciosas e Parasitárias, Dermatologia e Radiologia da Faculdade de Medicina do Campus de Botucatu — UNESP
- (4) Professor Assistente Doutor do Departamento de Microbiologia e Imunologia do Instituto Básico de Biologia Médica e Agrícola do Campus de Botucatu — UNESP
- (*) Fornecido pela JOHNSON & JOHNSON

domicose tratados com o ketoconazol, não tendo observado nenhum efeito tóxico a ele atribuível. RESTREPO & col.¹⁹ e CUCÉ & col.¹ também observaram bons resultados com o uso do ketoconazol no tratamento de doentes com paracoccidioidomicose, sendo que 36 dos 37 doentes incluídos no estudo destes últimos¹ tinham predomínio de lesões cutâneas. DEL NEGRO³ e GOMES⁶ também observaram resultados favoráveis no tratamento de doentes com paracoccidioidomicose com essa mesma droga.

O ketoconazol, portanto, aparece como nova droga, útil para o tratamento da paracoccidioidomicose, não só pelos resultados referidos por estes Autores^{1,3,6,16,19,20}, mas também por ser droga de uso oral e destituída de efeitos tóxicos e colaterais apreciáveis.

O objetivo deste trabalho foi o de avaliar o tratamento de doentes com paracoccidioidomicose e comprometimento orgânico múltiplo, tratados pelo ketoconazol durante 18 meses e observados, em média, 4 meses e meio após o término do tratamento, empregando-se para isto as evoluções clínica, sorológica e da competência imunitária.

MATERIAL E MÉTODOS

Escolha da amostra

Foram incluídos no estudo 12 doentes atendidos na Disciplina de Moléstias Infecciosas e Parasitárias da Faculdade de Medicina de Botucatu. Não houve qualquer preocupação em selecionar os doentes. Eles foram observados à medida que foram sendo atendidos, sendo que a internação inicial de todos eles ocorreu no período compreendido entre fevereiro e novembro de 1981. A Tabela I apresenta as principais características dos doentes considerados, dos quais 10 eram do sexo masculino e 2, do feminino. As idades variaram de 19 a 68 anos, com predomínio do grupo etário compreendido entre 35 e 50 anos. Todos os doentes exerciam profissões ligadas à atividade primária, sendo que 10 deles eram profissionais da lavoura. A procedência de 10 deles era da região centro sul do Estado de São Paulo, onde se inclui o Município de Botucatu¹⁰.

Diagnóstico

Todos eles foram submetidos à observação clínica minuciosa, o que permitiu classificá-los

de acordo com a localização das lesões (Tabela I). A par do diagnóstico clínico, foram também utilizados exames laboratoriais subsidiários, tais como: hematológico completo, urina tipo I, bioquímicos sanguíneos, incluindo uréia, creatinina, lipídeos totais, colesterol, transaminases glutâmico-oxalacética e glutâmico-pirúvica, proteínas totais e frações e glicemia. Todos os doentes foram submetidos a exame radiológico do tórax com o objetivo de estudar os campos pulmonares. As lesões pulmonares observadas foram classificadas em: intersticiais, alveolares, fibróticas e mistas¹³.

De acordo com os dados anamnésicos, o tempo de doença variou de 3 meses a 10 anos e 6 deles haviam já recebido tratamento anterior com sulfamídicos, dos quais três também com anfotericina B. O diagnóstico etiológico foi estabelecido pelo exame histopatológico, pelo exame citopatológico de escarro¹¹ e pelo exame micológico direto, de tal forma que, em todos os casos, foi demonstrado o **Paracoccidioides brasiliensis**.

Formas clínicas

Os doentes foram classificados de acordo com as manifestações clínicas, localização topográfica das lesões e pela demonstração do **Paracoccidioides brasiliensis** nestes locais em formas tegumento-pulmonar, supra-renal, tegumentar, peritoneal e óssea, pulmonar, linfático-pulmonar e linfática. Em três doentes a forma pulmonar foi também considerada apenas pelo quadro radiológico, pois, neles não foi feita a pesquisa do fungo pelo exame micológico de escarro.

Avaliação imunológica

Antes do tratamento foram realizadas em todos os doentes reações sorológicas para determinação dos títulos de anticorpos pelas técnicas de imunofluorescência indireta⁵, precipitinas⁴ e de imunodifusão em gel¹⁷. Da mesma forma, todos os doentes foram submetidos à avaliação da competência imunitária pelos testes cutâneos da paracoccidioidina, fitohemaglutinina e do dinitroclorobenzeno¹⁵, pela transformação blástica dos linfócitos¹², pela determinação dos linfócitos T e B¹² e pela inibição da migração dos leucócitos¹⁴. Para a interpretação do conjunto destas provas, foi considerado o estado de imunodeficiência em graus crescentes de intensidade, de + a +++++.

T A B E L A I
Caracterização dos doentes tratados pelo ketoconazol

CASO	INICIAIS	SEXO	IDADE (ANOS)	PROFISSÃO	PROCEDÊNCIA	FORMA CLÍNICA	TEMPO DE DOENÇA	PROCEDIMENTO DIAGNÓSTICO	TRATAMENTO ANTERIOR
01	O.B.A.	M	46	Operário	Santo André	TP	10 anos	Biópsia da face + Citopatológico de escarro	Sulfa
02	A.Z.	M	44	Mecânico	Botucatu	SR (P)	1 ano	Biópsia de supra renal direita	-----
03	L.P.	M.	48	Op.Máq.Agric.	Cerquilho	T	2 anos	Biópsia de laringe	-----
04	J.G.	F	43	Lavradora	Lençós Paulista	PeO (P)	9 meses	Biópsia de nódulo de grande epíplon + Biópsia de clavícula	Sulfa
05	A.N.	M	53	Lavrador	Ipauçu	P	4 meses	Citopatológico de escarro	-----
06	J.C.	M	44	Saqueiro.	Taquarituba	TP	5 meses	Biópsia de epiglote + Citopatológico de escarro	-----
07	D.S.P.	M	68	Lavrador	Piraju	T (P)	5 meses	Biópsia de gengiva	Sulfa
08	L.B.N.	M	25	Lavrador	Bernardino de Campos	LP	4 meses	Citopatológico de escarro + Biópsia de ganglio	-----
09	I.S.	M	46	Lavrador	Campos Novos Paulista	TP	4 anos	Biópsia de lesão de mucosa oral	Anf. B e Sulfa
10	S.E.	M	37	Tratorista	Piracicaba	P	3 meses	Citopatológico de escarro	-----
11	M.I.I.	F	19	Lavrador	Cerqueira Cesar	L	1 ano	Punção ganglionar	Anf. B e Sulfa
12	S.M.S.	M	36	Tratorista	Taquarituba	LP	4 meses	Citopatológico de escarro + Punção ganglionar	Anf. B e Sulfa

TP = Tegumento-pulmonar SR = Supra-renal PeO = Peritoneal e óssea P = Pulmonar LP = Linfático-pulmonar L = Linfático
(P) = Lesão pulmonar radiológica sem confirmação por micológico de escarro

Tratamento

Todos os doentes no primeiro mês tomaram 400 mg/dia pela via oral, de ketoconazol. Dez deles tomaram a seguir, durante 17 meses, 200 mg de ketoconazol pela via oral, diariamente. Sete destes, durante o tratamento, tomaram por curto período de tempo, em geral não superior a dois meses, 200 mg de ketoconazol pela via oral em dias alternados. Os dois restantes não completaram 18 meses de tratamento pois, um deles (caso n.º 04) teve a terapêutica suspensa no 16.º mês por prurido intenso, que havia surgido desde o 4.º mês de tratamento e no outro (caso n.º 11) houve substituição do ketoconazol pela anfotericina B no 12.º mês por falha da terapêutica.

Parâmetros utilizados na avaliação do tratamento

Todos os doentes foram avaliados durante o tratamento e de 1 a 7 meses, em média 4 meses e meio, após o término da terapêutica. Os parâmetros utilizados para esta avaliação incluíram quadro clínico e os mesmos exames realizados antes do tratamento, com exceção dos testes para avaliação da competência imunitária, que só foram repetidos em quatro doentes (casos n.º 01, 05, 07 e 08) após um ano de tratamento.

RESULTADOS

A Tabela II expressa os resultados obtidos com o tratamento do ketoconazol nos 12 doentes com paracoccidiodomicose. A evolução clínica avaliada logo após o término do tratamento revelou melhora acentuada, com remissão das manifestações clínicas, em 10 doentes. Dois doentes (casos n.º 01 e 11) não apresentaram melhora significativa. Em um deles (Caso n.º 01), as lesões tegumentares reapareceram na vigência do tratamento e o outro (caso n.º 11) teve o tratamento interrompido no 12.º mês, por recaída das manifestações, incluindo fistulização de gânglios linfáticos. É importante mencionar que esta última doente desenvolveu gravidez a partir do 10.º mês de tratamento, fato que só foi conhecido coincidindo com a suspensão do tratamento. Esta doente foi acompanhada durante o período de gestação, sendo que o parto foi normal e o recém-nascido foi também considerado normal. A evolução clínica

tardia, realizada em média 4 meses e meio após o término do tratamento, permitiu verificar melhora acentuada persistente em 6 doentes. Ocorreu recaída em três doentes (casos n.º 03, 06 e 09). Em todos eles houve reaparecimento das manifestações clínicas. Um dos doentes (caso n.º 07) não retornou para os exames de controle tardios pós-terapêuticos, o que deu motivo para a sua procura. Dessa forma, soube-se que ele havia falecido em seu domicílio. Não foi possível, portanto, neste caso, estabelecer-se qualquer nexos causal entre a paracoccidiodomicose e o óbito. Do ponto de vista do estudo radiológico evolutivo dos campos pulmonares, verificou-se que no exame inicial pré-tratamento, apenas dois doentes (casos n.º 03 e 11) tinham campos pulmonares normais. Houve melhora acentuada das lesões radiológicas em seis doentes (casos n.º 02, 05, 08, 09, 10 e 12), cura aparente em dois (casos n.º 04 e 06), enquanto que nos dois restantes (casos n.º 01 e 07) as lesões persistiram inalteradas, respectivamente com fibro-atelectasia e fibrose intensa. A reação de imunofluorescência indireta (Fig. 1) foi negativa antes do tratamento, isto é, com títulos iguais ou inferiores a 1/64, em três doentes (casos n.º 01, 03 e 08), nos quais permaneceu negativa na evolução final e tardia, porém com valores ainda menores. Em outros três doentes a reação de imunofluorescência indireta negativou-se no controle final (casos n.º 02, 04 e 10). Ao se considerar a evolução dos títulos em todos os doentes, houve diminuição dos mesmos em 10 deles, enquanto que nos dois restantes, os títulos permaneceram inalterados (casos n.º 05 e 11). Não foi possível estabelecerem-se relações nítidas entre a evolução clínica e a sorológica pela reação de imunofluorescência indireta. A reação de precipitinas foi negativa antes do tratamento, isto é, quando se observou até + no resultado do exame, em seis doentes; foi duvidosa em dois, quando se observaram ++ e positiva nos outros quatro, com resultados de +++ e ++++. Nos controles final e tardio observaram-se nove reações negativas, uma duvidosa e uma positiva. Em 10 doentes, houve diminuição dos títulos de precipitinas. No caso 04, notou-se aumento e no caso 09, não foi possível avaliar-se a evolução por ter sido o soro impediante. Esta reação não permitiu também o estabelecimento de reações nítidas com a evolução clínica. A reação de imunodifusão em gel (Fig. 2) foi ne-

T A B E L A II
 Resultados obtidos nos doentes com paracoccidiodomicose após 18 meses de tratamento com o ketoconazol e evolução tardia observada em média 04 meses e meio depois do final da terapêutica

CASO Nº	FORMA CLÍNICA	EVOLUÇÃO DT	CLÍNICA		I	R.I.F.I.		PRECIPITINAS		IMUNODIFUSÃO EM GEL		HEMOSEDIMENTAÇÃO				
			F	I		DT	F	I	DT	F	I	DT	F	I	DT	F
01	TP	Recaída*	Recaída		1/64	1/64	1/16	+	—	—	1/16	1/1	1/4	20	15	8
02	SR (P)	M AC	M AC		—	—	1/16	++	—	—	—	—	—	48	25	25
03	T	M AC	Recaída		1/64	1/16	1/32	+	—	—	—	—	—	18	9	9
04	PeO(P)	M AC**	M AC		1/256	1/32	1/64	+	+	++	1/128	—	—	65	37	37
05	P	M AC	M AC		1/256	1/128	1/256	+++	+++	—	1/64	1/2	1/1	50	22	21
06	TP	M AC	Recaída		1/1024	1/128	1/128	+++	—	—	1/4	—	—	17	20	3
07	T (P)	M AC	Óbito***		1/2048	1/256	—	++++	+++	—	1/128	1/32	—	9	17	—
08	LP	M AC	M AC		1/64	—	1/16	++	—	—	1/16	—	—	36	35	14
09	TP	M AC	Recaída		1/1024	1/128	1/128	++++	+++	SI	—	—	—	18	14	14
10	P	M AC	M AC		1/512	1/64	1/64	+	—	—	1/512	1/128	1/32	16	15	19
11	L	Recaída****	—		1/256	1/256	—	+	—	—	1/16	1/32	—	34	54	—
12	LP	M AC	M AC		1/2048	1/128	1/128	+	—	—	1/128	—	—	42	26	26

DT = depois do tratamento; F = controle final; I = inicial; TP = tegumento-pulmonar; SR = supra-renal; (P) = lesão pulmonar radiológica sem confirmação micológica; T = tegumentar; PeO = peritonial e óssea; P = pulmonar; LP = linfático-pulmonar; L = linfática; M AC = melhora acentuada; * = continuou o tratamento após 18 meses; ** interrompeu o tratamento no 16º mês por prurido intenso; *** = óbito no domicílio; **** = interrompeu o tratamento no 12º mês por falha; SI = soro impediente; R.I.F.I. = reação de imunofluorescência indireta.

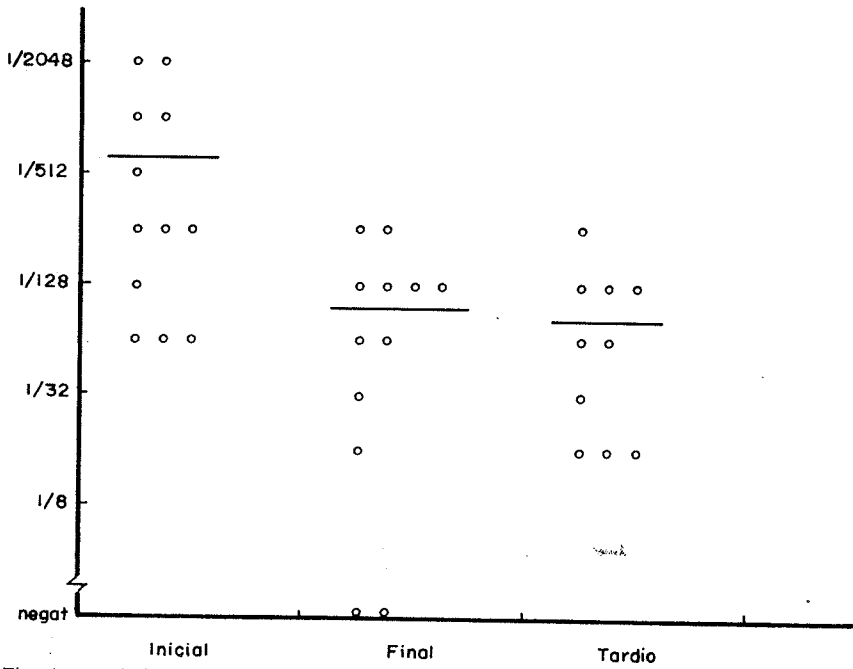


Fig. 1 — Níveis de anticorpos séricos obtidos pela reação de imunofluorescência indireta antes (Inicial) e depois (Final) do tratamento e em controle tardio realizado em média 4 meses e meio após o emprego do ketoconazol

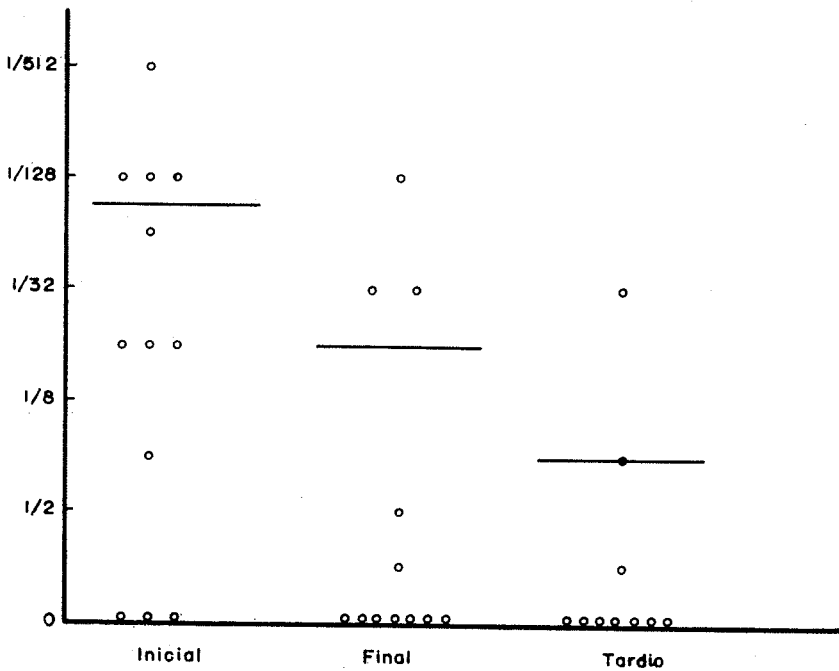


Fig. 2 — Níveis de anticorpos obtidos pela imunodifusão em gel antes (Inicial) e depois (Final) do tratamento e em controle tardio realizado em média 4 meses e meio após o emprego do ketoconazol

gativa em três doentes antes do tratamento e, em sete, após. Houve diminuição dos títulos em oito, permaneceu negativa nos três doentes em que já era negativa e aumentou no caso 11. Ao contrário das outras reações, a imunodifusão em gel refletiu melhor a evolução clínica

dos doentes, pois, no caso em que aumentou o título na evolução tardia, houve recaída da doença. A hemossedimentação (Fig. 3) teve seus valores diminuídos em nove doentes e aumentados em três (casos n.º 07, 10 e 11), sendo que houve recaída em um deles (caso n.º 11).

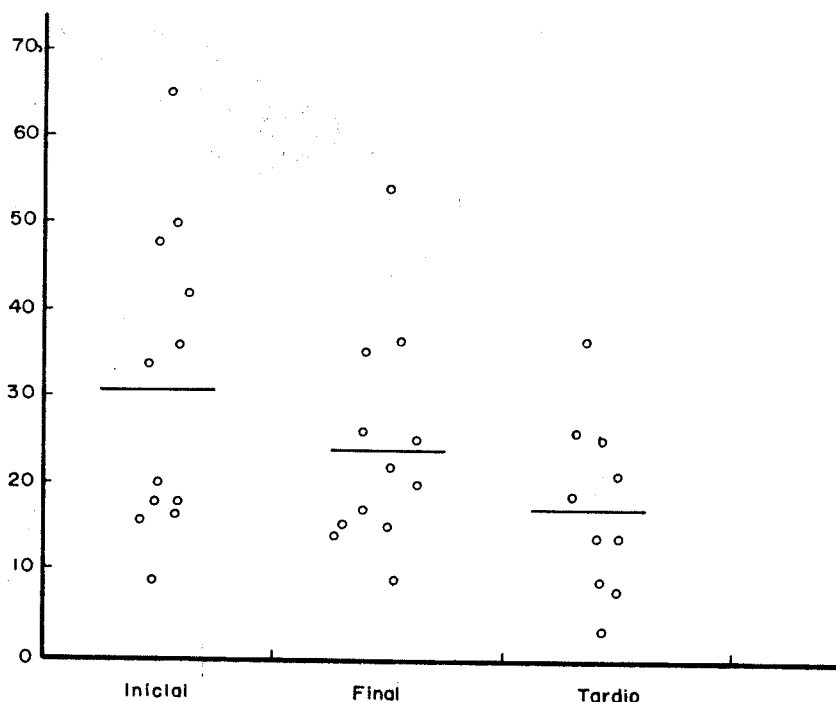


Fig. 3 — Valores de hemossedimentação antes (Inicial) e depois (Final) do tratamento e em controle tardio realizado em média 4 meses e meio após o emprego do ketoconazol

A avaliação da competência imunitária, realizada antes do tratamento, mostrou que todos os doentes eram imunodeficientes na seguinte graduação de intensidade:

- ++ (casos n.º 03, 08 e 09);
- +++ (casos n.º 01, 02, 05, 07, 10, 11 e 12);
- ++++ (casos n.º 04 e 06).

A Tabela III expressa os resultados observados nos quatro doentes em que foi feita evolutivamente a avaliação da competência imunitária. Nestes casos houve diminuição da intensidade da imunodeficiência.

Os exames subsidiários incluindo o hematólogo completo, bioquímicos de sangue e urina tipo I não mostraram alterações apreciáveis durante e evolução do tratamento e após o mesmo, com exceção do caso 04, em que se observou discreta alteração da transaminase-

mia. Esta doente foi também a única que apresentou reação adversa atribuída à droga, representada por prurido intenso, que determinou a suspensão do tratamento no 16.º mês.

DISCUSSÃO

A amostra incluída neste estudo caracterizava-se por ser constituída de indivíduos que exerciam atividade a qual exigia pouca qualificação profissional, o que correspondia a baixo padrão de vida. Esta parece ser uma condição epidemiológica importante, pois é uma constante entre os doentes com paracoccidiodomicose. Por outro lado, todos os doentes aqui observados, do ponto de vista da competência imunitária, foram considerados imunodeficientes, a maioria deles de forma intensa. Acrescenta-se, ainda, que a maioria dos doentes exibia

T A B E L A III
Evolução clínica, sorológica e da imunidade celular em doentes após tratamento com ketoconazol

Caso n.º	Iniciais	Forma clínica	Evolução clínica	R.I.F.I.		Precipitinas		Imunodifusão em gel		Hemossedimentação		Imunodeficiência	
				Inicial	Final	Inicial	Final	Inicial	Final	Inicial	Final	Inicial	Final
01	OBA	TP	Recaída	1/64	1/16	+	—	1/16	1/4	20	8	+++	+ / ++
05	AN	P	M Ac	1/256	1/256	+++	—	1/64	1/1	50	21	+++	++ / ++++
07	DSP	T (P)	Óbito	1/2048	1/256*	++++	+++*	1/128	1/32*	9	17*	+++	+ / ++
08	LBN	LP	M Ac	1/64	1/16	++	—	1/16	—	23	14	++	+

TP = tegumento-pulmonar; P = pulmonar; (P) = lesão pulmonar radiológica sem confirmação por micológico; LP = linfático-pulmonar; M Ac = melhora acentuada; Inicial = antes do tratamento; Final = controle realizado em média 4 meses e meio após o tratamento; * = Controle obtido após o término do tratamento; R.I.F.I. = reação de imunofluorescência indireta.

comprometimento orgânico múltiplo e evolução prolongada. Todos esses fatores indicam a necessidade da escolha de critérios adequados para o controle da cura⁷, quando se faz ensaio terapêutico nesta doença. Ao contrário dos resultados obtidos por vários Autores^{1,3,6,16,20} que utilizaram o ketoconazol no tratamento da paracoccidioidomicose, os dados apresentados na presente série foram menos animadores. A evolução clínica mostrou remissão da sintomatologia na maioria dos doentes, o que foi observado até o final do tratamento. A evolução final, porém, mostrou recaída clínica em três doentes, além da persistência de manifestações em dois, que já exibiam lesões recidivadas no término do tratamento. Também, do ponto de vista da evolução radiológica, o comportamento foi semelhante ao observado na clínica. Assim é que verificou-se cura radiológica aparente em apenas dois doentes, enquanto que outros dois persistiram com quadro inalterado, caracterizado por lesões graves.

As observações clínicas e radiológicas permitiram sugerir que não se deve empregar o termo cura, porém, melhora acentuada, cura aparente ou remissão⁷.

A avaliação da competência imunitária, nos doentes em que foi feita, na fase final do tratamento, permitiu verificar que houve diminuição, mas não desaparecimento da imunodeficiência, corroborando o comentário anterior.

Outro aspecto que merece destaque relaciona-se ao comportamento evolutivo das reações sorológicas. A reação de imunofluorescência indireta e a das precipitinas não mostraram paralelismo com a evolução clínica. Neste particular, a imunodifusão em gel e a hemossedimentação foram mais fiéis. No que se refere

a efeitos colaterais, com exceção de um único doente que apresentou prurido intenso e persistente e elevação assintomática da transaminasemia, nenhum outro foi observado, concordando com o que referem outros Autores^{1,3,6,16,19,20}. O ketoconazol neste caso não pode ser considerado como única causa da elevação da transaminasemia, concordando com os comentários de JANSSEN & SIMOENS⁸. O ketoconazol, a julgar pelos resultados observados, parece ser droga útil para o tratamento da paracoccidioidomicose. A boa tolerância e a facilidade de administração desse medicamento permitem o seu emprego em doentes ambulatoriais. O ketoconazol seria indicado também nos casos de intolerância à anfotericina B e de resistência aos sulfamídicos. Em todas as circunstâncias, porém, deve ser considerada a continuidade do tratamento, com o próprio ketoconazol ou com sulfamídicos pelo tempo julgado necessário para cada caso de acordo com os parâmetros clínicos e laboratoriais.

SUMMARY

Evaluation of ketoconazole in the treatment of paracoccidioidomycosis

Twelve patients with chronic and systemic lesions due to paracoccidioidomycosis were treated with Ketoconazole. The treatment lasted for 18 months and the Ketoconazole was administered by oral route, in a once-a-day dosage of 400 mg during the first month and of 200 mg in the next 17 months. All patients were evaluated in the course of the treatment as well as for 135 days after the end of it, by means of clinical picture, chest X-Ray and serological tests. The immune response was observed in all patients before the treatment and in 4 of them

at the end of it. Results showed that there was recrudescence in 5 patients and side effect was observed in only one patient (pruritus). The agar-gel diffusion and the sedimentation rate were the laboratorial findings which paralleled the best the clinical picture.

REFERENCIAS BIBLIOGRAFICAS

1. CUCÉ, L. C.; WROCLAWSKI, E. L. & SAMPAIO, S. A. P. — Treatment of paracoccidioidomycosis, candidiasis, chromomycosis, Lobomycosis and mycetoma with ketoconazole. *Intern. J. Dermatol.* 19: 405-408, 1980.
2. DEL NEGRO, G. — Tratamento da paracoccidioidomicose. (Treatment of paracoccidioidomycosis). *Rev. Ass. Med. Brasil.* 20: 231-234, 1974.
3. DEL NEGRO, G. — Ketoconazole in paracoccidioidomycosis. A long-term therapy study with prolonged follow-up. *Rev. Inst. Med. trop. São Paulo* 24: 27-39, 1982.
4. FAVA NETO, C. — Contribuição para o estudo imunológico da blastomicose de Lutz. *Rev. Inst. Adolfo Lutz* (S. Paulo) 21: 99-194, 1961.
5. FRANCO, M. F.; FAVA NETO, C. & CHAMMA, L. G. — Reação de imunofluorescência indireta para o diagnóstico sorológico da blastomicose sul americana. Padronização da reação e comparação dos resultados com a reação de fixação de complemento. *Rev. Inst. Med. trop. São Paulo* 15: 393-398, 1973.
6. GOMES, M. C. O. — Tratamento da paracoccidioidomicose com o ketoconazol. *Rev. Inst. Med. trop. São Paulo* 25: 127-132, 1983.
7. GRAYBILL, J. R. — Summary: Potencial and problems with ketoconazole. *Am. J. Med.* 74: 86-90, 1983.
8. JANSSEN, P. A. J. & SYMOENS, D. V. M. — Hepatic reactions during ketoconazole treatment. *Am. J. Med.* 74: 80-85, 1983.
9. MARCONDES, J.; BARRAVIERA, B.; MEIRA, D. A. & MENDES, R. P. — Emprego da Anfotericina B corrigida pelo clearance da creatinina em doentes com paracoccidioidomicose. Anais do XVIII Congresso da Sociedade Brasileira de Medicina Tropical, Ribeirão Preto, 1982, pág. F-19.
10. MARQUES, S. A. M.; FRANCO, M. F.; MENDES, R. P.; SILVA, N. C. A.; BACCILLI, C.; CURCELLI, E. D.; FERACIN, A. C. M.; OLIVEIRA, C. S.; TAGLIARINI, J. V. & DILLON, N. L. — Aspectos epidemiológicos da paracoccidioidomicose na área endêmica de Botucatu (São Paulo — Brasil). *Rev. Inst. Med. trop. São Paulo* 25: 87-92, 1983.
11. MATTOS, M. C. F. I. de — Cell block preparation for cytodagnosis of pulmonary paracoccidioidomycosis. *Chest* 75: 212, 1979.
12. MENDES, E. S. & RAPHAEL, A. — Impaired delayed hypersensitivity in patients with South American blastomycosis. *J. Allergy* 47: 17-22, 1971.
13. MORCELI, J.; MENDES, R. P.; MARCONDES, J. & MEIRA, D. A. — Estudo radiológico de tórax em doentes com paracoccidioidomicose virgens de tratamento. Anais do II Encontro sobre Paracoccidioidomicose, Botucatu, 1983, pág. 24.
14. MOTA, N. G. S.; AUDI, R. C.; REZKALLAH-IWASSO, M. T.; PERAÇOLI, M. T. S.; MENDES, R. P.; MACHADO, J. M.; MARQUES, S. A.; DILLON, N. L.; MEIRA, D. A. & FRANCO, M. F. — Competência imunitária de pacientes com paracoccidioidomicose. Anais do XVIII Congresso da Sociedade Brasileira de Medicina Tropical. Ribeirão Preto, 1982, pág. F-6.
15. MUSATTI, C. C.; REZKALLAH-IWASSO, M. T.; MENDES, E. & MENDES, N. F. — In vivo and in vitro evaluation of cell-mediated immunity in patients with paracoccidioidomycosis. *Cell. Immun.* 24: 365-378, 1976.
16. NEGRONI, R.; MONANER, L. J. G.; BELTRAN, O. P.; TUCULET, M. A. & REY, D. — Resultados del ketoconazole (R-41.400) en el tratamiento de la paracoccidioidomycosis y la histoplasmosis. *Rev. Arg. Micología* 2: 12-18, 1979.
17. RESTREPO, M. A. — La prueba de inmunodiffusion en el diagnóstico de la paracoccidioidomycosis. *Sabouraudia* 4: 223-230, 1966.
18. RESTREPO, A.; RESTREPO, M.; RESTREPO, F.; ARISTIZABAL, L.; MONCADA, L. H. & VELEZ, H. — Immune responses in paracoccidioidomycosis. A controlled study of 16 patients before and after treatment. *Sabouraudia* 16: 151-163, 1978.
19. RESTREPO, A.; STEVENS, D. A.; LEIDERMAN, E.; FLUENTES, J.; ARANA, A.; ANGEL, R.; MEJIA, G. & GÓMEZ, I. — Ketoconazole in paracoccidioidomycosis: efficacy of prolonged oral therapy. *Mycopathologia* (Den Haag) 72: 35-45, 1980.
20. RESTREPO, M. A.; GÓMEZ, I.; CANO, L. E.; ARANGO, M. D.; GUTIÉRREZ, F.; SANIN, A. & ROBLEDO, M. A. — Treatment of paracoccidioidomycosis with ketoconazole: A Three-year Experience. *Am. J. Med.* 74: 48-52, 1983.

Recebido para publicação em 23/9/1983.