

AÇÃO "IN VITRO" DO IVERMECTIN SOBRE OVOS DE LAGOCHILASCARIS MINOR LEIPER, 1909.

Dulcinéia Maria Barbosa CAMPOS (1), José Roberto CARNEIRO (2) & Luis Carlos S. SOUZA (3)

R E S U M O

Ovos uterinos de fêmeas *L. minor*, obtidos por eliminação espontânea de abscessos cervicais da paciente W. M. R. (Pequizeiro-GO) — foram postos em contato com solução de Ivermectin nas concentrações de 50, 100, 150, 200 e 250 microgramas.

Os resultados demonstraram que a droga em todas as concentrações utilizadas não impediu o desenvolvimento larvário. Entretanto, decorrida a embriogênese houve um processo de desvitalização da larva no interior do ovo caracterizado pela liberação de uma massa amorfa a partir do ovo embrionado.

Em ovos do grupo controle houve eclosão de uma larva íntegra com todas as características estruturais de larva de *Lagochilascaris*.

UNITERMOS: *Lagochilascaris*; Estudo *in vitro*; Ivermectin.

I N T R O D U Ç Ã O

A infecção humana por *Lagochilascaris minor*, além dos aspectos ainda desconhecidos acerca dos mecanismos de transmissão^(4, 6, 18, 19) implica na ausência de um esquema terapêutico ideal capaz de conferir cura ao indivíduo infectado⁽⁹⁾.

Várias drogas — Diethylcarbamazina, tiabendazol, levamisol, mebendazol, cambendazol — em diferentes esquemas terapêuticos têm sido usadas no tratamento da *Lagochilascariase* humana^(2, 3, 8, 9, 12, 13). Entretanto recidivas dois, ou três meses após cura aparente não constituem um fato incomum.

A ineficácia das drogas até então disponíveis, a ausência de um modelo experimental ani-

mal e o uso recente do Ivermectin em outras infecções parasitárias humanas^(1, 11) estimularam a realização do presente trabalho.

MATERIAL E MÉTODOS

Fêmeas de *L. minor*, obtidas por eliminação espontânea de abscesso cervical da paciente W. M. R., foram dissecadas sendo seus úteros submetidos ao processo de digestão artificial em pepsina clorídrica conforme método de HANSEN⁽¹⁰⁾. Após lavagem por centrifugação os ovos assim obtidos foram postos em contato com solução de Ivermectin nas concentrações de 50, 100, 150, 200 e 250 microgramas.

* 22.23 — Dihydroavermectin B1 (Ivomec-Merck-Sharp-Dohme)

(1) Prof. Titular, Depto. Parasitologia do Instituto de Patologia Tropical e Saúde Pública — UFG. Praça Universitária, s/n°. CEP 74000, Goiânia, Goiás, Brasil.

(2) Prof. Adjunto, Depto. Parasitologia do Instituto de Patologia Tropical e Saúde Pública — UFG. Praça Universitária, s/n°. Goiânia, Goiás, Brasil.

(3) Médico, Hospital de Doenças Tropicais — OSEGO, Goiás, Brasil.

Para cada concentração da droga foram adicionados aproximadamente 100 ovos, mantidos à temperatura ambiente, observando-se uma média de 5 ovos a cada 48 horas até o período de uma semana. A partir daí, eram examinados em intervalos de 3 dias até o quadragésimo dia da observação.

Procedimento semelhante foi utilizado para os grupos controles tendo sido os ovos adicionados à solução de formol a 1%.

A eclosão de larvas viáveis ou degeneradas foi obtida por ligeira compressão exercida sobre ovos entre lâmina e lamínula.

RESULTADOS

Não houve diferenças nas etapas de desenvolvimento de ovos, tanto nos grupos testemunhas como naqueles que estiveram sob a ação da droga (50, 100, 150, 200 e 250 microgramas) até a formação da larva de 1º estágio. Esta, foi vista após uma semana de observação. Até esta fase foram vistos, inicialmente, ovos com 2, 4, 8, 16 blastômeros e ovos larvados em todo o material examinado sendo variável a cronologia de maturação. Isto é, até uma semana, aproximadamente 20% dos ovos estão embrionados mas, por volta do 9º dia, 70% dos mesmos encontram-se neste estágio.

Nos Grupos testemunhas, uma vez formada a larva a mesma se manteve íntegra, passando pe-




Fig. 1 — Ovo de *L. minor* cultivado em solução de formol a 1% (400 x)

las sucessivas etapas de diferenciação, exibindo características estruturais de larvas de 2º ou 3º estágio de *Lagochilascaris* (Fig. 1), bem como movimentação ativa.

Todavia, ovos submetidos a ação do Ivermectin mostram um outro tipo de comportamento. Passam pelas diferentes fases de mitose, tornam-se embrionados como nos grupos controle — a partir daí mostram sinais de degenerescência. Apesar de se perceber o nítido contorno da larva, o ovo nesta circunstância ao sofrer ligeira compressão libera uma massa amorfa (Fig. 2) e não uma larva íntegra, o que sugere ação ativa da droga contra o embrião intra-ovular.

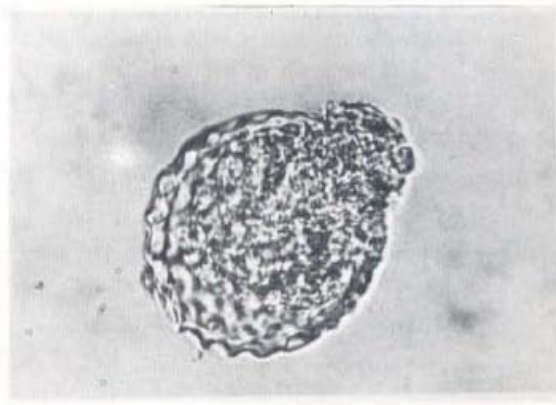


Fig. 2 — Ovo de *L. minor* exposto à ação do Ivermectin (160x)

A ação do Ivermectin sobre o ovo embrionado foi a mesma em todas as concentrações utilizadas.

DISCUSSÃO

Não existe até o momento um esquema terapêutico totalmente eficaz no tratamento da lagochilascariase⁽⁹⁾. Há relatos de resultados aparentemente satisfatórios com o uso de Dietilcarbamazina^(2, 8, 12, 14). Embora tenha se atribuído êxito de cura ao levamisol^(3, 7, 20), trabalhos mais recentes relatam quadros de recidiva após seu uso^(9, 13).

Tivemos oportunidade de acompanhar duas recidivas da paciente M. G. S. (Conceição do Araguaia-PA) em intervalos de três e quatro meses

e uma recidiva da paciente W. M. R. (Pequizeiro-GO) após tratamento com levamisol, seguido de intervenção cirúrgica com ressecção das fibroses das lesões. Ovos uterinos, obtidos de fêmeas de verme após as pacientes terem se submetido a duas ou três dosagens do levamisol, evoluíram bem em solução de formol a 1%, originando ovos embrionados a partir de uma semana de cultivo.

A última reagudização do processo parasitário da paciente M. G. S. (3 meses após tratamento) caracterizou-se por aumento do nódulo cervical, sem fistulização ou eliminação de vermes adultos. O exame microscópico das secreções obtidas por punção de nódulo revelou ovos não segmentados, ovos em diferentes fases de segmentação e ovos embrionados. Tais resultados evidenciam ausência de ação ovicida pelo levamisol o que justifica a persistência de processos parasitários por *Lagochilascaris* após o seu uso.

O emprego do Cambendazol por LEÃO et al.⁽¹³⁾ com resultados imediatamente animadores, levou à recidivas mesmo com associação Cambendazol/levamisol⁽⁹⁾.

O Ivermectin, 22, 23 Dihydroavermectin B1 produzido por um actinomiceto o *Streptomyces avermitilis*, tem-se mostrado ativo contra uma grande variedade de nematodeos e artrópodes parasitas⁽⁵⁾. Usado em vários países no tratamento e controle de parasitos de bovinos, equinos e ovinos⁽⁵⁾ tem sido empregado no tratamento de parasitoses humanas^(1, 11, 17). Na onchocercose humana foi experimentado por AZIZ et al.⁽¹⁾ em dose única, oral, nas concentrações de 5, 10, 30 e 50 µg/kg; nas dosagens de 30 e 50 µg observaram as mais altas concentrações plasmáticas da droga (4-13 ng/ml 4h após seu uso) bem como uma notável redução da microfilaridemia; nas concentrações de 5 e 10 µg o Ivermectin não foi detectável no plasma das amostras examinadas nem ativo contra microfilárias. Ainda na onchocercose SHULZ-KEY et al.⁽¹⁷⁾ testaram-no nas concentrações de 50, 100, 150 e 200 µg/kg não havendo referência aos níveis de concentração plasmática e sim à redução da microfilaridemia.

Neste estudo "in vitro" sua ação sobre ovos de *L. Minor* foi a mesma em todas as concentrações utilizadas (50, 100, 150, 200 e 250 µg). Tanto em ovos expostos à ação do Ivermectin como em ovos do grupo controle, a larva de 1º estágio foi vista após uma semana de observação, evidenciando a ineficácia da droga nos processos de divisão celular. Quanto à cronologia para formação da larva de 1º estágio, apesar do uso do Ivermectin, estes resultados são semelhantes aos de BRUIJNING⁽¹¹⁾ e CAMPOS et al.⁽⁶⁾; BRUIJNING⁽¹¹⁾ relatou o encontro de larvas 7-8 dias após ovos uterinos de *L. minor* terem sido mantidos em solução salina e carvão animal. CAMPOS et al.⁽⁶⁾ fizeram observações semelhantes quando usaram solução de formol a 1%.

VOLCAN et al.⁽²⁰⁾ reportaram que ovos de *L. minor* obtidos de secreção nasal de paciente humano, mantidos à temperatura ambiente com ou sem adição de cloranfenicol ou formaldeído não evoluíram além do estágio de mórula. Porém, ovos oriundos de fezes do mesmo paciente, incubados em água à temperatura ambiente, originaram larvas infectantes num período de 2 semanas. Em vista destes resultados, os autores inferiram que a embriogênese estaria relacionada com a procedência do material (secreção nasal e intestinal) e que estímulos recebidos no trato digestivo influenciariam o desenvolvimento larval. Nós discordamos da importância da origem do material, pois em diversas ocasiões observamos a embriogênese de ovos de *L. minor* tanto em material obtido de secreções purulentas como a partir de ovos uterinos, sempre em solução de formol a 1%. Por outro lado, a obtenção de ovos larvados em água vem reforçar nossas conclusões de que o processo de degeneração larval observado no presente trabalho, tenha como causa a ação do Ivermectin e não da ação de bactérias provavelmente existentes no meio quando os ovos foram incubados apenas com a droga na ausência de formol.

A maioria dos estudos sobre o modo de ação do Ivermectin tem sido realizada com o Avermectin B1 mas, presume-se que todas as avermectinas possuam um mecanismo de ação comum. Entre os nematoda o Ivermectin tem um amplo espectro de ação sendo ativo contra várias espécies parasitas de animais domésticos⁽⁵⁾. No *Ascaris suum* parasita pertencente à sub-

família Ascaridinae como *Lagochilascaris*, presume-se que o Ivermectin B1 atue bloqueando a ação do GABA (ácido gama aminobutírico) nos sinais de transmissão de interneurônio a neurônio — motor (KASS et al., 1980 apud⁽³⁾).

O que dificulta notadamente a terapêutica da lagochilascariase é o fato da infecção humana resultar no encontro de vermes adultos, larvas, ovos em diferentes fases de segmentação, inclusive ovos embrionados. Qualquer droga para ser ministrada em dose única (terapêutica ideal) deverá ser eficaz contra todos os estágios do parasito, esterilizar as fêmeas do verme ou impedir a formação da larva no interior do ovo.

Se o Ivermectin age bloqueando a ação do GABA nos mecanismos de neurotransmissão em vermes adultos de *Lagochilascaris* tal como ocorre no *A. suum* é um aspecto ainda desconhecido. Os resultados do presente estudo suportam tais evidências apenas sobre a larva no interior do ovo.

SUMMARY

In vitro action of Ivermectin on the *Lagochilascaris minor* Leiper, 1909 eggs.

Lagochilascaris minor eggs obtained from female worms spontaneously eliminated from a cervical abscess of W. M. R. patient (Pequizeiro-GO) were incubated with different concentrations of a Ivermectin solution (50, 100, 150, 200 e 250 micrograms).

The results demonstrated that any one concentration of the drug was efficient in prevent the larval development. However, after embryogeny a destruction process was observed with the larva within the eggs where there was elimination of an amorphous mass from the embryonic eggs.

In control group there was elimination of complete larva with all structural characteristics of *Lagochilascaris* larva.

REFERÊNCIAS BIBLIOGRÁFICAS

1. AZIZ, M. A.; DIALLO, S.; LARIVIERE, M.; DIOP, I. M. & PORTA, M. — Efficacy and tolerance of Ivermectin in human onchocerciasis. *Lancet*, 2: 171-173, 1982.
2. BORGIO, A. V.; ANDRADE, A. L. S.; PEDROSA, R. B.; BARBOSA, W. & KOMMA, M. D. — Infecção por *Lagochilascaris minor*. Apresentação de caso. In: CONGRESSO DA SOCIEDADE BRASILEIRA DE MEDICINA TROPICAL, 15 & CONGRESSO DA SOCIEDADE BRASILEIRA DE PARASITOLOGIA, 3., João Pessoa, 1978. **Resumo dos temas livres**. João Pessoa, Ed. Universitária da UFPB, 1978. p. 391.
3. BOTERO, D. & LITTLE, M. D. — Two cases of human *Lagochilascaris* infection in Colombia. *Amer. J. Trop. Med. Hyg.*, 33: 381-386, 1984.
4. BRUIJNING, C. F. A. — Notes on *Lagochilascaris minor* Leiper, 1909. *Docum. Med. geogr. trop.*, (Amst.), 9: 173-175, 1957.
5. CAMPBELL, W. C.; FISHER, M. H.; STAPLEY, E. O.; ALBERS-SCHONBERG, G. & JACOB, T. A. — Ivermectin: a potent new antiparasitic agent. *Science*, 221: 823-828, 1983.
6. CAMPOS, D. M. B.; KOMMA, M. D.; BARBOSA, W.; SANTOS, M. A. Q.; SOUZA, L. C. S.; PINTO, R. N. L.; BARCELOS, M.; CARNEIRO, J. R. & EVANGELISTA, A. — Notas parasitológicas sobre lagochilascariase humana em Goiás. *Rev. Pat. trop.*, 16(1), 1987. (Em publicação).
7. CHIEFFI, P. P.; FRUCCHI, H.; PROENÇA, N. G.; PEREIRA, W. A. & PASCHOALOTTI, M. A. — Infecção cutânea por *Lagochilascaris minor*: tratamento e cura rápida pelo levamisol. *An. bras. Derm.*, 56: 141-144, 1981.
8. DRAPER, J. W. — Infection with *Lagochilascaris minor*. *Brit. Med. J.*, 1: 931-932, 1963.
9. FRAIHA, H.; LEÃO, R. N. R.; BARROS, V. L. R. S. & CARVALHO, R. A. — *Lagochilascariase*. Instituto Evandro Chagas: 50 anos de contribuição às Ciências Biológicas e à Medicina Tropical. Belém, Fundação Serviços de Saúde Pública, 1986. p. 221-242.
10. HANSEN, M. F.; OLSON, L. J. & ACKERT, J. E. — Improved techniques for culturing and administering ascarid eggs to experimental chicks. *Exp. Parasit.*, 3: 364-365, 1954.
11. LARIVIERE, M.; VINGTAIN, P.; AZIZ, M.; BEAVAIS, B.; WELMANN, D.; DEROUIN, F.; GINOUX, J.; SCHULZKEY, H.; GAXOTTE, P.; BASSET, D.; SARFATI, C. — Double blind study of Ivermectin and Diethylcarbamazine in African onchocerciasis patients with ocular involvement. *Lancet*, 2: 174-177, 1985.
12. LEÃO, R. N. Q.; LEÃO FILHO, J.; BRAGA DIAS, L. & CALHEIROS, L. B. — Infecção humana pelo *Lagochilascaris minor* Leiper, 1909. Registro de um caso observado no Estado do Pará (Brasil). *Rev. Inst. Med. trop. S. Paulo*, 20: 300-306, 1978.
13. LEÃO, R. N. Q.; FRAIHA-NETO, H.; FRAIHA, S. C.; TONINI, K. C. & SILVA, J. A. P. R. — Perspectivas do emprego do cambendazol na lagochilascariase. In: CONGRESSO DA SOCIEDADE BRASILEIRA DE MEDICINA TROPICAL, 21., São Paulo, 1985. **Programa e resumos**. São Paulo, Baliero, 1985. p.76.

14. MORAES, M. A. P.; ARNAUD, M. V. C. & LIMA, P. E. — Novos casos de infecção humana por *Lagochilascaris minor* Leiper, 1909 encontrados no Estado do Pará, Brasil. *Rev. Inst. Med. Trop. S. Paulo*, 25: 139-146, 1983.
15. MORAES, M. A. P.; ARNAUD, M. V. C.; MACEDO, R. C. & ANGLADA, A. E. — Infecção pulmonar fatal por *Lagochilascaris* sp provavelmente *Lagochilascaris minor* Leiper, 1909. *Rev. Inst. Med. trop. S. Paulo*, 27: 46-52, 1985.
16. OBEID, J. N.; FRAIHA-NETO, H.; VIEIRA, F. P. & ABREU, E. P. — Lagochilascariase com envolvimento cerebral. In: CONGRESSO DA SOCIEDADE BRASILEIRA DE MEDICINA TROPICAL, 21., São Paulo, 1985. Programa e resumos. São Paulo, Baliero, 1985.p.80.
17. SCHULZ-KEY, H.; AWADZI, K.; DADZIE, Y. & AZIZ, M. A. — Efficacy of Ivermectine on the micro and macrofilariae of *Onchocerca volvulus*. *Zbl. Bakt. Hyg. A.*, 258: 430, 1984.
18. SMITH, J. L.; BOWMAN, D. D. & LITTLE, M. D. — Life cycle and development of *Lagochilascaris sprenti* (Nematoda). *J. Parasit.*, 69: 736-745, 1983.
19. SPRENT, J. F. A. — Speciation and development in the genus *Lagochilascaris*. *Parasitology*, 62: 71-112, 1971.
20. VOLCAN G., C. S.; OCHOA, F. R.; MEDRANO, C. E. & VALERA, Y de. — *Lagochilascaris minor* infection in Venezuela: report of a case. *Amer. J. trop. Med. Hyg.*, 31: 1111-1113, 1982.

Recebido para publicação em 09/11/1987.