

## DIROFILARIOSE PULMONAR HUMANA, ADQUIRIDA NO BRASIL: COMUNICAÇÃO DE UM CASO

Vicente AMATO NETO (1), Valdir Sabbaga AMATO (2), Antonio Carlos Pedrosa de MORAES JÚNIOR (1) & Giovanni Guido CERRI (3)

---

### RESUMO

É comunicado caso de dirofilariose humana, adquirida no Brasil. Trata-se do segundo acometimento dessa natureza publicado em literatura científica. Como expressão clínica, foram evidenciados dois nódulos pulmonares, através de exame radiológico convencional e de tomografia computadorizada. O diagnóstico decorreu de análise histopatológica de uma das lesões.

**UNITERMOS:** Dirofilariose pulmonar humana; Brasil; Exame radiológico; tomografia computadorizada; Análise histopatológica.

---

### INTRODUÇÃO

No início do mês de junho, em 1992, fomos procurados pelo paciente A.C., com 69 anos de idade, branco, solteiro, brasileiro, advogado e sempre residente na cidade de São Paulo (Estado de São Paulo). Ele desejava orientação terapêutica porque, após toracotomia efetuada 17 dias antes e exame histopatológico, ficou sabendo que estava acometido de dirofilariose pulmonar. Informou sofrer de hipertensão arterial, em tratamento, de úlcera péptica gástrica, quiescente na ocasião, e de distúrbio importante na coluna vertebral, tendo sido prematuro e vítima de paralisia cerebral.

Relatou ainda que em janeiro de 1992 adoeceu, sucedendo expectoração com presença de laivos de sangue no exsudato eliminado, sudorese e tosse como manifestações clínicas transitórias. Contou também que

em março subsequente ficou internado em hospital, quando recebeu o diagnóstico de pneumonia cronicada, e desse evento febre fez parte.

Em 1991 esteve nas quatro regiões brasileiras a seguir especificadas: Porto Seguro, Estado da Bahia, janeiro; Búzios e Cabo Frio, Estado do Rio de Janeiro, junho; Campos do Jordão, Estado de São Paulo, dezembro; Monte Verde, Estado de São Paulo, novembro. No que tange a fevereiro de 1992, visitou Antonina (Estado do Paraná).

O doente trouxe resultado de exame histopatológico de nódulo pulmonar e, clinicamente, além de anormalidades físicas vinculadas à coluna vertebral, verificamos a existência de atrito pleural à esquerda, logicamente devido à toracotomia.

---

Trabalho do Laboratório de Investigação Médica - Parasitologia, do Hospital das Clínicas, da Faculdade de Medicina da Universidade de São Paulo (FMUSP).

(1) Laboratório de Investigação Médica.

(2) Departamento de Doenças Infecciosas e Parasitárias, da FMUSP.

(3) Departamento de Radiologia, da FMUSP.

Endereço para correspondência: Vicente Amato Neto, Laboratório de Investigação Médica - Parasitologia, Avenida Doutor Arnaldo, 455. CEP 01246-000. São Paulo, SP, Brasil.

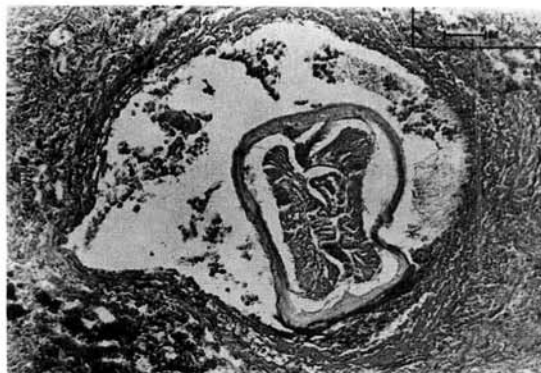


Fig. 1 - Exame histopatológico de nódulo pulmonar que, no caso relatado estabeleceu o diagnóstico de dirofilariose (200X).

Soubemos, sem comprovação efetiva, que análises radiológicas do tórax, correspondentes a junho e novembro de 1991, não detectaram alterações no parênquima pulmonar. Estas dependeram de motivos circunstanciais, mas antes da toracotomia dois nódulos ficaram visualizados, inclusive pela tomografia computadorizada.

Adiante consignamos três laudos que, cremos, são dignos de registros.

- **Exame anatomopatológico** ("Salomão e Zappi - Patologistas Associados" de São Paulo, SP): macroscópio - fragmento cuneiforme de lobo pulmonar, medindo 5,4 x 4,3 x 2,1 cm; superfície pleural lisa e translúcida; aos cortes, parênquima esponjoso, tendo no meio nódulo bem delimitado, medindo 1,7 cm e constituído por tecido mole e róseo; microscópico - os cortes histológicos demonstram parênquima pulmonar com extensas áreas de necrose, havendo restos celulares e material amorfo na periferia; presença de vasos contendo na luz *Dirofilaria immitis* com fibrina em volta; ao redor da fibrose, vê-se infiltrado linfo-histiocitário; diagnóstico - fragmento de pulmão esquerdo, com *Dirofilaria immitis* em luzes vasculares e extensa necrose no parênquima; dirofilariose (Figura 1).
- **Exame radiológico do tórax:** presença de dois nódulos mal definidos, sendo o primeiro no pulmão esquerdo, apical e medindo 3,0 cm de diâmetro; o segundo coloca-se no terço médio do pulmão esquerdo, em projeção periférica; o aspecto é homogêneo, não se observando calcificações (Figura 2).
- **Tomografia computadorizada de tórax:** corte axial mostra nódulo no segmento anterior do lobo supe-

rior esquerdo, de contornos espiculados, medindo 3,2 cm em seu maior diâmetro e hipoatenuante em relação à musculatura da parede torácica, observando-se realce periférico após a administração do meio de contraste, sem plano de clivagem entre as citadas formação nodular e parede; janela para parênquima pulmonar evidencia espessamento de septos interlobulares, junto à periferia do nódulo;

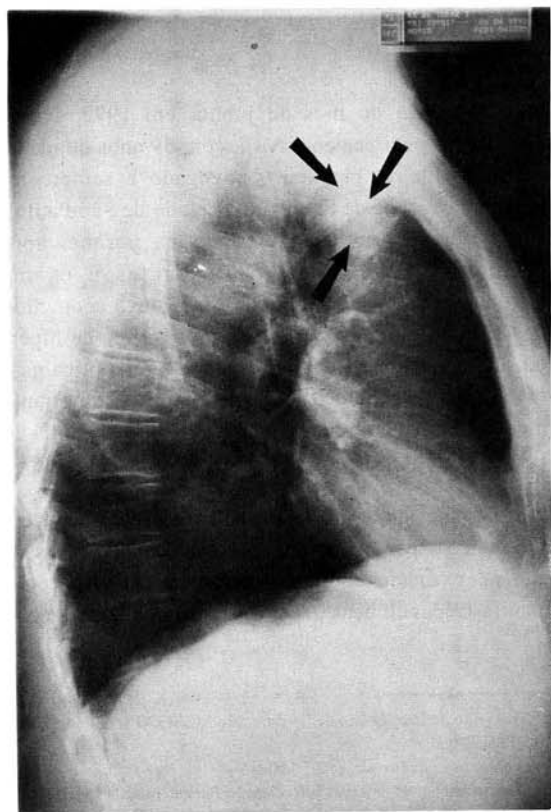
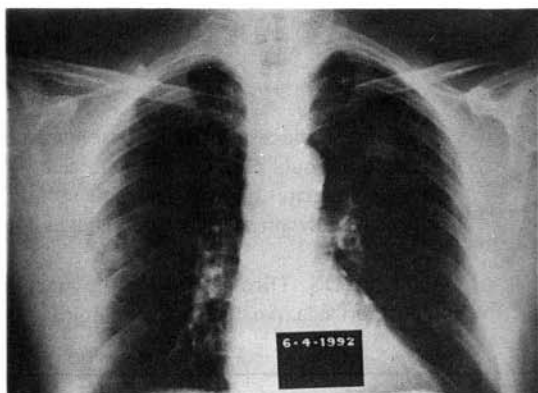


Fig. 2 - Exame radiológico do tórax, evidenciando nódulo apical no pulmão esquerdo e outro no terço médio do direito, em projeção periférica.

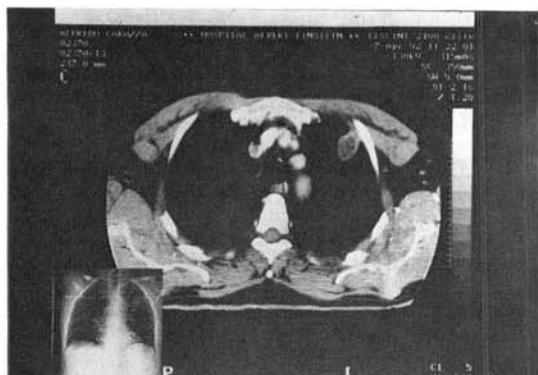


Fig. 3

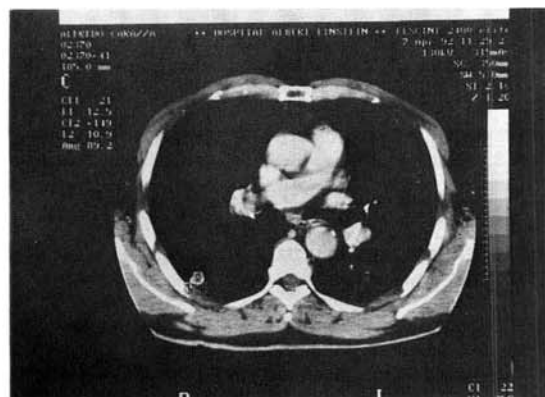


Fig. 4

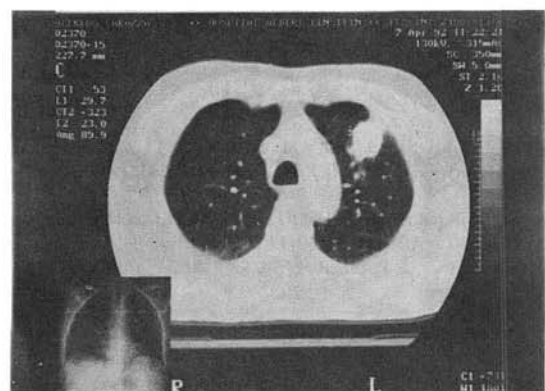


Fig. 5

Fig. 3,4,5 -Tomografia computadorizada de tórax, evidenciando nódulo no segmento anterior do lobo superior esquerdo e outro no segmento superior do direito, perto da superfície pleural.

vê-se um segundo nódulo no segmento superior do pulmão direito, perto da superfície pleural, mas sem plano de clivagem entre tais partes, sendo que as características de atenuação e realce não diferem do referido anteriormente (Figuras 3, 4 e 5).

Por iniciativa própria, o paciente solicitou a execução de provas sorológicas para diagnóstico da dirofilariose. Obteve estes resultados: pesquisa de antígeno - negativa (método imunenzimático, monoclonal, 15 de junho de 1992, "Assistência Médico-Veterinária Ltda" de São Paulo, SP); pesquisa de antígeno negativa (método imunenzimático, 17 de junho de 1992, "Centro de Patologia Clínica Veterinária" de São Paulo, SP). Pediu até procura, a fresco de microfíliárias no sangue periférico, que indicou ausência em dez lâminas (método de Knott modificado, 15 de junho de 1992, "Assistência Médico-Veterinária Ltda". de São Paulo, SP).

Em face ao que constatamos na literatura médica, decidimos não instituir qualquer tratamento. Optamos por observação e valorizamos o caráter benigno da enfermidade, acreditando com expressiva margem de segurança na condição dirofilariótica do comprometimento visto à direita.

A dirofilariose pulmonar humana é doença incomum, autolimitada e, quando presente, bem como conotação principal o diagnóstico diferencial que suscita. Manifesta-se através de lesões que os processos reveladores por imagem mostram como nódulos únicos ou em pequeno número, confundíveis, por exemplo, com acometimentos cancerosos metastáticos, hamartomas, cistos e danos colagenóticos<sup>15</sup>.

Essa modalidade de verminose, por vezes assintomática, pode também motivar dor torácica, tosse, hemoptise, dor na garganta, sibilos, calafrio, febre, dispnéia dependente de esforço, fadiga, síncope e emagrecimento<sup>3, 4, 5, 8, 9, 12, 14</sup>.

Com freqüência, a presença de uma ou de poucas alterações pulmonares decorre da realização, em virtude de motivos diversos, de exame radiológico do tórax, advindo depois a necessidade de elucidação etiológica.

Tal moléstia, produzida por verme que afeta preferencialmente o coração do cão, tem sido encontrada ocasionalmente em alguns países e o maior número de eventos, até agora, ficou evidenciado nos Estados Unidos da América do Norte<sup>2, 5, 7, 11, 17</sup>. Quanto ao Brasil, em

relato recente foi assinada a circunstância de estar sendo comunicado o primeiro caso autóctone, mas sabemos que outros reconhecimentos, não detalhadamente, publicados em periódicos científicos, tiveram lugar <sup>18</sup>.

Resumo de comunicação apresentada a congresso assinalou nove acometimentos dirofilarióticos identificados em São Paulo; sempre estavam presentes nódulos pulmonares e oito pacientes eram assintomáticos <sup>1</sup>.

No que tange à conduta esclarecedora, vigoram ainda algumas identificações, pertinentes sobretudo à maneira de abordar o nódulo e ao valor de provas sorológicas, ilustradas por fixação do complemento, hemaglutinação e "enzyme-linked immunosorbent assay (ELISA)". A propósito do primeiro aspecto há defensores de táticas diversas da toracotomia, como as biopsias por aspiração com agulha ou transbrônquica; entretanto, não sucedeu ainda consenso e o que se procura evitar é a adoção de procedimento mais agressivo <sup>12</sup>. No que concerne ao segundo tema, outrossim não se processou acerto cabal, pois ao lado de adeptos que justificam seus entusiasmos, mormente porque técnicas invasivas torna-se-iam evitáveis, existiam contestadores, respaldados em defeitos de sensibilidade e especificidade, aptos a gerar perigosas deduções <sup>10, 15</sup>.

## SUMMARY

### Case report: human pulmonary dirofilariasis acquired in Brazil

We report the second published case of human dirofilariasis acquired in Brazil. The patient had two pulmonary coin lesions seen in conventional chest roentgenogram and confirmed as solid round nodules by computerized X-ray chest scan. Diagnosis was done by surgical removal of one of the lesions and anatomopathological study of tissue removed.

## REFERÊNCIAS BIBLIOGRÁFICAS

1. BARBAS FILHO, J.V.; BARBAS, C.S.V.; TUCCI, M.R.; JATENE, F.; MILANEZ, J. R. & CURI, N. - Human pulmonary dirofilariasis: study of nine cases. *Amer. Rev. resp. Dis.*, 145: A550, 1992
2. BEAVER, P.C. & ORIHIEL, T.C. - Human infection with filariae of animals in the United States. *Amer. J. trop. Med. Hyg.*, 14: 1010 - 1020, 1965.
3. BESKIN, C.A.; COLVIN JR., S.H. & BEAVER, P.C. - Pulmonary dirofilariasis. *J. Amer. med. Ass.*, 198: 665-667, 1966.
4. CHESNEY, T. McC.; MARTINEZ, L.C. & PAINTER, M.W. - Human pulmonary dirofilariasis granuloma. *Ann. thorac. Surg.*, 36: 214-217, 1983.
5. CIFERRI, F. - Human pulmonary dirofilariasis in the United States: a critical review. *Amer. J. trop. Med. Hyg.*, 31: 302-308, 1982.
6. CIFERRI, F. - Pulmonary dirofilariasis granuloma. *Ann. thorac. Surg.*, 38: 298, 1984.
7. COOK, G.C. - Canine-associated zoonoses: an unacceptable hazard human health. *Quart. J. Med.*, 70: 5-26, 1989.
8. CORDERO, M.; MUÑOZ, M.R.; MURO, A. & SIMÓN, F. - Transient solitary pulmonary nodule caused by *Dirofilaria immitis*. *Europ. resp. J.*, 3: 1070-1071, 1990.
9. CORDERO, M.; MURO, A. & SIMÓN, F. - Pulmonary dirofilariasis. *J. thorac. cardiovasc. Surg.*, 101: 1110, 1991.
10. DAVEY JR., R.T.; NUTMAN, T.B. & OTTESON, E.A. - Serodiagnosis of dirofilariasis infection. *Ann. intern. Med.*, 107: 430-431, 1987.
11. DESOWITZ, R.S.; PALUMBO, N.E.; PERRI, S. & SYLVESTER, M.S. - Inhibition of the adverse reaction to diethylcarbamazine in *Dirofilaria immitis* - infected dogs by Idoxamide ethyl. *Amer. J. trop. Med. Hyg.*, 31: 309-312, 1982.
12. FARBER, H.W. & LAGUARDA, R. - Human pulmonary dirofilariasis infection. *Ann. intern. Med.*, 106: 777-778, 1987.
13. FLEISHER, A.G.; MESSINA, J.J.; RYAN, S.F. & HOPKING, K.S. - Human pulmonary dirofilariasis: does diagnosis require thoracotomy? *Ann. thorac. Surg.*, 45: 447-448, 1988.
14. GERSHWIN, L.J.; GERSHWIN, M.E. & KRITZMAN, J. - Human pulmonary dirofilariasis. *Chest*, 66: 92-96, 1974.
15. GLICKMAN, L.T.; GRIEVE, R.B. & SCHANTZ, P.M. - Serologic diagnosis of zoonotic pulmonary dirofilariasis. *Amer. J. Med.*, 80: 161-164, 1986.
16. KAHN, F.W.; WESTER, S.M. & AGGER, W.A. - Pulmonary dirofilariasis and transitional cell carcinoma. Benign lung nodules mimicking metastatic malignant neoplasms. *Arch. intern. Med.*, 143: 1259-1260, 1983.
17. PAMPIGLIONE, S.; RIVASI, F. & TROTTI, G.C. - Human pulmonary dirofilariasis in Italy. *Lancet*, 1: 333, 1984.
18. SAAD JR., R.; ETHEL FILHO, J.; PRÓSPERO, J.D.; DORGAN NETO, V. & AGUIAR NETO, J.R. - Dirofilariose pulmonar - relato de um caso. *J. Pneumol.*, 17: 90-93, 1991.

Recebido para publicação em 21/09/1992.  
Aceito para publicação em 24/06/1993.