

HISTOPLASMOSE DISSEMINADA EM PACIENTES COM SÍNDROME DE IMUNODEFICIÊNCIA ADQUIRIDA (SIDA). ESTUDO DE 25 CASOS

Martnelde Melo ROCHA (1) & Luiz Carlos SEVERO (2)

RESUMO

São apresentados 25 casos de histoplasmose disseminada em pacientes com SIDA. O envolvimento mucocutâneo estabeleceu o diagnóstico de histoplasmose disseminada em 68% dos casos. Destacamos a importância da histoplasmose como infecção oportunística em paciente HIV positivo.

UNITERMOS: Histoplasmose clássica; SIDA; *Histoplasma capsulatum* var. *capsulatum*.

INTRODUÇÃO

A histoplasmose humana é causada por duas variedades de *Histoplasma capsulatum*, var. *capsulatum* e var. *duboisii*, idênticas na forma saprofítica, mas diferentes na forma tecidual, porém com uma mesma forma sexuada *Ajellomyces capsulatus*. A variedade *capsulatum* é agente da histoplasmose clássica, observada neste trabalho, e a variedade *duboisii* da histoplasmose africana⁸.

Lesões cutâneas, incluindo reação de hipersensibilidade às drogas, são extremamente comuns nos pacientes infectados pelo Vírus da Imunodeficiência Humana (HIV). Estas lesões são mais freqüentes do que em outros pacientes e aumentam em incidência com a deterioração da função imune⁴.

Por outro lado, até 16% dos pacientes infectados pelo HIV, que vivem em área endêmica de histoplasmose, estão em risco de desenvolver histoplasmose disseminada (HD) como infecção oportunística grave³ e que pode ser a primeira manifestação da Síndrome de Imunodeficiência Adquirida (SIDA).

Tendo em vista a escassez de relatos sobre HD em pacientes imunodeprimidos¹⁰ relatamos 25 casos associados à SIDA.

MATERIAL E MÉTODOS

Foi considerado caso de histoplasmose disseminada todo paciente com infecção pelo HIV com doença progressiva e evidência de propagação extrapulmonar da infecção, com demonstração do *H. capsulatum* em cortes histológicos corados pela prata⁶ e/ou isolado em cultivo, em meio de agar Sabouraud (25°C) e infusão de cérebro e coração, BHI (37°C), caracterizando o dimorfismo térmico do fungo. O critério diagnóstico de SIDA foi o recomendado pelo Centers for Disease Control (CDC, USA)¹.

RESULTADOS

No período de 1986 a 1992 foram diagnosticados vinte e cinco casos de histoplasmose disseminada em pacientes com SIDA, nos Serviços de Infectologia do

(1) Pós-Graduada, nível de Mestrado; Trabalho apresentado ao Curso de Pós-Graduação em Pneumologia, Universidade Federal do Rio Grande do Sul (UFRGS).

(2) Pesquisador 1C do CNPq; Prof. Titular, Doenças Infecciosas e Parasitárias, Fundação Faculdade Federal de Ciências Médicas de Porto Alegre (FFFCMPA); Prof. Adjunto, Medicina Interna, UFRGS.

Endereço para correspondência: L. C. Severo, IPD - Santa Casa, Annes Dias 285, Porto Alegre, 90.020-090, RS.

TABELA
 Sumário clínico dos 25 casos de histoplasmose e SIDA

Nº	Idade, sexo, cor	Risco	Pulmão	Pele	Of.	Outras localizações	GMS	Cult	IDh
1	33,M,B	HP	-	+	+		+	NF	NF
2	26,M,B	IIS	+	+	-	Medula óssea	+	NF	NF
3	33,M,B	HS	+	-	-	Fígado	+	NF	NF
4	32,M,B	HS	-	-	-	SNC, fígado	+	+	m
5	50,M,B	BS	-	-	-	SNC	+	+	m
6	32,M,B	HS	+	+	+		-	+	m
7	33,M,B	BS	+	+	+		+	NF	NF
8	35,M,B	HS	+	-	-		+	NF	NF
9	31,M,B	IIS	+	+	-		+	NF	NF
10	34,M,B	BS	-	+	+	Coração, articulação	+	NF	NF
11	22,M,B	BS	-	+	+	Linfonodos cervicais	+	NF	NF
12	30,M,B	HS	+	-	+	Rins (urina)	+	+	m
13	34,M,B	Não	-	-	-	Médula óssea	+	+	NF
14	32,M,B	HS	+	-	-	SNC	+	NF	NF
15	51,M,B	Não	+	-	-	Baço e rins	+	NF	NF
16	28,M,B	HS	-	+	-	SNC, pâncreas, testículos, linfonodos	+	NF	NF
17	28,M,B	Não	-	+	-	Medula óssea, fígado	+	NF	NF
18	22,M,B	BS	+	+	-	Médula óssea, linfonodos, baço e fígado	+	NF	NF
19	24,M,B	HS	-	-	-	Fígado, linfonodos	+	NF	NF
20	56,F,P	HS	-	-	-	Fígado, linfonodos	+	NF	NF
21	36,M,B	Não	-	+	-		+	+	NF
22	42,F,B	TS	-	-	-	Tireóide e cólon	+	NF	NF
23	56,M,B	BS	-	+	-		+	NF	NF
24	32,M,B	HS	+	+	-		+	+	NF
25	33,F,B	D	+	+	-		+	NF	m

BS = Bissexual; HS = Homossexual; HP = Heterossexual promíscuo;
 TS = Transfusão sanguínea; D = Drogadição; NF = Não feito; OF = Orofaringe;
 GMS = Coloração pela prata; Cult = Cultivo; SNC = Sistema nervoso central;
 IDh m = Imunodifusão para histoplasmose positiva banda m.



Fig. 1 - Caso 9. Lesões eritemato-papulares da face, com pontos hemorrágicos. Inicialmente confundidas com molusco contagioso.



Fig. 2 - Caso 11. Exantema máculo-papular.

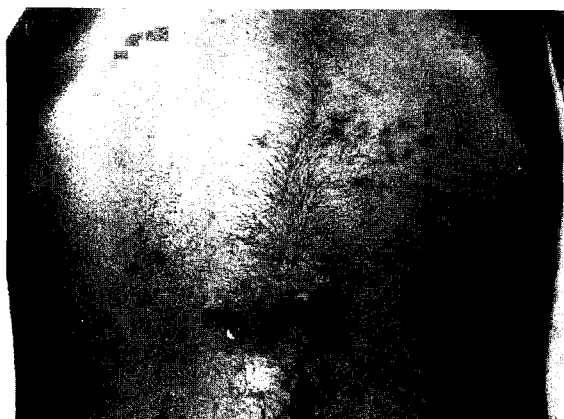

Fig. 3 - Caso 11. Foliculite abdominal.

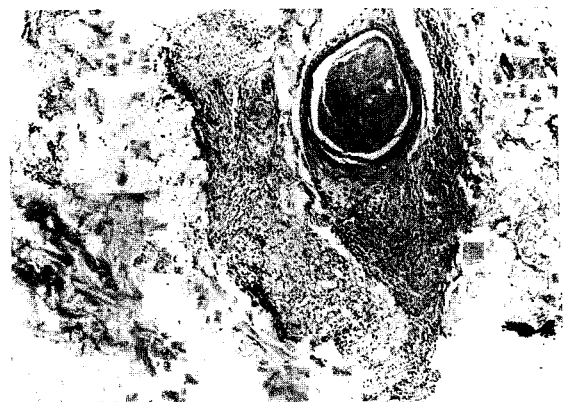


Fig. 4 - Caso 11. Biópsia de pele da figura anterior: infiltrado inflamatório constituído por linfócitos, histiócitos vacuolados, alguns polimorfonucleares circundando anexo (H & E, x300).

Hospital Nossa Senhora da Conceição e Micologia do Instituto de Pesquisas Biológicas, Porto Alegre, RS.

Os pacientes eram, em sua maioria, brancos, masculinos, homossexuais ou bissexuais (17 casos, 68%), à exceção de duas mulheres, uma delas negra. Todos os homens eram brancos. A idade variou de 22 a 56 anos, com maior incidência na terceira década de vida (Tabela). Todos eram naturais do Rio Grande do Sul e, em nenhum caso, se demonstrou risco ocupacional e/ou história epidemiológica sugestiva de histoplasmose.

DISCUSSÃO

O envolvimento mucocutâneo na histoplasmose pode ter três apresentações clínicas: 1) infecção primária, acidente laboratorial; 2) foco secundário, histoplasmose disseminada; 3) lesão indiretamente relacionada a

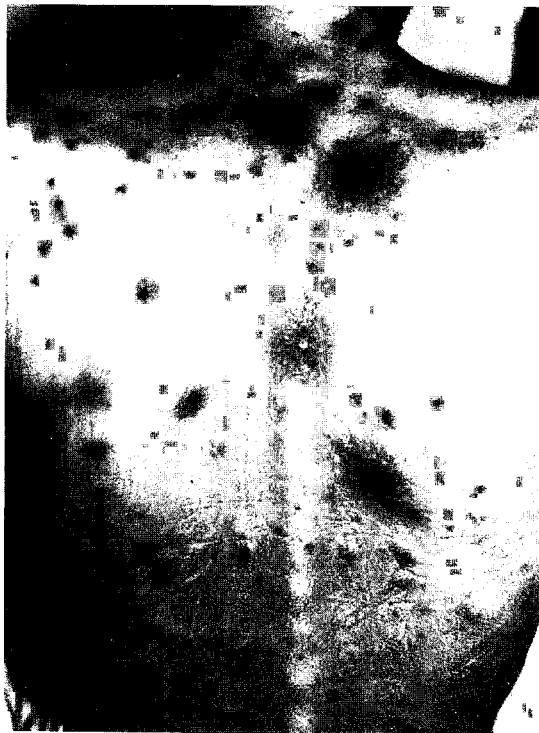

Fig. 5 - Caso 2. Lesões nodulares dolorosas, vinhosas, algumas crostosas - associação com sarcoma de Kaposi.

infecção, eritema nodoso. A lesão secundária à disseminação hemática pode manifestar-se como petéquia, púrpura, pápula ou úlcera ¹². Frequentemente é esta lesão que leva ao diagnóstico ⁵. Na era pré-anfotericina B estas lesões eram documentadas em até 53% dos pacientes com HD ³, provavelmente reflexo de um diagnóstico tardio. Com o advento da SIDA multiplicaram-se as lesões cutâneas que ocorrem de 20% a 92% dos casos de HD ^{3, 9}.

Na presente série, um terço dos pacientes estavam sendo tratados como tuberculosos, sem confirmação diagnóstica. A piora clínica e o surgimento de lesões mucocutâneas, em vigência do uso de tuberculostáticos levaram à revisão diagnóstica. A maioria dos pacientes passou a apresentar mais de um tipo de lesão mucocutânea ³. Como as lesões são clinicamente características (Figuras 1, 2 e 3), é crucial a biópsia para o diagnóstico (Figura 4), uma vez que uma mesma lesão pode ter duas (Figura 5) ² ou três ⁷ etiologias simultâneas. Na avaliação micológica, os cortes de tecido devem ser submetidos à coloração especial, impregnação argêntica (Figura 6), e parte do material semeado em meios de cultivo para o isolamento e identificação do fungo.




Fig. 6 - *H. capsulatum* - Biópsia de pele: grande número de elementos fúngicos leveduriformes pequenos (Grocott, x 300).

SUMMARY

Disseminated Histoplasmosis in patients with Acquired Immunodeficiency Syndrome (AIDS). Study of 25 cases.

Twenty five cases of disseminated histoplasmosis in patients with AIDS are presented. Mucocutaneous involvement established the diagnosis of disseminated histoplasmosis in 68% of the cases. We point out the importance of histoplasmosis as an opportunistic infection in patients with HIV.

REFERÊNCIAS BIBLIOGRÁFICAS

1. CENTERS FOR DISEASE CONTROL - Classification system for human T-lymphotropic virus type III/lymphadenopathy associated virus infections. *MMWR*, 35: 334-339, 1986.
2. COLE, M. C.; COHEN, P. R.; SATRA, K. H. & GROSSMAN, M. E. - The concurrent presence of systemic disease pathogens and

cutaneous Kaposi's sarcoma in the same lesion: *Histoplasma capsulatum* and Kaposi's sarcoma coexisting in a single skin lesion in a patient with AIDS. *J. Amer. Acad. Derm.*, 26: 285-287, 1992.

3. COHEN, P. R.; GROSSMAN, M. E. & SILVERS, D. N. - Disseminated histoplasmosis and human immunodeficiency virus infection. *Int. J. Derm.*, 30: 614-622, 1991.
4. COOPMAN, S. A.; JOHNSON, R. A.; PLATT, R. & STERN, R. S. - Cutaneous disease and drug reactions in HIV infection. *New Engl. J. Med.*, 328: 1670-1674, 1993.
5. GOODWIN Jr, R. A.; SHAPIRO, J. L.; THURMAN, G. H.; THURMAN, S. S. & DESPREZ, R. M. - Disseminated histoplasmosis: clinical and pathologic correlations. *Medicine*, 59: 1-33, 1980.
6. GROCOTT, R. G. - A stain for fungi in tissue sections and sections and smears using Gomori's methenamine-silver nitrate technique. *Amer. J. clin. Path.*, 25: 975-979, 1955.
7. JONES, A. C.; MIGLIORATI, C. A. & BAUGHMAN, R. A. - The simultaneous occurrence of oral herpes simplex virus, cytomegalovirus, and histoplasmosis in an HIV-infected patient. *Oral Surg.*, 74: 334-339, 1992.
8. KWON-CIUNG, K. J. & BENNETT, J. E. - *Medical mycology*. Philadelphia, Lea & Febiger, 1992. p. 464-513.
9. NEGRONI, R.; ROBLES, A. M.; ARECHAVALA, A. & TABORDA, A. - Histoplasmosis diseminada en pacientes con SIDA, su evolución y tratamiento. *Rev. argent. Micol.*, 14: 5-12, 1991.
10. RIOS-GONÇALVES, A. J.; TEIXEIRA, L. M.; MENEZES, J. A. et al. - Histoplasmose clássica de forma disseminada em pacientes imunossuprimidos. *Arq. bras. Med.*, 64: 337-340, 1990.
11. ROCHA, M. M. - *Histoplasmose disseminada em pacientes com Síndrome de Imunodeficiência Adquirida (SIDA). Estudo de 25 casos*. Porto Alegre, 1992. (Dissertação de Mestrado da Universidade Federal do Rio Grande do Sul).
12. SCHWARZ, J. - *Histoplasmosis*. New York, Praeger, 1981. p. 187-302.

Recebido para publicação em 16/07/1993.
Aceito para publicação em 04/11/1993.