



I Diretriz da Sociedade Brasileira de Cardiologia
Sobre Cardiologia Nuclear

São Paulo - SP

I Diretriz sobre Cardiologia Nuclear

Apresentação

A I Diretriz da Sociedade Brasileira de Cardiologia sobre Cardiologia Nuclear pretende, baseando-se nas evidências atuais, atualizar de maneira prática e objetiva os conhecimentos e aplicações de procedimentos de investigação diagnóstica, prognóstica e de avaliação terapêutica que empregam esses métodos.

O encontro foi realizado no dia 9 de março de 2001 em São Paulo, reunindo 14 especialistas, incluindo representantes da SBC e também da SBBMN (Sociedade Brasileira de Biologia e Medicina Nuclear) relacionados ao tema. A participação e empenho de todos os colegas permitiu a elaboração

desta Diretriz, que acreditamos possa ser útil a Cardiologistas, Médicos Nucleares e Clínicos do nosso País.

A Comissão Organizadora agradece a colaboração de todos e, particularmente, à Comissão de Redação, pela confecção deste documento.

Salienta também que esta Diretriz representa, apenas, uma possível conduta de investigação não invasiva para diagnóstico, prognóstico e de avaliação terapêutica de várias doenças cardiovasculares. Cabe a cada médico e instituição exercer o julgamento profissional no sentido de identificar a conduta ideal e individual para cada paciente.

*William Azem Chalela,
José Cláudio Meneghetti
Coordenadores da
I Diretriz da Cardiologia Nuclear*

Realização

Sociedade Brasileira de Cardiologia

Presidente

Gilson Soares Feitosa (BA)

COMISSÃO ORGANIZADORA

Diretor Científico

José Carlos Nicolau (SP)

Coordenação Geral

William Azem Chalela (SP)

José Cláudio Meneghetti (SP)

Apoio Técnico

DERC & Central de Eventos da SBC

GRUPOS

METODOLOGIA

Participantes:

Antônio Augusto Brito Ximenes (BA)

Cristiana Altino de Almeida (PE)

João Vicente Vítola (PR)

Luiz Eduardo Mastrocolla (SP)

Síndromes Coronarianas Agudas

Por determinação da Diretoria Científica da SBC não foram discutidos os temas pertinentes a síndromes agudas.

O texto relativo aos métodos nucleares, conforme publicado nas diretrizes respectivas, pode ser encontrado em:

Angina Instável:

consta na diretriz da SBC sobre Angina Instável e Infarto do Miocárdio sem Supradesnível do segmento ST publicado nos Arq Bras Cardiol, 2001; volume 77, (suplemento II).

Infarto Agudo do Miocárdio:

consta na II diretriz da SBC para o tratamento do Infarto Agudo do Miocárdio publicado nos Arq Bras Cardiol, 2000; volume 74, (suplemento II).

DOENÇA CORONARIANA CRÔNICA

Participantes:

Adelanir Antonio Barroso (MG)

Dalton Bertolim Précoma (PR)

Fernando Salis (SP)

José Antonio Marin-Neto (SP)

OUTRAS DOENÇAS CARDIOVASCULARES

Participantes:

Antônio Augusto Brito Ximenes (BA)

Carlos Alberto Buchpieguel (SP)

Fernando Salis (SP)

José Claudio Meneghetti (SP)

Romeu Sérgio Meneghelo (SP)

William Azem Chalela (SP)

COMISSÃO DE REDAÇÃO

Coordenador: William Azem Chalela

Fábio Sândoli de Brito

José Antônio Marin-Neto

José Carlos Nicolau

José Cláudio Meneghetti

Editor responsável

William Azem Chalela

Correspondência:

William Azem Chalela - InCor - Av. Dr. Enéas de Carvalho Aguiar, 44 - 05403-000

São Paulo, SP - e-mail: wchalela@incor.usp.br

CABE - SBC	
Graus de Recomendações	
Graus	Definição
A) Definitivamente recomendada (evidência excelente)	<ul style="list-style-type: none">• Sempre aceitável e segura• Conclusivamente útil• Eficácia e efetividade comprovadas
B) Aceitável	<ul style="list-style-type: none">• Aceitável e segura, clinicamente útil, mas não confirmado definitivamente ainda por estudo randomizado amplo ou por metanálise
B1) Evidência muito boa	<ul style="list-style-type: none">• Considerado tratamento de escolha
B2) Evidência razoável	<ul style="list-style-type: none">• Considerado tratamento opcional ou alternativo
C) Inaceitável	<ul style="list-style-type: none">• Clinicamente sem utilidade• Pode ser prejudicial

AMB	
Níveis de Evidência	
Nível 1	Dados provenientes de estudos clínicos envolvendo grande número de pacientes.
Nível 2	Dados derivados de um número limitado de estudos clínicos, incluindo um pequeno número de pacientes.
Nível 3	Relato ou série de casos.
Nível 4	Quando a base primária para a recomendação baseou-se em um consenso de especialistas.

Introdução

As diferentes técnicas aplicadas na aquisição e processamento de imagens em cardiologia nuclear já estão bem estabelecidas, fruto de um desenvolvimento progressivo ao longo das últimas três décadas. Os parâmetros, rotineiramente utilizados, para estudos de perfusão miocárdica e para avaliações da função ventricular são semelhantes em todos os laboratórios nucleares. Inicialmente, descreveremos os métodos empregados para a realização destes estu-

dos, incluindo a ventriculografia e angiocardiorrafia radioisotópica, a cintilografia miocárdica de perfusão (planar e tomográfica, sincronizada ou não pelo eletrocardiograma) e a cintilografia de necrose miocárdica. Ainda nesta primeira parte, abordaremos alguns aspectos relevantes a respeito da tomografia por emissão de pósitrons, notadamente no que se refere a aplicações desta tecnologia na pesquisa de miocárdio hibernante.

I - Parte: Metodologia

Ventriculografia radioisotópica (VR)

O objetivo deste estudo é a avaliação funcional das câmaras ventriculares, através da marcação das hemácias circulantes com isótopo radioativo. As imagens cardíacas são adquiridas sincronizadas com o eletrocardiograma (ECG), sendo que cada ciclo cardíaco pode ser dividido em 16 a 32 imagens fracionadas. Estas imagens são somadas no tempo, de modo a reproduzir um único batimento cardíaco, representando centenas de ciclos adquiridos, melhorando significativamente a estatística de contagem e a qualidade das infor-

mações obtidas. A ventriculografia radioisotópica pode ser realizada em repouso ou sob estresse físico. Nos pacientes impossibilitados de exercitar, um teste farmacológico pode também ser feito. Os parâmetros analisados neste estudo são relacionados a aspectos funcionais do coração, incluindo a motilidade global e regional das paredes, os volumes ventriculares e as mudanças fisiológicas ocorridas nas cavidade ventriculares ao longo do ciclo cardíaco. Os dados volumétricos permitem um cálculo preciso e altamente reprodutível da fração de ejeção ventricular. Parâmetros da fase de enchimento rápido e lento do ventrículo esquerdo (VE) também

podem ser estudados, com implicações importantes para a avaliação da função diastólica. A literatura demonstra claramente que a fração de ejeção do VE (FEVE) é um dos melhores indicadores prognósticos em portadores de coronariopatias. Depressão importante da FEVE em repouso está associada a uma alta taxa de mortalidade. Queda da FEVE induzida pelo esforço físico correlaciona-se, de forma significativa, a uma probabilidade maior de eventos cardíacos futuros. Deve-se ressaltar que, praticamente, todo o vasto acervo de informações valiosas, obtidas nas duas últimas décadas, de correlação entre a FEVE e o prognóstico dos pacientes, foi resultado da medida desse parâmetro com o método nuclear.

A grande vantagem do método nuclear é a sua independência de alterações na conformação geométrica do coração (por exemplo, o remodelamento ocorrido após um infarto agudo do miocárdio), pois este método independe da utilização de fórmulas geométricas para o cálculo dos volumes. Nos métodos radioisotópicos, este cálculo é baseado na quantidade de material radioativo (contagens) presente na cavidade ventricular. Estas contagens relacionam-se linearmente ao volume ventricular, tornando desta forma a medida tridimensional. Outro mérito indiscutível consiste na possibilidade de se avaliar simultaneamente a função biventricular. Embora não seja desprovido de limitações, o método tem se mostrado muito mais útil para a avaliação do VD do que seus congêneres, a ventriculografia de contraste radiológico e a ecocardiografia.

Informações obtidas - Repouso: fração de ejeção global e/ou regional do ventrículo esquerdo (VE); fração de ejeção do ventrículo direito (VD); volumes ventriculares - tempo das fases de contração e relaxamento do ciclo cardíaco, função diastólica do VE; análise de fase e amplitude - avaliação da seqüência temporal de movimentação das câmaras cardíacas, identificação de áreas de assincronias e/ou dessincronias, avaliação da motilidade regional. **Estresse:** associada a exercício isotônico ou estresse farmacológico pode-se avaliar a reserva miocárdica em pacientes coronarianos ou em portadores de valvopatias, estudando-se as mudanças de volume e frações de ejeção ventricular induzidas pelo estresse.

Preparo do paciente - Repouso: nenhum preparo especial é necessário, como também não há necessidade de suspensão de medicamentos. É importante dar especial atenção ao ritmo cardíaco durante a aquisição das imagens, porque na vigência de certas arritmias, a informação coletada pode induzir a alguns erros. **Estresse:** devem ser tomadas todas as precauções necessárias à realização de exercício isotônico ou estresse farmacológico (vide adiante em estresse cardiovascular).

Instrumentação - Câmara de cintilação planar ou tomográfica acoplada a computador e ao eletrocardiograma. Colimador de furos paralelos de baixa energia e propósito geral (LEAP/GAP) ou colimador de alta resolução; é utilizada uma janela de 20% centrada no fotopico da energia do tecnécio-99m (^{99m}Tc) de 140 keV; câmaras com detectores circulares

de menor campo são mais facilmente ajustadas à bicicleta ou esteira ergométrica para o exercício.

Radiofármaco - O traçador utilizado é o ^{99m}Tc , fazendo a marcação das hemácias do próprio paciente (autólogas). A permanência da radioatividade na circulação possibilita a realização de múltiplos estudos seriados.

As hemácias são marcadas de três formas diferentes: com rendimentos de marcação decrescentes em relação às técnicas *in vitro*, modificada *in vitro/in vivo* ou *in vivo*. A primeira técnica citada exige a manipulação de sangue retirado de veia periférica do paciente em condições perfeitas de assepsia. Depois da marcação, essas hemácias são reinjetadas no paciente. A eficiência de marcação é de cerca de 95% e, atualmente, este procedimento é possível de ser realizado com mais segurança com o uso do kit Ultratag RBC da Mallinckodt, sendo reinjetado após a marcação.

Uma técnica muito utilizada no Brasil, pela facilidade e ausência de manipulação externa do sangue é a marcação *in vivo*. Nesta técnica, o pirofosfato de sódio ou o cloreto estano são injetados 20 a 30min antes da administração do ^{99m}Tc (pertecnato). Essas substâncias têm a capacidade de reduzir as hemácias circulantes, preparando-as para a reação química com o radioisótopo em forma iônica. O pertecnato é injetado em veia periférica e as imagens são realizadas na fase de equilíbrio, a partir de 15min da injeção. A forma de marcação combinada (*in vitro/in vivo*) é uma alternativa que também fornece bons resultados com uma manipulação mínima do sangue. Toda a marcação é realizada numa seringa após retirada de sangue venoso. A eficiência de marcação desta forma combinada é superior à marcação direta *in vivo*, e discretamente inferior a *in vitro* estrita.

Se o estudo é realizado em conjunto com a angiografia radioisotópica, a injeção do radioisótopo deve ser em *bolus*, conforme descrito mais adiante. A metodologia empregada para marcação das hemácias é a mesma, tanto para estudos de repouso quanto para estudos de estresse.

Um radiofármaco alternativo ao uso das hemácias marcadas é a ^{99m}Tc - soroalbumina humana, que também permanece por tempo prolongado na circulação, mas que é menos utilizado em nosso meio, e é menos precisa por escape da albumina do meio circulatório.

Dose - Adultos - 740 a 1110MBq (20 a 30mCi) de ^{99m}Tc para marcação das hemácias; crianças - 7,4 a 14,8 MBq/kg (0,2 a 0,4 mCi/kg) dose mínima de 74 a 148MBq (2 a 4 mCi) de ^{99m}Tc .

Aquisição - É sincronizada com o eletrocardiograma, de onda R a onda R (de diástole a diástole), sendo cada ciclo cardíaco dividido em 16 a 32 imagens. A divisão em 24 ou idealmente 32 imagens, é fundamental para a análise da função diastólica. A aquisição de 16 imagens por ciclo deve ficar limitada à análise da função ventricular sistólica e é o mínimo necessário para este tipo de estudo. A determinação do intervalo R-R para aquisição das imagens pode ser estabelecida de forma fixa ou na forma variável. Na forma fixa, o intervalo médio do paciente naquele momento é calculado pelo computador e as aquisições são realizadas no tempo escolhido. Pode-se usar uma janela temporal seletiva para rejeição de batimentos longos que são desprezados. Varia-

ções do ritmo cardíaco degradam, especialmente, a fase diastólica. Na forma variável, de determinação do intervalo R-R, o computador monitora a aquisição, promovendo um ajuste automático em todos os ciclos. Deve-se usar matriz 64x 64, pois permite um bom compromisso entre a resolução anatômica e a sensibilidade num tempo de aquisição adequado. O zoom (magnificação) de 1,3 a 1,5, pois as câmaras cardíacas devem ocupar cerca de 50% do campo útil de visão do detector. Em relação ao tempo de aquisição: em repouso - 8 a 10min por incidência, geralmente acumuladas um mínimo de 100.000 a um ideal de 250.000 contagens por imagem (frame), que representam, dependendo do número de imagens por ciclo, 3 a 8 milhões de contagens por campo útil de visão; em estresse - 2 a 3min por etapa de exercício ou de resposta fisiológica à intervenção farmacológica, acumuladas em taxa mínima de 100.000 contagens por imagem (frame).

Nas imagens de estresse é especialmente crítico evitar a movimentação do paciente, especialmente em esteira ergométrica, quando uma fonte puntiforme pode ser utilizada, indicando o esterno para monitorar a movimentação. O exercício em bicicleta ergométrica, em posição semisupina (em bicicleta) é preferido, em muitos serviços, pela maior facilidade de posicionamento.

Posicionamento - Repouso - 1) oblíqua anterior esquerda (OAE) de 30 a 45°: esta incidência é escolhida para a análise quantitativa, pela melhor separação das câmaras cardíacas, permitindo a análise do ventrículo esquerdo e do ventrículo direito isoladamente. Esta projeção é a melhor para a visualização do septo interventricular e pode variar de quase anterior, em casos de aumento de volume do ventrículo esquerdo, a lateral esquerda em aumento de volume do ventrículo direito. Alguns equipamentos permitem que seja dada uma inclinação caudal-cefálica de 10° ao detector, permitindo melhor alinhamento longitudinal do septo e melhor separação das câmaras cardíacas. Os parâmetros funcionais qualitativos e quantitativos analisados são obtidos nessa projeção; 2) anterior: esta projeção é realizada em angulação 0° ou numa angulação que seja aproximadamente 45° a menos do que a projeção OAE que possibilitou a melhor separação das cavidades ventriculares; 3) lateral esquerda (LE)/oblíqua posterior esquerda (OPE): estas incidências a 70° ou 45° contados a partir do ângulo que possibilita a melhor separação das cavidades ventriculares. Imagens adicionais podem ser obtidas, incluindo uma oblíqua anterior direita (OAD). Ao estresse: OAE de 30 a 45° ou a imagem de melhor separação dos ventrículos esquerdo e direito.

Processamento - Antes do processamento no computador as imagens adquiridas devem ser revistas em *display* cinematográfico (cine) para análise da estatística de contagens, qualidade da marcação das hemácias, sincronia adequada com o ECG e posicionamento cardíaco.

A análise visual detalhada deve ser efetuada na tela do computador para uma avaliação geral do tamanho e formato das cavidades, motilidade global e regional das paredes ventriculares e sincronia dos segmentos cardíacos nas diferentes fases do ciclo.

A área selecionada como região de interesse do VE,

geralmente no formato de meia lua, deve ser posicionada próxima ao ápice cardíaco, evitando a superposição de contagens do baço, vasos da base e outras câmaras cardíacas.

A ventriculografia radioisotópica gera uma curva de tempo x atividade, baseada na variação das contagens da câmara cardíaca selecionada, utilizando-se a projeção OAE. Esta curva, obtida a partir da delimitação da cavidade ventricular na imagem de sístole e de diástole final, representa uma curva volumétrica em seqüência temporal, da qual os volumes das cavidades e a fração de ejeção podem ser calculados. O número de contagens na cavidade é diretamente proporcional ao volume ventricular e representa fielmente o volume da câmara cardíaca em cada momento do ciclo cardíaco. Esse método não geométrico é a principal vantagem da ventriculografia radioisotópica, principalmente em pacientes coronarianos com defeitos funcionais segmentares ou em situações de remodelamento ventricular importante após infarto agudo do miocárdio (IAM).

A determinação dos limites das cavidades pode ser feita de forma automática ou manual. Na técnica automática, o computador escolhe o centro do ventrículo e a partir desse centro, que representa o maior número de contagens, calcula os limites ventriculares, determinando a imagem correspondente ao final da diástole e da sístole, utilizada para a quantificação. O método tem a maior reprodutibilidade inter e intra observador, mas nem sempre terá a melhor acurácia, pois estes limites, determinados automaticamente, devem sempre ser criticados pelo observador e aceitos se visualmente corretos.

Na técnica manual, o observador escolhe as imagens do final da diástole e da sístole e determina manualmente as regiões de interesse para cálculo da FEVE. Esse método pode ser um pouco menos reprodutível entre os observadores, mas é o que melhor se correlaciona com o cálculo de fração de ejeção do ventrículo esquerdo pela ventriculografia contrastada.

Técnicas nucleares para medida absoluta de volumes ventriculares, não utilizadas rotineiramente para fins clínicos, mas bem padronizadas para efeito de pesquisa, incluem a retirada de uma amostra de sangue periférico, com volume conhecido, estabelecendo uma correlação entre as contagens desta amostra e as contagens medidas no VE. Esta metodologia é mais complexa, não só pela necessidade de manipulação do sangue do paciente, mas também pela necessidade de corrigir-se os efeitos da atenuação dos raios gama pela parede torácica.

Cálculo da fração de ejeção - A fração de ejeção é calculada pela fórmula: contagens na imagem final de diástole - contagens na imagem de sístole x 100: dividido pelas contagens na imagem final de diástole

Os limites normais para o VE são: repouso - FEVE ≥ 45-50% (dependendo da padronização do laboratório ou serviço); estresse - no final do estresse a fração de ejeção de um ventrículo, com resposta inotrópica normal, deve apresentar um incremento de aproximadamente 5 pontos percentuais. Fatores que podem diminuir essa resposta normal fisiológica são: idade, sexo feminino, falta de condiciona-

mento físico (exercício insuficiente) e valores basais de fração de ejeção já bastante elevados. Para o VD, os limites normais são em repouso: $\geq 40-45\%$. A delimitação do ventrículo direito deve ser feita manualmente. A angiografia radioisotópica (técnica de primeira passagem), discutida mais adiante, é o método de escolha para avaliação funcional do ventrículo direito, porque, à separação anatômica, acrescenta-se a temporal dos ventrículos.

Parâmetros funcionais temporais - São passíveis de determinação a partir da imagem final de diástole em ordem temporal: tempo de contração isovolumétrica; tempo de ejeção ou esvaziamento ventricular; tempo de relaxamento isovolumétrico; tempo de enchimento rápido - considerado normal um tempo de 150-170ms. Esse tempo também pode ser analisado como unidade relativa, na forma de taxas de enchimento (*peak filling rate - PFR*), por exemplo em relação ao volume diastólico final por segundo (normal acima de 2,5 EDV/s); tempo de contração atrial e contribuição atrial para o enchimento ventricular.

Fração de ejeção regional do ventrículo esquerdo e análise segmentar de contratilidade - Na projeção OAE o ventrículo esquerdo é analisado em segmentos cuja fração de ejeção regional é determinada. No mínimo são analisados três segmentos: lateral, apical e septal. Em geral, a análise automática oferecida nos computadores modernos divide o ventrículo esquerdo em seis segmentos anatômicos.

Imagens funcionais - As imagens funcionais dependem de uma análise do mapa de cor, permitindo um maior contraste entre os diversos elementos e avaliação temporal/qualitativa da contração miocárdica: 1) volume sistólico (*stroke volume*): essa imagem gera um *display* positivo porque é obtida pela fórmula: imagem de diástole - imagem de sístole; 2) imagem paradoxal: gera resultados negativos e só é positiva em regiões de discinesia, sendo representada pela fórmula: imagem de sístole - imagem de diástole; 3) imagem de fração de ejeção regional: essa imagem é gerada pelo cálculo de FE pixel a pixel.

Análise de fase e amplitude - As imagens de fase e amplitude são obtidas através da análise matemática de Fourier aplicada a cada pixel. O pixel é o menor componente obtido pela imagem digital. Durante o ciclo cardíaco cada pixel é caracterizado pela sua própria curva de tempo x atividade, processo periódico analisado então por curvas sinusoidais na análise de Fourier. A análise temporal da contração ventricular gera as imagens de fase, nas quais os dois ventrículos apresentam-se em tempo diametralmente oposto aos átrios (oposição de fase). A representação espacial da contração se relaciona a uma seqüência completa de um ciclo cardíaco, no qual a diástole é considerada 0° e 360° e a sístole 180° . A imagem de fase aumenta a sensibilidade do observador para a percepção de discinesias ventriculares e dessincronismo, mostrando diferenças de função regional, importantes na doença coronariana e na avaliação de aneurismas ventriculares. Gera informações especiais na análise do padrão da condução ventricular, podendo também ser útil na identificação de bloqueios (dos ramos direito ou es-

querdo) ou vias alternativas de condução, como na síndrome de Wolff-Parkinson-White.

A imagem de amplitude mostra quantitativamente as mudanças espaciais das margens ventriculares na sístole e na diástole, representando a motilidade das paredes ventriculares.

Crítérios de interpretação - A ventriculografia radioisotópica avalia a função ventricular de forma não invasiva, simples, precisa e reprodutível. Por suas características técnicas próprias (principalmente de reprodutibilidade e bastante independência do operador), bem como por sua já longa e substancial contribuição para o entendimento diagnóstico e prognóstico na cardiopatia isquêmica, é considerada, por muitos, o padrão-ouro de avaliação numérica da função ventricular. Esta técnica permite a análise da morfologia cardíaca, da função ventricular sistólica e diastólica, do comportamento de todos esses parâmetros durante exercício físico ou intervenção farmacológica e pode ser repetida seqüencialmente para estudos de estresse ou ao longo do tempo na avaliação de um paciente.

Indicações clínicas principais - 1) Doença arterial coronariana (DAC): diagnóstico de isquemia, avaliação funcional pós IAM, diagnóstico de disfunção do VD pós IAM, avaliação de eficácia terapêutica, coadjuvante na indicação de revascularização miocárdica, coadjuvante na indicação de aneurismectomia, avaliação da viabilidade miocárdica por resposta inotrópica (dobutamina); 2) insuficiência cardíaca congestiva (ICC): diferenciar causas isquêmicas de não isquêmicas e definir componentes diastólico e sistólico; 3) reserva miocárdica com exercício nas valvopatias e miocardiopatias; 4) avaliação de cardiotoxicidade por quimioterápicos (doxurubicina); 5) avaliação de risco cirúrgico; 6) transplante cardíaco na avaliação de rejeição; 7) estratificação de risco e prognóstico pós IAM.

Angiografia radioisotópica

A angiografia radioisotópica é um método que estuda as câmaras cardíacas, separadamente, do ponto de vista temporal e anatômico. A seqüência rápida de imagens obtidas permite a análise das câmaras direitas, dos pulmões e das câmaras esquerdas na primeira passagem de um traçador nuclear. Permite também a determinação quantitativa do tempo de trânsito pulmonar e a detecção de comunicações intracavitárias. Inicialmente utilizada para explorar a possibilidade de medida do fluxo sanguíneo, através de um órgão, descrita na década de 20 por Blumgart, sua aplicação clínica para análise de função ventricular foi incrementada com o desenvolvimento tecnológico de equipamentos e de computadores, capazes de separar imagens com altas contagens adquiridas em frações diminutas de tempo. Esta técnica pode ser utilizada para estudos de repouso ou durante o estresse.

As imagens cardíacas podem ser adquiridas sincronizadas com o ECG, com cada ciclo cardíaco dividido em 16 a 32 imagens fracionadas somadas no tempo, de modo a reproduzir um único batimento cardíaco para cada câmara direita ou esquerda. Este tipo de estudo requer equipamentos

dedicados nos laboratórios. A técnica permite a análise de parâmetros funcionais cardíacos incluindo a determinação de fração de ejeção de ambos os ventrículos e a obtenção de imagens funcionais.

Informações obtidas - Repouso - fração de ejeção do ventrículo direito (VD), fração de ejeção do ventrículo esquerdo (VE), tempos das fases do ciclo cardíaco, tempo médio de trânsito pulmonar, presença e quantificação de fluxo por comunicações intracavitárias; exercício - associada a exercício isotônico ou estresse farmacológico pode avaliar a reserva miocárdica em pacientes coronarianos ou em portadores de valvopatias, e, nos estudos sincronizados com o ECG, é possível a análise de fase e amplitude para avaliação de assincronias e/ou dessincronias ventriculares.

Preparo do paciente - Idêntico à VR.

Instrumentação - Câmara de cintilação planar ou tomográfica de cristal único digital, com eletrônica adequada a receber um número alto de contagens (acima de 100.000 contagens por segundo, em intervalos de no máximo 0,25s). É crítica a sensibilidade do cristal para evitar saturação de contagens, o que representa a perda de eficiência nos picos de atividade máxima e deterioração da curva de tempo x atividade obtida.

A câmara deve estar acoplada a computador e equipamento de eletrocardiografia.

Colimador de furos paralelos de baixa energia e alta sensibilidade é a melhor escolha, sendo segunda opção o colimador de furos paralelos para propósito geral (LEAP/ GAP).

Para estudos sincronizados com ECG o equipamento ideal é a câmara de cintilação com detector multicristal, não utilizada em nosso meio.

Câmaras com detectores circulares de menor campo são mais facilmente ajustadas ao equipamento de exercício, bicicleta ou esteira ergométrica.

Radiofármaco: 1) ^{99m}Tc -DTPA (ácido dietilenotriamino-pentacético) - tem a vantagem de permitir até três injeções em projeções diferentes, relacionado a sua rápida eliminação pelo sistema urinário; 2) ^{99m}Tc -na forma de pertecnato, também permitindo até três injeções, mas com maior nível de radiação circulante; 3) ^{99m}Tc -hemácias, quando o objetivo é a continuação da avaliação através da ventriculografia radioisotópica. Neste caso só um estudo de primeira passagem é adquirido e as imagens de equilíbrio podem ser iniciadas cerca de 15min após a injeção do traçador. A marcação das hemácias *in vivo*, *in vivo/in vitro* e *in vitro* já foi discutida acima para o protocolo da VR; 4) ^{99m}Tc -Sestamibi ou outros radiofármacos marcados com ^{99m}Tc utilizados para a realização da cintilografia miocárdica de perfusão. Após o estudo de primeira passagem, realizado nas mesmas condições técnicas descritas, as imagens de perfusão podem ser adquiridas sem modificações no protocolo habitual que será discutido mais adiante.

Dose - Adultos - 740 a 1110MBq (20 a 30mCi) de traçadores utilizando ^{99m}Tc listados acima; crianças - 7,4 a 14,8MBq/kg (0,2 a 0,4mCi/kg) dose mínima de 74 a 148MBq (2 - 4 mCi); estresse - 555MBq (15 mCi) por injeção até um máximo de três injeções, pelo aumento da radiação circulante e degradação conseqüente das imagens adquiridas.

Usa-se a técnica de administração do radiofármaco em *bolus*, para simulação matemática da passagem de uma fonte puntiforme pelo órgão em estudo. O volume de traçador deve ser de no máximo 0,5ml e à injeção rápida do traçador deve ser seguida de uma injeção de soro fisiológico, aumentando assim a velocidade do *bolus*. O calibre e local da punção venosa também têm influência crítica na qualidade das informações obtidas. A qualidade da injeção é crítica para cálculo dos parâmetros quantitativos da função ventricular. Deve ser utilizada uma veia calibrosa antecubital mediana ou preferencialmente uma veia central (jugular e subclávia). A injeção pode também ser efetuada em artéria pulmonar ou no átrio direito, durante realização de procedimentos invasivos.

No caso de punção venosa antecubital (mais frequente), o paciente deve ser colocado em posição supina, em repouso, e deve ter o braço contralateral ao do posicionamento da câmara de cintilação aberto a 90°, levemente inclinado na direção cefálica e discretamente inclinado de cima para baixo, facilitando a velocidade do fluxo sanguíneo.

Aquisição - Não sincronizada com o ECG: são adquiridas imagens de 0,25s cada durante 1min em câmara de cintilação tecnicamente adequada para o alto nível de contagens radioativas obtido; sincronizadas com o ECG: os ciclos cardíacos são divididos em 16, 24 ou 32 frações por intervalo R-R. São analisados de três a oito ciclos por estudo. No repouso, adquirir com 40 a 50ms por imagem e, em exercício, com 20 a 30ms por imagem.

Usar matriz e zoom iguais à VR. Em relação ao tempo de aquisição, o repouso com 60s, e o estresse também com 60s por estudo.

Nas imagens de estresse é crítico evitar a movimentação do paciente. Uma fonte puntiforme pode ser colocada durante o estudo, indicando o esterno para monitorar a movimentação. O exercício em posição semissupina em bicicleta ergométrica é preferido na maioria dos serviços pela maior facilidade de posicionamento.

Posicionamento - Repouso e estresse em OAD, pois permite a melhor separação dos ventrículos, e na fase da câmara esquerda a melhor separação entre ventrículo esquerdo, aorta e átrio.

Processamento - Antes do processamento as imagens adquiridas devem ser revistas em *display* cinematográfico no computador (cine), para a análise da qualidade do estudo, sendo analisados a estatística das contagens e o posicionamento das câmaras cardíacas.

A análise visual detalhada deve ser efetuada na tela do computador para uma avaliação geral de tamanho e formato das cavidades, motilidade global das paredes ventriculares, velocidade do trânsito pulmonar e presença de comunicações intracavitárias. A análise das imagens seriadas permite a identificação temporal das câmaras direitas, esquerdas e aorta. Para o ventrículo direito não é necessária a subtração da radiação de fundo (*background* - BG). No entanto, para o ventrículo esquerdo há superposição discreta de atividade pulmonar.

A angiografia radioisotópica também gera uma curva de tempo x atividade, baseada na variação das contagens da câmara cardíaca selecionada. Ambos os ventrículos são analisados, separadamente, e com pouca superposição de outras estruturas. A seleção das fases direita e esquerda é feita pelo observador, e o computador, somando os ciclos cardíacos em cada fase, constrói imagens de diástole e de sístole para o ventrículo direito e esquerdo.

A determinação dos limites das cavidades é feita de forma manual, sendo escolhidas as imagens de sístole e de diástole de cada câmara, separadamente, para cálculo da fração de ejeção. O número de contagens na cavidade é diretamente proporcional ao volume ventricular. As contagens radioativas obtidas em cada pixel da imagem avaliam também a profundidade do ventrículo.

Cálculo da fração de ejeção - A fórmula e os valores de normalidade para ambos os ventrículos são os mesmos obtidos na VR.

A angiografia radioisotópica é o método de escolha para avaliação funcional do ventrículo direito, pela separação anatômica e temporal do ventrículo esquerdo.

Se o estudo de angiografia radioisotópica for adquirido sincronizado com o ECG, todos os parâmetros obtidos no estudo de equilíbrio podem ser avaliados nesse estudo, incluindo os tempos sistólicos e diastólicos e as imagens funcionais.

Tempo de trânsito pulmonar - O tempo de trânsito pulmonar médio é calculado como o tempo entre a chegada do traçador aos pulmões e a chegada às câmaras esquerdas. Esse tempo está alterado na hipertensão pulmonar primária e secundária, em portadores de valvopatias, e em pacientes com doença pulmonar obstrutiva crônica (DPOC). A alteração desse tempo diminui a velocidade de chegada do traçador às câmaras esquerdas e degrada a análise quantitativa da função do ventrículo esquerdo, o que representa uma limitação para o método.

Crítérios de interpretação - A angiografia radioisotópica permite a avaliação funcional das câmaras cardíacas separadamente, avaliando a contratilidade global e regional e determinando a fração de ejeção. Permite também a determinação do tempo de circulação pulmonar e da presença de comunicações intracavitárias de forma não invasiva, simples, precisa e reprodutível.

Pode ser repetida sequencialmente para estudos de estresse ou ao longo do tempo na avaliação de um paciente.

Indicações clínicas principais - Todas as referidas para a VR acrescidas da avaliação funcional do ventrículo direito e do tempo de trânsito pulmonar médio nos portadores de hipertensão pulmonar primária e secundária e detecção e quantificação das comunicações intracavitárias.

Limitações - Acesso às veias de grande calibre pode ser difícil em pacientes obesos ou que estão sendo submetidos à quimioterapia; disfunção de ventrículo direito, alargando muito o tempo de trânsito pulmonar médio.

Cintilografia miocárdica de perfusão (CMP) planar

Nos últimos anos a cintilografia planar do miocárdio foi amplamente substituída pela cintilografia com imagens tomográficas (SPECT, do inglês: *Single Photon Emission*

Computed Tomography), sendo a aquisição planar utilizada em apenas algumas situações incomuns, em que haja uma impossibilidade de aquisição tomográfica, o que pode ocorrer por inexistência de um equipamento tomográfico ou então por dificuldades relacionadas ao posicionamento de alguns paciente para a aquisição tomográfica.

Nas imagens planares, o miocárdio é visualizado como um todo, sendo analisado a partir de algumas poucas imagens torácicas. Essas imagens são obtidas em ângulos diferentes, geralmente totalizando um número de três, que incluem uma imagem anterior e duas imagens oblíquas. Nas imagens planares, defeitos extensos e acentuados podem ser visualizados, entretanto, alguns defeitos de tamanho pequeno e/ou com grau discreto de hipocaptção, podem não ser detectados.

Posicionamento do detector e do paciente nas imagens planares

- Na aquisição planar o posicionamento do detector em relação ao paciente é de grande importância e deve ser idêntico, tanto na aquisição das imagens de estresse quanto de repouso do mesmo paciente. As posições padrões são: supina anterior, OAE de 45° e OAE de 70°. Uma imagem lateral esquerda, posicionando o paciente em decúbito lateral direito, pode também ser adquirida, na tentativa de reduzir-se a atenuação dos raios gama produzida pelo diafragma e pelo tecido mamário, e para diferenciar-se defeitos associados a lesão em artéria descendente anterior ou ao seu ramo diagonal. A posição do coração, dentro do tórax, pode variar de um paciente para outro. Desta forma, o ângulo de 45° na OAE pode ser substituído por um outro ângulo, que corresponda à melhor projeção septal encontrada para aquele determinado indivíduo. As outras imagens, OAE 70° e lateral esquerda, devem também ser modificadas adequadamente, de acordo com o ajuste feito para a obtenção das demais imagens.

Aquisição das imagens planares - Sincronizando-se, cada ciclo cardíaco é dividido em 16 porções. A análise destas imagens em cine pode ser utilizada para a avaliação da motilidade e do espessamento das paredes ventriculares. Utilizando-se traçadores marcados com tecnécio-99m (^{99m}Tc), o tempo de aquisição de cada imagem deve ser de aproximadamente 5min, devendo ser aumentado para 8 a 10min, se a aquisição das imagens for sincronizada pelo ECG. Quando o traçador utilizado é o tálio-201 (²⁰¹Tl), a aquisição de cada imagem deve totalizar um tempo maior, geralmente em torno de 8min. Cada imagem planar do coração deve ter no mínimo 600.000 contagens, e preferencialmente 1.000.000 de contagens. Melhores estatísticas e melhor resolução de imagem são obtidas com um aumento na contagem. A tabela I resume os parâmetros geralmente utilizados para a aquisição de imagens planares.

Cintilografia miocárdica de perfusão com imagens tomográficas – (SPECT)

O abandono das imagens planares na rotina clínica deve-se ao avanço tecnológico, que permite hoje a análise de imagens tomográficas, quando o coração pode ser avaliado “em fatias”. A utilização de computadores modernos e

Tabela I - Aquisição de imagens planares do miocárdio		
	^{99m} Tc	Tálio-201
Colimador	alta resolução	baixa energia, média resolução
Zoom	1,2-1,5	1,2-1,5
Matriz	128 x 128	128 x 128
Energia/Janela	140 keV/20% centrada	72 KeV/30% centrada
Tempo	5 m	8 m
Contagem	1 milhão	1 milhão

velozes permite a divisão do miocárdio em cortes medindo alguns poucos milímetros. As imagens tomográficas são superiores às imagens planares, facilitando a separação de regiões vizinhas, melhorando a resolução de contraste e permitindo uma melhor detecção das diferenças nas concentrações de atividade no miocárdio. As imagens tomográficas (SPECT) permitem também que regiões isquêmicas, até mesmo de pequeno tamanho, sejam detectadas em meio a um tecido com concentração relativamente normal do traçador. Nestes últimos anos a cintilografia do miocárdio, usando imagens tomográficas, praticamente substituiu as imagens planares em quase todos os laboratórios nucleares, com algumas poucas exceções. Sistemas utilizando mais de um detector podem ser empregados, diminuindo o tempo de aquisição de cada exame. O número de câmaras de cintilação tomográfica no país é bastante elevado, permitindo o acesso a essa nova tecnologia em praticamente todas as grandes cidades brasileiras. As tabelas II, IIIA, IIIB e IV, descrevem esquematicamente, de forma generalizada, os parâmetros utilizados para a aquisição dessas imagens. Em nosso meio, os principais traçadores disponíveis para imagens do miocárdio incluem o tálio - 201 e os traçadores marcados com tecnécio, entre eles principalmente o ^{99m}Tc-sestamibi e o ^{99m}Tc-tetrofosmin. Por serem os traçadores mais utilizados, apresentamos a metodologia utilizada para a aquisição das imagens usando o ^{99m}Tc-sestamibi e o tálio-201.

As doses sugeridas na tabela II podem ser aumentadas, dependendo do peso corporal de cada paciente, podendo-se utilizar a escala sugerida abaixo:

Peso corporal	Protocolo de 2 dias	Protocolo de 1 dia
< 80 Kg	925 MBq (25 mCi)	370/1110 MBq (10/30 mCi)
80-100 Kg	1110 MBq (30 mCi)	444/1332 MBq (12/36 mCi)
100-120 Kg	1221 MBq (33 mCi)	481/1443 MBq (13/39 mCi)
120-140 Kg	1332 MBq (36 mCi)	518/1554 MBq (14/42 mCi)
> 140 Kg	1480 MBq (40 mCi)	555/1665 MBq (15/45 mCi)

Na realização do protocolo de dois dias, as imagens de estresse, ao invés de serem realizadas posteriormente podem também anteceder as imagens de repouso, mantendo-se basicamente os mesmos parâmetros de aquisição já citados, modificando-se apenas alguns parâmetros. Se imagens sincronizadas pelo ECG forem adquiridas, a qualidade das informações obtidas será dependente de uma boa estatística de contagem. Desta forma, será melhor se doses maiores forem utilizadas e, neste caso, pode optar-se por utilizar as imagens de repouso para a avaliação da função ventricular ao invés das imagens adquiridas após a injeção de estresse.

Tabela II - Aquisição tomográfica usando ^{99m} Tc- Sestamibi		
	Repouso	Exercício
Dose - protocolo 1 dia*	296 - 370 MBq (8-10 mCi*)	925 - 1110 MBq (25-30 mCi*)
Dose - protocolo 2 dias	925 - 1110 MBq (25-30 mCi)	925 - 1110 MBq (25-30 mCi)
Posição	Supina	Supina
Posição opcional	Prona	Prona
Intervalo após injeção	1-2 h	15 m-1 h
	Intervalo entre imagens	1 - 4 h
Janela de energia	20% simétrica	20% simétrica
Colimador	Baixa energia / Alta resolução	Baixa energia / Alta resolução
Órbita 180°	45 OAD - 45 OPE	45 OAD - 45 OPE
Tipo de órbita	Circular	Circular
Tipo de órbita opcional	Não circular	Não Circular
Tipo de aquisição	Contínua	Contínua
Tipo de aquisição opcional	Passo a passo	Passo a passo
Projeções	32 - 64	32 - 64
Matriz	64 x 64	64 x 64
Tempo/projeção	25 s	20 s

* A seqüência pode ser inversa, na dependência de algumas circunstâncias especiais.

Tabela IIIA - Aquisição tomográfica usando tálio-201		
	Estresse	Redistribuição/repouso
Dose	111 MBq (3,0 mCi) de tálio-201	Considerar reinjeção*
Posição	Supina	Supina
Posição opcional	Prona	Prona
Intervalos após estresse	10-15 m	4 h
Janela de energia	30% simétrica 70 keV 20% simétrica 167 keV	30% simétrica 70 keV 20% simétrica 167 keV
Colimador	Baixa energia/ Propósito geral	Baixa energia/ Propósito geral
Órbita 180°	45 OAD - 45 OPE	45 OAD - 45 OPE
Tipo de órbita	Circular	Circular
Tipo de órbita opcional	Não Circular	Não Circular
Tipo de aquisição	Contínua	Contínua
Tipo de aquisição opcional	Passo a passo	Passo a passo
Projeções	32	32
Matriz	64 x 64	64 x 64
Tempo/projeção	40 s	40 s

* Em estudos em que possam existir dúvidas referentes à viabilidade, pode-se reinjetar os pacientes e/ou obter imagens tardias de até 24h, conforme descrito.

Entretanto, preferencialmente, a avaliação da função ventricular deve ser realizada em ambas as imagens de estresse e repouso, principalmente no protocolo de 2 dias que utiliza a mesma dose do traçador. Este fato é importante para detecção de disfunção transitória do VE - disfunção imediatamente reversível, induzida pelo estresse isquêmico, ou mesmo, atordoamento miocárdico (*stunning*). É também importante enfatizar que nas situações em que as imagens de estresse antecedem as imagens de repouso, mesmo se as imagens de perfusão forem normais, ainda é importante a obtenção das imagens de repouso, pois a análise da função ventricular nestas duas situações pode demonstrar informações importantes, inclusive com possibilidade de detectar

	Estresse-redistribuição	Injeção em repouso
Dose	92.5 - 111 MBq (2.5 - 3.0 mCi)	92.5 - 111 MBq (2.5 - 3.0 mCi)
Intervalo para imagem do Estresse	5 - 10 m	10 - 15 m
Intervalo para imagem do repouso	3 - 4 h	3 - 4 h
Reinjeção	1.5 mCi	Não reinjetar
Imagem tardia	30 m - 4 h após reinjeção	24 h*

* Na aquisição de 24h, o tempo por projeção deve aumentar para 60s.

	Repouso	Exercício
Dose	92.5-111 MBq (2.5-3.0 mCi) de Tl-201	925-1110 MBq (25-30 mCi) - ^{99m} Tc
Posição	Supina	Supina
Posição opcional	Prona	Prona
Intervalos	15 m	15 m-1 h
Janela de energia	30% simétrica 70 keV 20% simétrica 167 keV	15% simétrica 140 keV
Colimador	Baixa energia Alta resolução	Baixa energia Alta resolução
Órbita 180°	45 OAD - 45 OPE	45 OAD - 45 OPE
Tipo de órbita	Circular	Circular
Tipo de órbita opcional	Não Circular	Não Circular
Tipo de aquisição	Contínua	Contínua
Tipo de aquisição opcional	Passo a passo	Passo a passo
Projeções	32 - 64	32 - 64
Matriz	64 x 64	64 x 64
Tempo/projeção	25 s	20 s

pacientes com distribuição homogênea do traçador devido à coronariopatia grave balanceada, mas que possivelmente podem ser identificadas por disfunção ventricular transitória. Além disto, apesar de ser um fenômeno raro, distribuições reversas podem ser encontradas, principalmente na utilização de tálio-201, quando defeitos isquêmicos aparecem de forma mais evidente nas imagens de repouso, principalmente em tecidos disfuncionais por isquemia crônica ou em pacientes com infarto agudo do miocárdio, que tiveram recanalização coronariana.

O protocolo preferencial para realização de imagens com radiofármacos marcado com tecnécio-99m (^{99m}Tc) é a aquisição das imagens de repouso antes das de exercício, e quando só uma aquisição vai ser sincronizada com o ECG, a escolha das imagens de estresse aumenta a sensibilidade para detectar alterações de motilidade regional de paredes, em decorrência do miocárdio disfuncionante nas imagens pós estresse.

Na detecção de viabilidade miocárdica, através da cintilografia com tálio-201 a adição de imagens tardias de 24h, técnica introduzida em 1988, evidenciou-se aumento na captação miocárdica (maior reversibilidade) em defeitos considerados "fixos", em relação às imagens obtidas com 4h. Na

determinação da frequência de redistribuição tardia, trabalho de Yang e cols. evidenciou 53% de redistribuição tardia em pacientes com defeitos fixos nas imagens de 4h, sendo 22% nos segmentos irreversíveis. Mesmo assim, os dados indicam que, embora as imagens tardias melhorem a identificação de miocárdio viável, continuam ainda a subestimar segmentos que melhoram após revascularização; mas, quando a redistribuição tardia mostra-se presente, representa com exatidão miocárdio isquêmico e viável. A técnica de reinjeção, proposta em 1990, baseia-se no princípio de que o fenômeno da redistribuição é afetado pela concentração sanguínea de ²⁰¹Tl. Com a finalidade de aumentar a concentração, uma dose adicional é injetada após o tempo convencional da redistribuição, sensibilizando a abordagem de viabilidade miocárdica. Nos pacientes com doença multiarterial ou lesão troncular esquerda e disfunção ventricular conhecidas, impedidos clinicamente de realizar provas provocativas de isquemia ou nos quais interessa apenas detecção de viabilidade, e não isquemia indutível, pode-se realizar a seqüência repouso-redistribuição que elimina a fase de estresse.

Em relação aos agentes de perfusão marcados com ^{99m}Tc, na avaliação da viabilidade do miocárdio, não há consenso estabelecido quanto à sua acurácia. Há evidências de perda de sensibilidade, relativamente ao tálio-201, mas alguns trabalhos evidenciam captação semelhante de ²⁰¹Tl e ^{99m}Tc-sestamibi (avaliação quantitativa) em pacientes com angina instável e disfunção ventricular. Apresenta também bom valor preditivo para a melhora na contratilidade das paredes ventriculares após revascularização, similar ao ²⁰¹Tl. Tem sido demonstrado que a utilização de nitroglicerina sublingual (0,4mg), aproximadamente 2min antes da injeção de tálio ou sestamibi, em repouso, pode aumentar a sensibilidade na pesquisa de miocárdio viável.

O estudo de viabilidade pelo ^{99m}Tc-teboroxime não encontra suporte clínico até o momento. Acumula-se no miocárdio quatro vezes mais que ²⁰¹Tl e sestamibi, permitindo avaliação adequada do fluxo. Não permanece retida dentro da célula, sendo levada rapidamente para o meio extracelular, proporcionalmente ao fluxo sanguíneo regional. Mesmo assim, sugere-se também menor capacidade de estimar viabilidade, comparada ao ²⁰¹Tl.

O protocolo com dois isótopos (tab. IV) representa uma alternativa para as duas fases do estudo serem obtidas de modo mais rápido, uma vez que se realiza uma imagem de repouso imediatamente após a administração de ²⁰¹Tl e, logo em seguida, a fase de estresse após a administração do ^{99m}Tc-sestamibi. Esse tipo de estudo possibilita, ainda, a realização de uma imagem de redistribuição do ²⁰¹Tl entre a fase de repouso e esforço, permitindo avaliar a presença de miocárdio viável com maior rapidez, se necessário.

Detalhes metodológicos dos protocolos de aquisição

Dose - Nas tabelas II a IV, podem ser encontradas as recomendações das doses geralmente administradas de ^{99m}Tc -

sestamibi e tálio-201, que são os traçadores utilizados com maior frequência, tanto em repouso como em estresse. Para pacientes > 80kg as doses podem também ser aumentadas da seguinte forma: 0.04 mCi/Kg para ^{201}Tl e 0.31 mCi/kg para $^{99\text{m}}\text{Tc}$.

Posição - A utilizada, rotineiramente, para estudos tomográficos cardíacos é a supina. Imagens adicionais na posição prona, em algumas situações especiais, podem também ser úteis. Em relação à posição supina, a contagem na parede inferior pode aumentar na posição prona, às vezes auxiliando na diferenciação entre artefatos e isquemia. A posição prona não deve ser utilizada de rotina em todos os pacientes, pois nesta posição além do detector estar a uma distância maior do coração do paciente, a própria mesa de estudo pode promover atenuação parcial dos raios gama provenientes da região ântero-septal, podendo também resultar em artefatos nesta outra região.

Intervalo entre injeção e imagem - As tabelas II a IV, contém recomendações sobre os intervalos mais utilizados na rotina clínica para obtenção de imagens de boa qualidade.

Intervalo entre imagem de estresse e repouso - No protocolo de um dia, utilizando-se $^{99\text{m}}\text{Tc}$ -sestamibi, as imagens de repouso podem ser adquiridas antes ou após a imagem de estresse. Sugere-se um intervalo entre uma e outra imagem de 1 - 4h. É preferível a imagem de repouso ser adquirida primeiro, com cerca de um terço da dose calculada para o estresse. Além disso o estudo sincronizado com o ECG sensibiliza a detecção de isquemia, pela possibilidade de alterações de contratilidade regional pelo miocárdio atordado.

Janela de energia - As recomendações sobre o tamanho das janelas de energia, são gerais, podendo ser utilizadas para a aquisição de imagens de boa qualidade na maioria dos sistemas produzidos por diferentes fabricantes. Entretanto, este parâmetro pode ter alguma variação de um sistema para outro, sendo que a janela pode ser reduzida para alguns sistemas com resolução energética maior, por vezes diminuindo, um pouco, os efeitos do espalhamento compton. O estreitamento da janela, algumas vezes, pode melhorar ainda mais a resolução das imagens adquiridas.

Colimador - De furos paralelos é o mais utilizado para estudos tomográficos do miocárdio. Duas categorias são utilizadas: o de baixa energia/propósito geral, utilizado para estudos com tálio - 201 e o colimador de baixa energia/alta resolução, utilizado para estudos com $^{99\text{m}}\text{Tc}$. O uso do colimador de alta resolução, requer que sejam utilizados traçadores com uma alta taxa de contagem, como é o caso do $^{99\text{m}}\text{Tc}$ -sestamibi, em doses mais altas. Este fato deve-se à menor sensibilidade deste tipo de colimador, relacionada à forma de construção dos furos paralelos e também à espessura maior dos septos de chumbo. O colimador de alta resolução, não é o mais indicado para estudos com tálio-201, devido à baixa estatística de contagem deste traçador. Entretanto, este colimador tem sido utilizado por alguns laboratórios para imagens de tálio-201, prolongando-se o tempo de aquisição e resultando em qualidade de imagens aceitáveis.

Órbita - De 180° tem sido a mais utilizada para a aquisição de estudos tomográficos cardíacos, com uma resolução melhor e menor incidência de artefatos, comparada à órbita de 360°, que

é utilizada para estudos tomográficos de outros órgãos. A escolha da órbita de 180° é relevante para ambos $^{99\text{m}}\text{Tc}$ e ^{201}Tl , mas é particularmente importante quando o ^{201}Tl é usado, pois a baixa energia do tálio-201 (72 keV) aumenta a atenuação da radiação pelas estruturas anatômicas posteriores do tórax quando uma aquisição de 360° é realizada.

Tipo de órbita - A circular é o padrão utilizado na rotina clínica. A resolução espacial será melhor quanto mais próximo o detector estiver do coração do paciente. Desta forma uma alternativa, envolvendo uma órbita não circular (elíptica por exemplo), pode ser utilizada. A maior preocupação na utilização da órbita não circular é que em alguns sistemas, principalmente os que utilizam colimadores mais antigos, pode não haver uma correção perfeita das variações de resolução ocorridas devido às imagens angulares adquiridas em distâncias diferentes do coração. Este fato pode contribuir algumas vezes para a produção de artefatos.

Tamanho do pixel - Os protocolos propostos para tomografia utilizando uma matriz 64 x 64, especificam um tamanho de pixel de 6,4±0,2mm. Este tamanho oferece uma resolução de imagem adequada para a interpretação das imagens tomográficas.

Tipo de aquisição - A tomográfica mais utilizada envolve o método passo a passo. Neste método o detector em movimento para em ângulos pré determinados adquirindo um total de 32 a 64 projeções, numa órbita de 180°. Outro tipo de aquisição é a contínua, permitindo uma aquisição sem interrupções, enquanto o detector percorre sua órbita ao redor do paciente. Esse tipo de aquisição oferece algumas vantagens, incluindo a ausência do tempo morto necessário para a mudança de posição do detector, um aumento da sensibilidade na detecção dos raios gama e, conseqüentemente, um aumento na estatística de contagem do estudo, podendo ocorrer uma discreta perda da resolução espacial, devido ao movimento contínuo do detector ao redor do paciente. O resultado final, em geral, é de imagens melhores na aquisição contínua.

Número de projeções - A acurácia da reconstrução tomográfica pode ser aumentada com um incremento do número de projeções, que depende também da resolução do sistema utilizado para a imagem de determinado traçador. Por exemplo, um estudo com tálio-201, radioisótopo de baixa energia, realizado com um colimador de propósito geral, é um estudo com baixa resolução e, neste caso, 32 projeções em 180°, são o suficiente. Em estudo de alta resolução, como é o caso do $^{99\text{m}}\text{Tc}$ -sestamibi, realizado com um colimador de alta resolução, podem ser adquiridas imagens em 64 projeções, obtendo-se a melhor resolução possível com a utilização deste tipo de traçador.

Matriz - O padrão utilizado é a de 64 x 64 pixels. Uma matrix de 128 x 128 pixels pode aumentar o contraste nas diferentes regiões do miocárdio, mas utiliza uma quantidade de memória muito maior para armazenamento das imagens, não justificando sua utilização rotineira.

Tempo/projeção - As tabelas II a IV apresentam recomendações sobre os tempos rotineiramente utilizados para obtenção de imagens de boa qualidade.

Múltiplos detectores - As imagens cardíacas podem ser obtidas utilizando-se sistemas com múltiplos detectores, permitindo a aquisição das imagens em diferentes projeções simultaneamente, reduzindo desta forma o tempo total de aquisição de cada estudo.

Correção de atenuação - Os raios gama emitidos pelos traçadores, podem sofrer atenuação significativa em tecidos do próprio paciente, o que ocorre, notadamente no diafragma e em mamas volumosas, podendo, infelizmente, resultar no aparecimento de alguns artefatos nas imagens finais reconstruídas. Diversos sistemas têm sido equipados com acessórios e programas destinados à correção de atenuação, entretanto esses sistemas ainda apresentam imperfeições e a experiência clínica, encontra-se ainda em fase inicial. Mais dados serão necessários para verificar o impacto desta metodologia na qualidade dos exames, quando esta é aplicada na rotina diária. Na prática clínica, a aquisição de imagens tomográficas sincronizadas com o ECG diminui significativamente os falso-positivos causados pela atenuação diafragmática, no sexo masculino, ou das mamas, no sexo feminino. A análise da motilidade das paredes inferior e anterior, respectivamente, permitem reconhecer o artefato causado por atenuação, aumentando a especificidade do exame.

Cintilografia miocárdica de perfusão com imagens tomográficas sincronizadas pelo ECG (Gated-SPECT)

As imagens cardíacas podem ser adquiridas de forma sincronizada com o ECG do paciente, permitindo a análise da função ventricular adicionalmente e de forma simultânea à análise da perfusão miocárdica. Estas informações adicionais têm um valor diagnóstico e prognóstico muito importante. O avanço tecnológico que permitiu a análise adicional da função ventricular tem contribuído de maneira significativa na rotina clínica, permitindo um diagnóstico e uma avaliação prognóstica mais precisa, aumentando também a especificidade de alguns achados do estudo de perfusão.

Em situações em que haja dúvida, entre um defeito perfusional persistente e um artefato por atenuação mamária ou diafragmática, a análise da motilidade e do espessamento das paredes ventriculares pode contribuir na diferenciação destas duas causas. Quando a hipocêntricação se deve a um artefato, a motilidade dessa parede é normal, assim como também o espessamento sistólico.

Os valores de fração de ejeção do ventrículo esquerdo (FEVE) aceitos como normais, variam, dependendo da técnica e metodologia empregada. Com a utilização da técnica Gated-SPECT este valor é $> 50\%$. Devido a aspectos específicos relacionados à metodologia utilizada para cálculo da FE com esta técnica, os valores encontrados para indivíduos de pequeno tamanho, com cavidades ventriculares pequenas (principalmente mulheres), podem estar superestimados, e, não são raros, valores de FE $> 80\%$ nestes casos. Há estudos demonstrando que os valores da FE e do volume ventricular obtidos com o Gated-SPECT podem ser utilizados para estratificação prognóstica, e que valores da FE $<$

45% e volumes sistólicos finais $> 70\text{ml}$, são indicadores de um risco aumentado para morte cardíaca. A análise pelo Gated-SPECT pode ser realizada tanto em repouso quanto após o estresse e, preferencialmente, em ambos, pois disfunções transitórias do ventrículo esquerdo, induzidas pelo próprio exercício físico ou estresse farmacológico, podem ser detectadas. Esta é uma informação valiosa do ponto de vista diagnóstico e prognóstico.

Parâmetros de aquisição sincronizada - Um dos mais importantes determinantes da qualidade final do estudo tomográfico sincronizado provém do sinal eletrocardiográfico. Este sinal deve ser livre de ruídos e deve originar-se de um ritmo regular do coração. Durante a aquisição, o monitor que demonstra o ritmo deve ser observado para a ocorrência de arritmias. O computador pode ainda fornecer informações sobre o número de batimentos aceitos e rejeitados durante a aquisição de cada imagem. Finalmente, o formato da curva de volume, originada após o processamento das imagens, pode fornecer indicativos sobre a qualidade da sincronização, indicando eventuais alterações do ritmo que podem ter ocorrido durante a aquisição.

Cada ciclo cardíaco pode ser dividido em 8 ou 16 porções abrangendo a sístole e a diástole ventricular. Um número maior de divisões obtidas durante o ciclo cardíaco seria desejável, de forma semelhante ao que é padrão na VR de equilíbrio. Entretanto, no caso do estudo da perfusão miocárdica a baixa estatística de contagem pode ser um fator limitante. A divisão do ciclo cardíaco em 8 ao invés de 16 porções pode resultar em frações de ejeção cerca de 3 a 4% menores do que o observado com um número maior de divisões de cada ciclo.

A determinação do intervalo R-R, para aquisição de imagens tomográficas sincronizadas, pode ser estabelecida de forma fixa ou variável. Na forma fixa, com o auxílio do computador, pode-se determinar o intervalo R-R médio do paciente naquele dado momento e então fixá-lo para a aquisição. No modo variável, o computador monitora as mudanças do intervalo R-R e promove um ajuste automático para obtenção da mesma contagem em todos os ciclos adquiridos. Ainda, uma janela de aceitação pode ser usada, excluindo-se os batimentos com variações muito grandes, a partir da média do intervalo R-R. A janela utilizada comumente é a de 20%, mas pode variar, sendo que alguns laboratórios podem utilizar janelas de até 100% do intervalo R-R. Nos casos de ocorrência de batimentos prematuros, alguns sistemas permitem a exclusão de um ou mais batimentos subsequentes ao batimento precoce, até que o intervalo R-R volte ao seu tempo normal.

Arritmias cardíacas - Suas presenças dificultam a aquisição das imagens sincronizadas pelo ECG, podendo influenciar de forma significativa nos resultados obtidos para a fração de ejeção, podendo inclusive produzir artefatos nas imagens de perfusão miocárdica. Portanto, em pacientes com arritmias cardíacas, principalmente do tipo fibrilação atrial, e nos casos de batimentos prematuros frequentes (um batimento prematuro para cada seis batimentos nor-

mais), as imagens devem ser adquiridas de forma não sincronizada pelo ECG, para evitar a ocorrência de artefatos. Pacientes com taquicardia, desde que seja com uma frequência constante e que tolerem o exame, podem ter suas imagens sincronizadas.

Apresentação das imagens - Imagens do eixo curto, vertical e horizontal devem ser avaliadas, sendo que um corte no meio do VE ou então múltiplos cortes ao longo do coração em cada um dos eixos, podem ser utilizados. Múltiplos cortes tornam a avaliação da função ventricular mais completa. As imagens em cada um dos eixos devem ser normalizadas, permitindo a avaliação das mudanças na densidade da contagem entre a sístole e a diástole, representando o espessamento da parede ventricular. O uso de programas destinados a delinear as margens epicárdicas e endocárdicas em sístole e em diástole permite o cálculo dos volumes ventriculares e da FEVE. A apresentação das imagens em cine permite a análise da motilidade das diversas paredes ventriculares e do espessamento sistólico.

Pesquisa de necrose/infarto agudo

A reperfusão precoce do miocárdio continua sendo a forma ideal de preservar a função ventricular e assegurar sobrevida a pacientes apresentando-se com IAM. Em geral, a suspeita clínica do infarto pode ser confirmada com base no eletrocardiograma de 12 derivações e nas enzimas cardíacas dosadas no sangue. Em algumas situações especiais, o diagnóstico do IAM pode ser dificultado por distúrbios de repolarização previamente existentes, ou pela ocorrência recente de manipulação externa ou interna do coração (ressuscitação/cirurgia cardíaca). Nesses casos, a imagem no laboratório de cardiologia nuclear, utilizando o ^{99m}Tc -pirofosfato como traçador, pode ser útil. O ^{99m}Tc -pirofosfato marca a necrose miocárdica, concentrando-se tardiamente nas regiões comprometidas pelo infarto agudo. Como parte do processo evolutivo do infarto, ocorre grande influxo de cálcio para o espaço intracelular. A concentração do ^{99m}Tc -pirofosfato no miocárdio acompanha esta elevação do cálcio, apresentando um pico máximo de captação por volta de 48-72h após o evento agudo. Com o advento da terapia de reperfusão com trombolíticos observou-se que as imagens com ^{99m}Tc -pirofosfato tendem a superestimar o tamanho da área necrótica. As imagens planares do tórax, nas projeções anterior, OAE a 45° e lateral esquerda podem ser obtidas 2h após a injeção venosa de 740 MBq (20 mCi) de ^{99m}Tc -pirofosfato. A aplicação clínica deste tipo de exame reduziu-se muito, recentemente, conforme outros métodos de diagnóstico do infarto agudo se impuseram como mais disponíveis e precisos. Anticorpos direcionados à miosina e marcados com índio-111 (^{111}In -antimiosina) podem ser utilizados para detecção de injúria irreversível do miocárdio, entretanto há limitações à sua utilização, não só relacionadas à pouca disponibilidade mas também à necessidade de aguardar-se de 24 a 48h para a obtenção de imagens de qualidade adequadas. Também a utilização de outros traçadores mais disponíveis e flexíveis, como o tálio-201 e ^{99m}Tc -sestamibi, têm

contribuído para a definição de áreas hipocaptantes, não apenas para localização de áreas infartadas mas também na quantificação da viabilidade miocárdica remanescente. Entretanto, as áreas hipocaptantes identificadas por esses traçadores não podem diferenciar um infarto do miocárdio recente de um antigo, e também não são totalmente sensíveis na definição de tecido viável. Essa limitação é particularmente importante no contexto do atordoamento do miocárdio, que geralmente se segue a um evento agudo (artéria recanalizada, mas miocárdio ainda sem contração, temporariamente).

Continuam as investigações para o desenvolvimento de radiofármaco apropriado, que possibilite diagnóstico rápido, específico e preciso da existência, localização e extensão do infarto do miocárdio. O ^{99m}Tc -glucarato (quimicamente um açúcar), é potencialmente promissor nesse sentido.

Tomografia por emissão de pósitrons

A PET, do inglês *Positron Emission Tomography* ou tomografia por emissão de pósitrons, tem sido amplamente utilizado em diversos países, não só no campo da cardiologia mas também na oncologia e neurologia. No Brasil, até o presente momento, há limitações para o desenvolvimento desta tecnologia, devido à dificuldade de produção dos traçadores. Para essa produção, são utilizados aceleradores de partículas do tipo ciclotron, que geram principalmente traçadores de meia vida bastante reduzida. A meia vida física curta dificulta a distribuição, transporte e comercialização destes traçadores.

Uma exceção é a fluordesoxiglicose (18-FDG), com uma vida relativamente mais longa (110min), discutida com mais detalhes a seguir.

Outro aspecto interessante refere-se aos equipamentos empregados para a aquisição das imagens desses traçadores. Há equipamentos que são dedicados exclusivamente às imagens de traçadores emissores de pósitrons, que podem ser chamados de específicos para PET.

Nesta última década, surgiram novos sistemas híbridos, que são gama câmaras modificadas eletrônica e mecanicamente, para permitir a aquisição dos raios gama de ultra alta energia (511 Kev), resultantes dos traçadores emissores de pósitrons. Estes novos equipamentos permitem que sejam adquiridas imagens do 18-FDG, sem a obrigatoriedade da utilização do sistema específico para PET. Esses sistemas podem ser basicamente de dois tipos diferentes, equipados ou não com colimadores especiais para ultra alta energia. No caso dos sistemas que não usam colimadores, as imagens adquiridas utilizam circuitos de coincidência, usufruindo de um aspecto peculiar do decaimento dos radioisótopos com emissão de pósitrons que é a emissão de dois raios gama em direções exatamente opostas. No caso dos sistemas que utilizam colimadores, a aquisição da imagem é simplificada, e os raios gamas emitidos simultaneamente em direções opostas são tratados como se fossem emissões simples (*single photon emission*) e não em coincidência. Apesar destes sistemas equipados com colimadores serem menos

sensíveis, em termos de contagem estatística, apresentam uma característica interessante que é a possibilidade de fazer imagens simultâneas de outros traçadores como, por exemplo, a possibilidade de se combinar o ^{99m}Tc -sestamibi e o 18-FDG, avaliando-se concomitantemente a perfusão e o metabolismo miocárdico. A grande quantidade de chumbo desses colimadores é a responsável pela diminuição da sensibilidade na detecção dos raios gama, fato que não ocorre nos sistemas específicos para PET.

Estes equipamentos alternativos para imagem dos raios gama de ultra alta energia, são disponíveis no Brasil e têm sido utilizados para realização das imagens do 18-FDG na pesquisa de miocárdio hibernante. No caso de gama câmaras híbridas, que utilizam circuito de coincidência, a ausência de colimadores permite uma estatística de contagem muito maior, aumentando a sensibilidade do sistema. Entretanto, o efeito da atenuação nos raios gama emitidos simultaneamente é muito maior, pois estes têm que atravessar todo o corpo do paciente para atingir os detectores posicionados em direções opostas. Essa tecnologia torna essencial a correção de atenuação para esses sistemas, na tentativa de reduzir a ocorrência de artefatos, tecnologia essa em contínuo aperfeiçoamento ainda nos dias de hoje.

Conforme sua utilização clássica, a PET permite estudar, de forma quantitativa, além da viabilidade miocárdica, também a perfusão regional. Os traçadores de fluxo mais utilizados, na rotina, são a amônia (N-13) e o rubídio (Rb-82), mas a água, marcada com oxigênio-15, também pode ser utilizada. Diferentemente das câmaras de cintilação comuns, a PET possui alguns recursos especiais. A correção de atenuação é essencial e rotineira nestes sistemas. Além disso, a coleta simultânea de uma amostra referencial de sangue arterial ou então de um sangue venoso "arterializado" no braço (utilizando técnicas de aquecimento local e vasodilatação) é requerida para mensuração direta do fluxo sanguíneo miocárdico absoluto em ml/g/min.

Por se tratar de um estudo que tem se tornado rotina em diversos centros no Brasil, aonde câmaras de cintilação híbridas estão disponíveis, daremos maiores detalhes sobre o metabolismo miocárdico e a utilização do 18-FDG.

O miocárdio utiliza, durante a maior parte do tempo, ácidos graxos livres, como sua principal fonte de energia na produção de ATP. Em situações especiais, em que o substrato carboidrato torna-se abundante, os níveis de insulina endógena do paciente elevam-se, promovendo diminuição da lipólise e aumento no fluxo de glicose para o espaço intracelular, inclusive no miócito cardíaco, facilitando a utilização de glicose como substrato energético, o que ocorre, por exemplo, em período pós prandial. Uma outra situação em que o miocárdio utiliza preferencialmente a glicose é a de isquemia crônica do miocárdio, em que a oferta de oxigênio é baixa e o coração pode usar o início da via glicolítica (anaeróbica) para a produção de ATP. Sendo o FDG um carboidrato, análogo da glicose, a captação deste traçador ocorre da mesma forma em que ocorre, fisiologicamente, a captação de glicose. Na pesquisa de miocárdio hibernante, quando 18-FDG é injetado em jejum, poderá ser observado um acúmulo do traçador nas áreas de isquemia crônica.

Um outra forma de estimular a captação deste traçador é fornecer glicose ao paciente, por via oral ou endovenosa, fazendo com que o miocárdio, como um todo, isquêmico e não isquêmico utilize a glicose e permita a captação do FDG.

Protocolo oral - Uma dose de 50g de glicose é administrada por via oral. A glicemia do paciente é monitorada em intervalos de 15min. Espera-se obter um pico de glicemia em torno de 175 - 200mg/dl. Continua-se o monitoramento até que seja observado um declínio nos níveis de glicemia, representando a liberação e a ação de insulina endógena do paciente. O 18-FDG, em dose de 185 - 370MBq (5-10mCi), é injetado quando a glicemia atinge níveis descendentes em torno de 120-130mg/dl. A dose de 185MBq (5mCi) normalmente é usada em câmaras híbridas que utilizam circuitos de coincidência (sem colimadores) e com alta sensibilidade na contagem. Dose mais elevada, 370MBq (10mCi), pode ser utilizada em sistemas que envolvam a presença de colimador de ultra alta energia, devido à diminuição na sensibilidade (contagem) promovida por estes colimadores.

Protocolo endovenoso - Clamp euglicêmico hiperinsulinêmico: glicose e insulina são administradas via endovenosa, mantendo-se um nível alto de insulina circulante e suficiente para manter o paciente euglicêmico durante o estudo. A monitorização freqüente da glicemia é essencial pela possibilidade de hipoglicemia durante a infusão da solução. Utilizando-se este protocolo, o 18-FDG pode ser injetado 20min após o início da infusão, a qual deve ser mantida por 30min para que ocorra uma captação adequada do traçador pelo miocárdio. O nível alto de insulina, administrada de forma exógena, facilita o transporte do 18-FDG para o espaço intracelular. As melhores imagens miocárdicas têm sido obtidas com a utilização deste protocolo endovenoso. Pacientes diabéticos podem necessitar de doses maiores de insulina e em alguns casos as imagens podem ter qualidade subótima.

Aquisição das imagens - Os parâmetros de aquisição das imagens dependerão do tipo de sistema utilizado, envolvendo ou não colimador ou circuito de coincidência. A janela de energia deve ser centrada no fotopico do flúor-18 que é de 511 KeV. Conforme já mencionado, os sistemas que utilizam colimadores permitem a realização de protocolos que possibilitam a aquisição simultânea de imagens de perfusão (usando ^{99m}Tc -sestamibi) e imagens metabólicas do 18-FDG, utilizando simultaneamente tanto o fotopico do ^{99m}Tc (140 KeV) quanto o do flúor-18 (511KeV).

Interpretação das imagens de perfusão miocárdica

Análise qualitativa - Os diferentes padrões de captação e retenção dos radiofármacos permitem a diferenciação de tecidos normais, isquêmicos e fibróticos. O miocárdio normal apresenta captação semelhante nas duas fases, estresse e repouso/redistribuição, o miocárdio isquêmico apresenta hipocaptação relativa nas imagens de estresse e captação normal nas de repouso/redistribuição. O tecido fibrótico, por sua vez, apresenta hipocaptação relativa nas

duas fases do estudo. Se o tecido fibrótico coexistir com miocárdio isquêmico mas viável, observar-se-á hipocaptção relativa na fase de estresse com melhora parcial na fase de repouso/redistribuição (tab. V). Para a pesquisa de miocárdio viável com tálcio-201, às vezes é necessário acrescentar uma outra fase, a redistribuição tardia ou a da reinjeção, e se interpreta da mesma forma.

A interpretação para fins clínicos das imagens em cardiologia nuclear baseava-se, até recentemente, na análise subjetiva, dependendo exclusivamente da experiência do médico. Com o aperfeiçoamento tecnológico, como o desenvolvimento de programas de correção de atenuação e de movimentação do paciente durante a aquisição das imagens minimizando a ocorrência de artefatos, possibilitou-se a obtenção de informações semi-quantitativas e quantitativas, não só de perfusão como também de função ventricular, os dados obtidos tornaram-se mais consistentes, diminuindo a ocorrência de resultados falso-positivos.

Análise visual semi-quantitativa - Objetivando à padronização da análise segmentar do miocárdio do ventrículo esquerdo e a menor subjetividade na interpretação, desenvolveu-se recentemente um sistema de escores para 17 (fig. 1) ou 20 segmentos (fig. 2), que consideram três cortes no eixo menor (próximo ao ápice, em meio da cavidade - entre o ápice e o óstio aórtico - e próximo à base), e um corte no eixo maior vertical, também no meio da cavidade do ventrículo esquerdo.

O escore adotado, sugerido pelo computador e que pode ser aceito ou redefinido, considera uma escala numérica: 0 = normal; 1 = tênue ou discreta hipocaptção do radiofármaco; 2 = moderada hipocaptção; 3 = acentuada hipocaptção; 4 = ausência de captação do radiofármaco.

Habitualmente, os escores 3 ou 4 associam-se à estenose coronariana > 90%. Portanto, quanto maior for o número de segmentos acometidos, maior a extensão do processo e quanto maior a soma dos escores, maior a gravidade, com inquestionável valor prognóstico em portadores de doença arterial coronariana. Calcula-se o somatório dos valores atribuídos a cada segmento, representativo da fase de estresse e denominada *SSS* (*summed stress score*), repetida na fase basal ou de redistribuição, recebendo o nome de *SRS* (*summed rest/redistribution score*). A diferença entre o *SSS* e o *SRS* mede o grau de reversibilidade ou de hipocaptção tran-

sitória, chamada de *SDS* (*summed difference score*). Poder-se-ia dizer que a soma dos escores está para a perfusão assim como o cálculo da fração de ejeção está para a função ventricular, estando implícito que o *SSS* derivado do estudo de perfusão durante a fase de estresse é análogo à fração de ejeção obtida no pico do exercício. Segundo Hachamovitch e cols., valores numéricos de *SSS* < 4 são considerados normais, entre 4 e 8 discretamente anormais, entre 9 e 13 moderadamente anormais e > 13 francamente anormais. Ressalta-se que valores de *SSS* < 4, não necessariamente zero, são entendidos como normais, pois existem regiões do miocárdio que evidenciam menor concentração do radiofármaco *per se*, conseqüentemente, podem ter valor atribuído diferente de zero.

Análise quantitativa - Mapas polares: são reconstruções bidimensionais (ou tridimensionais, menos freqüentemente) do ventrículo esquerdo, elaboradas inicialmente com o propósito de englobar, em apenas uma imagem, a distribuição relativa do radiofármaco por todo o coração. São apresentados sob forma circular, assemelhando-se a um alvo, recebendo também a denominação de *Bull's Eye*. A captação do radiofármaco, representativa da perfusão, é demonstrada por uma escala de cores, sendo que o ápice do ventrículo esquerdo ocupa o centro do "alvo" e a periferia do círculo a base do coração (fig. 3).

A compreensão da imagem se torna clara quando visibilizamos o ápice do coração comprimido em direção à base, tornando um órgão tridimensional em uma figura de duas dimensões, representada nos eixos x e y. Os programas que permitem reconstruir tais imagens possibilitam a quantificação percentual da área hipocaptante, quando são comparadas imagens de um banco de dados de indivíduos normais do mesmo sexo e idade. Os defeitos de perfusão podem também ser quantificados pelo número de pixels de determinada região e, os desvios padrão existentes, de afastamento em relação às áreas de perfusão normal. Este tipo de análise presta-se também à avaliação evolutiva devido à sua reprodutibilidade, porém, não invalida a análise visual realizada por profissional experiente, que pode distinguir artefatos técnicos em determinado procedimento. Podemos também obter mapas polares com parâmetros relativos à função ventricular, tais como motilidade das paredes ventriculares e espessamento sistólico (fig. 4).

Esses métodos de análises quantitativos, servem como complementação para auxílio na análise visual qualitativa ou semi-quantitativa.

Avaliação da função ventricular com agentes de perfusão - De maneira análoga à descrita no estudo de perfusão, a análise segmentar contrátil do ventrículo esquerdo emprega escores de motilidade e espessamento sistólico para cada segmento (tab. VI), considerando-se a divisão em 17 ou 20 segmentos, visibilizados nos cortes em eixo menor (regiões distal, meio da cavidade e proximal) e eixo maior vertical (regiões ântero-apical e ínfero-apical). Valores numéricos são atribuídos.

A análise da motilidade das paredes do ventrículo esquerdo é feita diretamente no monitor do computador, visi-

Tabela V - Possibilidades de resultados dos estudos de perfusão miocárdica

Estresse	Repouso/ Redistribuição	Redistribuição tardia/reinjeção	Interpretação
Normal	Normal	Não *	Perfusão normal
Hipo	Normal	Não *	Isq transitória
Hipo ou ausente	Hipo ou ausente	Hipo ou ausente	Nec/fib
Hipo ou ausente	Hipo ou ausente	< Hipo	Nec/fib + isq/viab
Hipo ou ausente	< Hipo	Não *	Nec/fib + isq/viab

Hipo- hipocaptção; Isq- isquemia; Nec- necrose; Fib- fibrose; Viab- viabilidade; Não*- não realizada habitualmente.

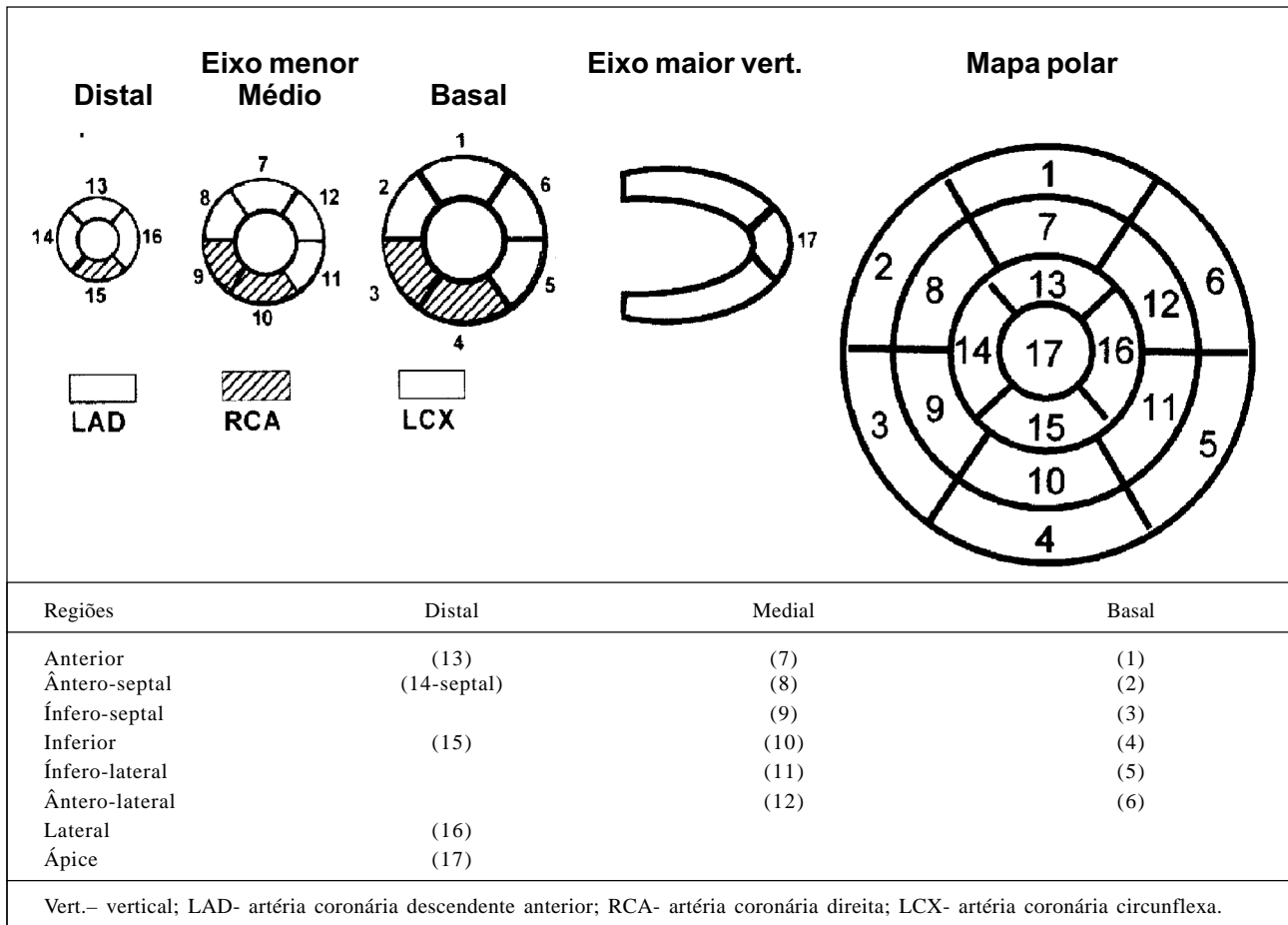


Fig. 1 - Modelo de segmentação do miocárdio em 17 partes correspondentes às regiões do miocárdio ventricular esquerdo

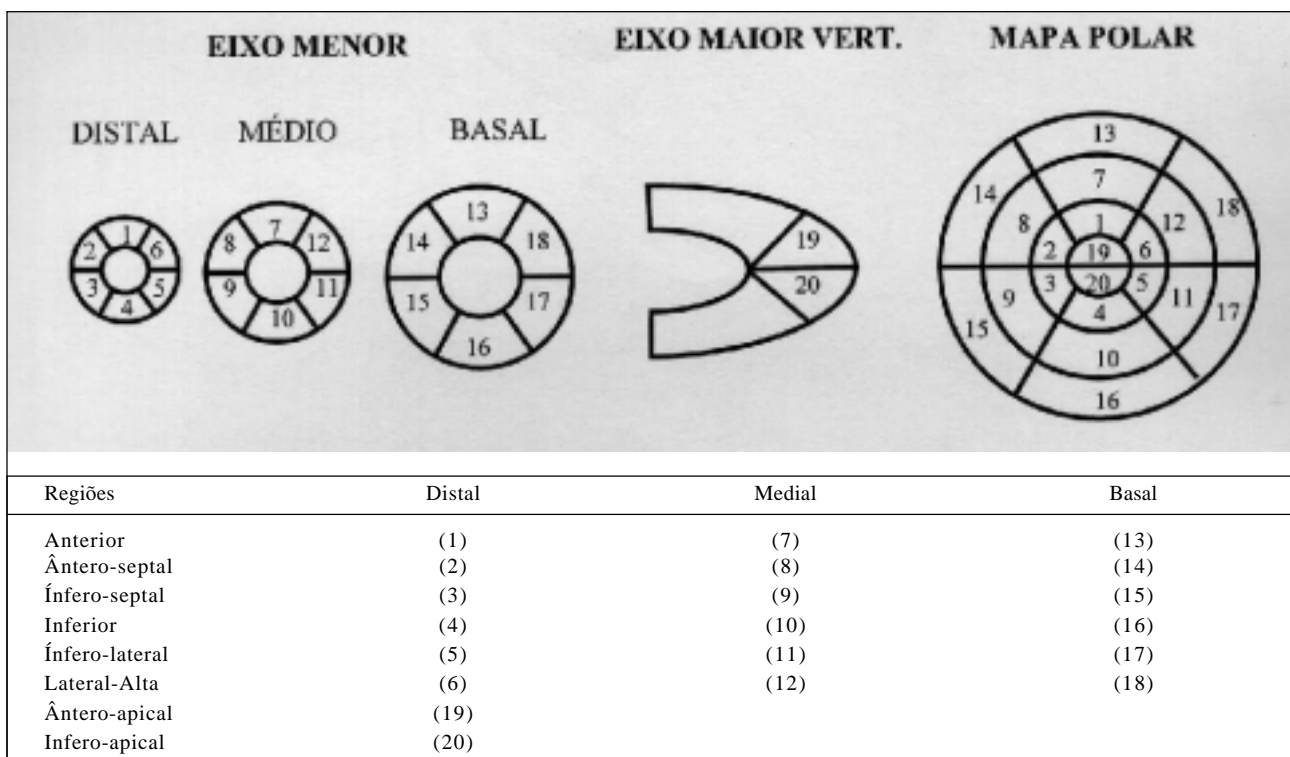


Fig. 2. Modelo de segmentação do miocárdio em 20 partes, correspondentes às regiões do miocárdio ventricular esquerdo

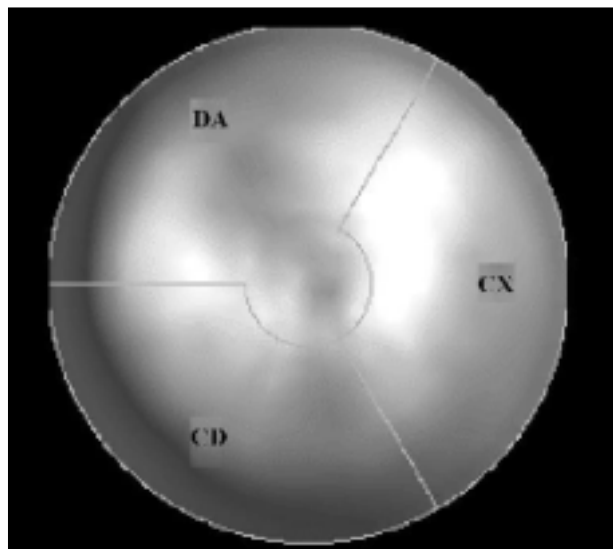


Fig. 3 - Mapa polar (*Bull's eye*), DA- território da artéria coronária descendente anterior; CX- da circunflexa; CD- da coronária direita. Obs: obviamente, essa distribuição corresponde à mais comumente verificada em angiografia coronariana, com variantes individuais frequentes.

bilizando-se o contorno subendocárdico, sendo que a análise do espessamento sistólico deve ser direcionada à escala de cores escolhida para um grupo de imagens. Na presença de espessamento, observa-se incremento nas cores, em direção ao fundo de escala. Adicionalmente, pode-se obter o percentual de espessamento de cada região. Para os cortes distais e médios do eixo menor, bem como para o ápice, o espessamento médio normal é em torno de 40%. Espessamentos entre 30 e 40% são interpretados como limítrofes,

Tabela VI - Análise segmentar da motilidade e espessamento sistólico do ventrículo esquerdo pela tomografia computadorizada por emissão de fóton único, sincronizada com o eletrocardiograma (<i>Gated - SPECT</i>)		
Escores (pontos)	Motilidade	Espessamento sistólico
0	Normal	Normal
1	Hipocinesia discreta	Redução discreta do espessamento
2	Hipocinesia moderada	Redução moderada / grave do espessamento
3	Hipocinesia grave	Ausência de espessamento detectável
4	Acinesia	
5	Discinesia	

de 20 a 30% são considerados como escore 1 (discreta redução), de 10 a 20% escore 2 (moderada/intensa redução) e menos de 10% escore 3 (ausência de espessamento). No corte proximal (ou basal) do eixo menor, o espessamento considerado normal é em torno de 20%, não se usando escore 1, mas somente 2 e 3. Geralmente anormalidades de motilidade e espessamento caminham em paralelo. Em alguns casos podemos observar discordância de resultados, como por exemplo após cirurgia de revascularização, onde a motilidade do septo interventricular está comprometida, mas não o espessamento. Igualmente, em portadores de bloqueio do ramo esquerdo (BRE), a movimentação paradoxal do septo interventricular ocorre com preservação de espessamento normal, caracterizando padrão discordante. A presença de espessamento conservado é índice muito confiável da ocorrência de miocárdio viável; embora a motilidade regional também seja usualmente indicativa de viabi-




Fig. 4 - Mapas polares da motilidade regional e do espessamento sistólico

lidade, há condições de exceção a esse princípio geral: às vezes não há espessamento na sístole, há defeito perfusional intenso, mas ocorre movimentação segmentar por movimento passivo, graças às áreas adjacentes de miocárdio viável. Sempre que possível, a análise da função ventricular deve ser feita na fase basal e após estresse, no sentido de se detectar alterações adicionais indicativas de miocárdio atordado ou hibernante, recomendando-se a utilização dos escores descritos anteriormente validados. Para efeito de análise global da função ventricular esquerda sistólica, a fração de ejeção é o parâmetro de grande confiabilidade, sendo os escores voltados predominantemente à análise segmentar. Observa-se concordância dos dados de perfusão e função regional na maioria dos casos suspeitos ou portadores de doença coronariana, porém, na cardiomiopatia dilatada de etiologia não isquêmica é comum o achado de função deprimida e perfusão conservada, relevando-se a indicação de cateterismo cardíaco. Pode também haver discordância entre perfusão e função nos casos de remodelamento ventricular após o infarto do miocárdio, ocorrendo desproporção entre o tamanho da área de hipocaptção persistente e o grau de disfunção e dilatação ventricular, maior que o esperado. Finalmente, é possível detectar-se região ventricular em que o defeito de perfusão seja intenso, não haja a movimentação e nem espessamento sistólico, mas a ocorrência de miocárdio viável seja revelada por estimulação, com recrutamento da reserva contrátil, conforme discutido adiante.

Atividade pulmonar - Encontrada com maior frequência em pacientes que realizam o exame com ^{201}Tl , mas ocorre também com radiofármacos que utilizam $^{99\text{m}}\text{Tc}$ como marcador. Nos portadores de disfunção ventricular esquerda descompensada, na situação de repouso ou induzida pelo estresse, pode ocorrer extravasamento do radiofármaco para o espaço extravascular pulmonar, devido ao aumento da pressão diastólica final. Adicionalmente, com o tempo circulatório prolongado, ocorre aumento da atividade radioativa nos campos pulmonares, que pode ser analisada de forma qualitativa ou ser quantificada por um índice que usa “áreas de interesse”, em um dos pulmões e no coração (*lung-heart ratio*). A razão pulmão/coração não deve ultrapassar 0,44, para estudos que utilizam sestamibi em repouso e exercício.

Aumento da cavidade ventricular esquerda - Na análise dos resultados, torna-se importante a comparação do tamanho da cavidade ventricular esquerda, entre as duas fases. Utiliza-se, predominantemente, ^{201}Tl na seqüência estresse/redistribuição, mas também com sestamibi (repouso/estresse) ou empregando-se protocolo com dois isótopos, ^{201}Tl no repouso e $^{99\text{m}}\text{Tc}$ - sestamibi no estresse. Deve-se visibilizar o aumento da cavidade ventricular esquerda no esforço, comparativamente ao repouso, para se julgar o exame como alterado. De modo concomitante, observa-se queda da fração de ejeção, induzida pelo estresse ou prova de estímulo, documentada nos estudos de perfusão-função (*Gated-SPECT*). Tal situação, relacionada à falência ventricular esquerda, guarda associação com doença arterial coro-

nariana e importante disfunção isquêmica, elemento de valor preditivo inquestionável na determinação de sobrevida. Para estudos com duplo isótopo pode-se utilizar um índice denominado *TID* (*transient ischemic dilation*), com valores superiores a 1,22 traduzindo dilatação ventricular significativa.

Redistribuição reversa - Achado infrequente, mas não raridade absoluta, constitui a presença de captação normal ou hipocaptção durante o estresse, com piora “paradoxal” durante a fase de redistribuição /repouso. Ocorre em indivíduos sem obstruções coronarianas, inexplicavelmente, ou em pacientes em evolução após infarto agudo (geralmente após recanalização coronariana), ou portadores de múltiplas lesões, com extensa circulação colateral. Embora de significado controverso, estudos com tálio-201 e tomografia positrônica têm demonstrado miocárdio viável nas regiões correspondentes a esses defeitos paradoxais.

Estresses cardiovasculares mais utilizados na cardiologia nuclear - A terminologia “estresse cardiovascular”, apesar de imprópria, será adotada para designar as diversas modalidades de testes provocativos associados à cardiologia nuclear, em função de já ser largamente empregada com essa conotação. Os estresses cardiovasculares podem ser utilizados para avaliar a resposta da função ventricular na VR ou, mais frequentemente, as alterações regionais do fluxo coronariano na CMP.

Diversas formas de estresse cardiovascular podem ser combinadas às técnicas radioisotópicas. Entretanto, somente o teste ergométrico e as provas farmacológicas têm sido utilizados na prática. Apesar dessas duas modalidades de estresse apresentarem níveis semelhantes de sensibilidade e especificidade, o teste ergométrico, em bicicleta ou esteira, costuma ser o método de escolha pelo valor diagnóstico e prognóstico agregado, em função das informações referentes à resposta clínica e eletrocardiográfica ao esforço. As provas farmacológicas são reservadas às situações em que o esforço físico está contra-indicado ou não é possível atingir o nível submáximo de frequência cardíaca com o exercício, por limitação física ou outros fatores, como o uso de drogas com efeito cronotrópico negativo (e.g. bloqueio beta-adrenérgico). Caso particular é a presença de bloqueio do ramo esquerdo do feixe de His, quando a opção preferencial é pelo estresse farmacológico com o objetivo de evitar os resultados falso-positivos frequentemente observados quando a cintilografia miocárdica é realizada com o teste ergométrico.

Teste ergométrico - A metodologia de realização do teste ergométrico (TE) associado à cintilografia é essencialmente a mesma da ergometria convencional, cujas diretrizes constam no Consenso Nacional de Ergometria da Sociedade Brasileira de Cardiologia. Vale ressaltar, entretanto, algumas particularidades: o preparo do paciente deve incluir a obtenção prévia de um acesso venoso periférico para administrar o radiofármaco no esforço máximo; a interrupção do exercício obedece aos critérios tradicionais. Entretanto, é recomendável a continuação do esforço por no mínimo mais 60s após a administração do radiofármaco, salvo na comple-

ta impossibilidade de que isto seja feito, passando-se em seguida à fase de recuperação segundo a metodologia convencional; quando o radioisótopo utilizado é o tálio-201 a aquisição das imagens precisa ser iniciada antes de ser completado o período habitual de recuperação (< 10min do término). Nesse caso, a monitorização dos parâmetros clínicos e eletrocardiográficos deve ser continuado mesmo com o paciente já posicionado na gama-câmera; no estudo da função ventricular, segue-se também a metodologia convencional do TE, com monitorização ECG buscando-se complexo QRS de grande amplitude (derivação bipolar semelhante à CM₂) e evitando-se o efeito de blindagem da radioatividade por eletrodos de liga metálica na região precordial. Não há necessidade de se empregar sistemas de múltiplas derivações de monitorização e registro, uma vez que a finalidade principal volta-se à avaliação da função sistólica do VE frente ao exercício.

Provas farmacológicas associadas à cintilografia de perfusão do miocárdio no diagnóstico de doença arterial coronariana

Empregadas como alternativa às provas com estresse físico, em pacientes com impedimento clínico ou limitação física à realização de exercício, ou ainda, situações nas quais a avaliação diagnóstica e prognóstica encontra-se limitada.

Representam aproximadamente de 20% a 30% de todos os pacientes, e 50% dos idosos, encaminhados aos laboratórios de cardiologia nuclear, incluindo estudos de perfusão do miocárdio, associados ou não à avaliação da função ventricular e pesquisa de viabilidade do miocárdio. Entre as mais comuns, as indicações para a realização de estudos de imagem associada às provas farmacológicas são: seqüelas de insuficiência vascular cerebral e doenças músculo-esqueléticas degenerativas ou inflamatórias; insuficiência cardíaca; doença pulmonar obstrutiva crônica; baixa capacidade funcional; outras condições não cardíacas que resultem em inabilidade na realização de exercício eficaz; hipertensão arterial grave; arritmias ventriculares complexas desencadeadas pelo esforço; avaliação cardiológica pré-cirurgia vascular; portadores de bloqueio do ramo esquerdo (BRE); estratificação de risco na evolução recente do infarto do miocárdio; insuficiência cardíaca congestiva; uso de fármacos que interfiram na elevação do consumo de oxigênio.

As contra-indicações para a realização das provas farmacológicas são: angina instável não estabilizada a pelo menos 48h; doença pulmonar obstrutiva crônica grave; cefaléia importante no dia do exame; insuficiência vascular cerebral sintomática; história de hipersensibilidade ao dipiridamol ou adenosina ou dobutamina; ansiedade e insegurança.

Fármacos que induzem vasodilatação coronariana

Representados pelo dipiridamol ou adenosina, podem ser usados em associação à cintilografia de perfusão e/ou para avaliar a função ventricular. A prova evidencia índices diagnósticos e prognósticos semelhantes aos do teste de imagem com esforço, na avaliação da doença coronariana aterosclerótica.

Com a infusão observa-se extrema vasodilatação arteriolar coronariana, desencadeada pelo acúmulo de adenosina no meio extracelular, que exerce seu efeito pela interação com receptores específicos da membrana celular, denominados A₂. O aumento do fluxo nas artérias coronárias normais após dipiridamol é de três a cinco vezes maior que os valores obtidos em repouso, em artérias sem obstrução significativa. Em regiões supridas por artérias coronárias com lesões obstrutivas (> 50% de redução do diâmetro luminal), verifica-se menor variação de fluxo durante a vasodilatação (até o limite de dobrar-se o valor em repouso). Isso ocorre por causa da intensa dilatação arteriolar distal que ocorre compensatoriamente a uma obstrução grave, já presente no estado basal, como mecanismo de manutenção do fluxo. Desta forma, a administração de um vasodilatador potente irá ocasionar apenas pequena dilatação, com pequeno aumento adicional de fluxo. Por sua vez, na árvore coronariana normal, as arteríolas evidenciarão dilatação máxima, com conseqüente elevação do fluxo. Gould e Lipscomb demonstraram que a reserva de fluxo coronariano começa a diminuir frente a estreitamentos do diâmetro do vaso de 45% a 50%, quando comparados ao diâmetro normal. O fluxo coronariano em repouso, no entanto, é mantido dentro dos limites da normalidade, até o diâmetro do vaso alcançar estreitamentos > 70%. Portanto, a gênese dos defeitos de perfusão após estímulo farmacológico (dipiridamol ou adenosina) é essencialmente a heterogeneidade do fluxo miocárdico regional, com importante aumento nas artérias normais e pequeno ou inexistente nas artérias com estenose, não implicando, necessariamente, a instalação ou agravamento de verdadeira isquemia. O fenômeno do “roubo” coronariano após injeção de dipiridamol/adenosina somente ocorre quando o fluxo distal à estenose é reduzido, por desvio de parte do fluxo sanguíneo para outro território coronariano (competição induzida pela vasodilatação máxima), habitualmente do subendocárdio para o subepicárdio: as arteríolas subepicárdicas mantêm ainda reserva residual de vasodilatação, ao passo que a reserva subendocárdica já foi esgotada.

Dipiridamol - Base pirimídica, cujo efeito vasodilatador indireto é atribuído ao acúmulo de adenosina no meio intersticial, por bloqueio de sua recaptação para o meio intracelular. Após interação com receptores de adenosina A₂ na membrana celular, mediada pela proteína G e uma série de eventos, que inclui elevação da adenilciclase, estimulação dos canais de potássio e diminuição da captação de cálcio para o meio intracelular, verifica-se a situação final de vasodilatação. Administrado por via intravenosa, na dose convencional de 0,56mg.kg no tempo de 4min, é distribuído em 15min, apresentando meia-vida biológica variável (45 a 136min). Além de seu efeito vasodilatador, o emprego na prática clínica baseia-se na diminuição da agregação plaquetária, com mecanismo de ação que inclui a inibição da fosfodiesterase, elevação nos níveis de adenosina trifosfato (ATP) e potencialização dos efeitos da aspirina.

Adenosina - Aprovada em 1995 pelo FDA (*Food and Drug Administration*) para avaliação de perfusão e função do miocárdio associada a provas farmacológicas, é um

composto heterocíclico de baixo peso molecular, constituído por uma base purínica e ribose. É produzida em pequena quantidade durante metabolismo celular normal e aumenta expressivamente durante quadros de isquemia tecidual ou hipoxia. Suas propriedades fisiológicas incluem importante vasodilatação na maioria dos leitos arteriolares, à exceção daqueles em arteríolas pré-glomerulares renais, efeito anti-adrenérgico, inibição vagal em doses baixas, com elevação da frequência cardíaca, e inibição da condução atrioventricular e sinusal em doses elevadas, com desenvolvimento de bloqueio atrioventricular e bradicardia sinusal. Apresenta meia-vida biológica ultra curta, em torno de 2s, quando administrada por via intravenosa, sendo a adenosina endógena produzida pela via da ATP e da S-adenosil metionina. A interação da adenosina com os receptores A₂ da membrana celular, abundantes nas artérias coronárias, que constitui o mecanismo essencial do teste com dipiridamol induz a vasodilatação potente, como descrito acima. De forma mais característica, atua também nos receptores A₁ existentes em regiões proximais do nó atrioventricular, levando à depressão da condução do estímulo, motivo pelo qual tem sido utilizada como fármaco de escolha para o tratamento de taquicardias supraventriculares.

Protocolos de infusão - Para que se tenha estímulo farmacológico desejado, é necessário que o paciente esteja pelo menos 24h sem o uso de fármacos, bebidas ou alimentos (café, chás, chocolates, refrigerantes variados) que contenham cafeína, e, de 36 a 48h dos medicamentos que contenham metil-xantinas.

Para o dipiridamol, a dose é de 0,56mg.kg, administrada preferentemente em bomba de infusão no tempo de 4min, diluída em 50ml de soro fisiológico. Pode, alternativamente, ser infundido manualmente (seringa de 20ml), utilizando-se o mesmo diluente. O radiofármaco é injetado de 2 a 4min após o término do dipiridamol. Controles clínicos (pressão arterial, frequência cardíaca, observação de sintomas/sinais) e eletrocardiográficos (registros em 12 derivações) devem ser obtidos a cada 1 ou 2min durante a infusão e a cada 2min após o término da mesma, até 12 - 14min ou a critério do médico responsável pela execução do exame. Em alguns laboratórios associa-se exercício físico dinâmico ou isométrico de pequena intensidade, objetivando minimizar os efeitos adversos do fármaco, bem como melhorar a relação de atividade entre órgão alvo e radiação de fundo. Alguns outros provocam incremento de FC, com atropina.

Para a adenosina, dose habitual é de 140µg.kg.min⁻¹, administrada obrigatoriamente em bomba de infusão por 6min, sendo a injeção do radiofármaco realizada no 3º minuto por outra via de acesso. Em pacientes considerados de elevado risco para complicações, como história pregressa de asma, hipotensão arterial limítrofe, evento isquêmico recente, pode-se iniciar a infusão na dose de 50µg.kg.min⁻¹, crescente a 75, 100 e 140µg.kg.min⁻¹ em intervalos de 1min, com a administração do radiofármaco após a maior dose. As vari-

áveis clínicas e eletrocardiográficas são documentadas a cada minuto durante a infusão, interrompendo-se a precocemente a fase de estímulo farmacológico na presença de pressão arterial sistólica <90mmHg, bloqueio atrioventricular de 2º grau, persistente, bloqueio atrioventricular total, broncoespasmo, dor torácica associada com alterações de segmento ST (infradesnível >2mm). Diferentemente, com o uso do dipiridamol, estas complicações mais sérias, aparecem após completada a infusão.

Efeitos adversos - Ocorrem em até 80% dos pacientes submetidos à prova com dipiridamol ou adenosina, dependentes dos efeitos sistêmicos diretos dos fármacos (vasodilatação). Usualmente são de curta duração e revertidos, na sua maioria, com a administração de aminofilina intravenosa, em doses habituais de 120 a 240mg (1 a 2mg. Kg. Min⁻¹). Idealmente, a aminofilina deve ser administrada 2 a 5min após a infusão do radiofármaco, desde que não tenha nenhum risco de séria complicação. Não há evidências suficientes do uso rotineiro do antagonista, na ausência de sintomas, contudo, nos portadores de DPOC, a utilização rotineira de aminofilina é recomendada. As principais manifestações referidas são descritas nas tabelas VII e VIII.

A incidência de bloqueio AV é inferior à provocada por adenosina e os efeitos adversos são mais duradouros pela maior meia-vida do fármaco. A segurança da prova foi de-

Tabela VII - Efeitos adversos relacionados à administração de dipiridamol endovenoso

Sintomas/sinais	Frequência (%)
Dor torácica	20
Cefaléia	12
Tonturas	12
Alterações de ST	7,5
Extra-sístoles ventriculares	5
Náuseas	5
Hipotensão	5
Rubor facial	3,4
Taquicardia	3,2
Dispneia	2,6
Fadiga	1,2
Parestesia	1,3

Tabela VIII - Efeitos adversos relacionados à infusão de adenosina

Sintomas/sinais	Frequência (%) *
Rubor facial	36,5
Manifestações respiratórias	35,2
Dor torácica	34,6
Cefaléia	14,2
Desconforto região cervical, mandíbula	11,6
Bloqueio atrioventricular	07,6
Alterações de ST	05,7
Arritmia	03,3
Qualquer sintoma	70 a 80

* n- 9.256 pacientes.

monstrada em um estudo multicêntrico realizado em 59 centros de 19 países que envolveu uma população de 73.806 pacientes. Neste estudo foram observados 7 mortes cardíacas, 13 mortes não cardíacas, 6 episódios de taquicardia ventricular sustentada, 9 acidentes vasculares cerebrais e 9 episódios de broncoespasmo.

Fármacos que promovem a elevação do consumo de oxigênio - Este grupo de fármacos é que produz estresse farmacológico. São utilizados como alternativos nos pacientes que não podem se submeter ao teste ergométrico ou provas de vasodilatação farmacológica, por exemplo, portadores de doença pulmonar obstrutiva grave. O mais frequentemente utilizado é a dobutamina, que exerce ação nos receptores beta-1 adrenérgicos, com estimulação ino e cronotrópica dependente da dose infundida, além de efeitos diretos sobre os beta-2 receptores, com resposta de vasodilatação periférica. Em doses mais elevadas evidenciam ação alfa-1 adrenérgica predominante, com conseqüente vasoconstricção periférica e aumento da força contrátil. Em doses baixas a moderadas ($5,0$ a $20,0 \mu\text{g.kg.min}^{-1}$) promove elevação significativa do débito cardíaco com aumento predominante do volume sistólico. Ainda, observam-se pequenas modificações na pressão arterial média e frequência cardíaca, além de diminuições na pressão e resistências venosa pulmonar e sistêmica. Em doses superiores a $20,0 \mu\text{g.kg.min}^{-1}$ leva a aumento importante da frequência cardíaca, com conseqüente elevação do consumo de oxigênio do miocárdio.

Indicações comuns incluem o diagnóstico de doença coronariana obstrutiva em pacientes asmáticos, com incapacidade de realizar esforço físico; presença de hipotensão arterial (pressão arterial sistólica $< 90\text{mmHg}$); bloqueio atrioventricular de grau elevado; pesquisa de músculo viável pela análise da função sistólica; estratificação de risco em fase pré-operatória de cirurgia vascular e, principalmente quando há lesões significativas nas artérias carótidas de ambos os lados; modalidade alternativa em pacientes que tenham ingerido substâncias derivadas de cafeína ou de metil-xantina nas 24h ou 36h que precedem o exame. São contra-indicações: pacientes em uso de betabloqueadores; os portadores de arritmias complexas; angina instável ou infarto do miocárdio recente; hipertensão grave ou estágio III; aneurismas ou dissecção da aorta; insuficiência vascular cerebral sintomática; estenose aórtica grave; cardiomiopatia hipertrófica na forma obstrutiva; alterações no metabolismo de potássio.

Protocolo de infusão - A despeito de vários protocolos empregados, especialmente relativos à variação da dose

Sintomas/ sinais	Frequência %
Alterações do ST	50
Dor precordial	30,6
Palpitações	29,2
Cefaléia	13,9
Rubor facial	13,9
Dispneia	13,9
Parestesia	12
Náusea	09
Algum sintoma	75

de dobutamina, entre 20 e $50 \mu\text{g.kg.min}^{-1}$, da adição de atropina, de 1 a 2mg e da duração das fases de infusão, de 3 a 5min , centros que utilizam menores doses e tempos maiores de infusão solicitam a suspensão de fármacos bloqueadores beta adrenérgicos previamente. Habitualmente, a dose máxima mais frequentemente empregada atinge 40mcg.kg.min^{-1} de dobutamina e 1mg de atropina.

Após avaliação clínica e afastadas as contra-indicações absolutas, eletrocardiograma basal e acesso venoso são obtidos, iniciando-se a administração venosa da solução (250mg de dobutamina diluída em 250ml de solução fisiológica), por bomba de infusão, na dose de $10 \mu\text{g.kg.min}^{-1}$ por 3min . A cada 3min acrescenta-se $10 \mu\text{g.kg.min}^{-1}$ até o máximo de $40 \mu\text{g.kg.min}^{-1}$. Em pacientes que não apresentam elevação da frequência cardíaca até pelo menos 85% do limite teórico estimado para a idade e sem evidências de isquemia, associação com atropina intravenosa é recomendada. Administra-se inicialmente $0,25\text{mg}$ durante a aplicação da dose máxima de dobutamina, até alcançar o total de 1mg dentro de 4min , mas continuando-se a infusão da catecolamina. Não devem receber adição de atropina portadores de glaucoma de ângulo estreito, miastenia grave, uropatia ou distúrbios gastrointestinais, obstrutivos. O antagonista empregado é o metoprolol intravenoso, na dose de $2,5$ a $5,0\text{mg}$, preconizado na vigência de taquicardia persistente ou arritmias com instabilização hemodinâmica.

Efeitos adversos - São frequentes (tab. IX) durante a infusão de dobutamina, sendo em geral bem tolerados e de curta duração. Quando comparados às provas de estímulo farmacológico convencionalmente empregadas, evidenciam morbidade superior ao dipiridamol e semelhante à adenosina. Como a meia-vida do fármaco é curta, em torno de 2min , observa-se desaparecimento das manifestações em aproximadamente $5 - 10\text{min}$ após a interrupção da infusão.

Leituras recomendadas

Ventriculografia Radioisotópica

- Strauss HW, Zaret BL, Hurley PJ, et al. A scintiphotographic method for measuring left ventricular ejection fraction in man without cardiac catheterization. *Am J Cardiol* 1971; 28: 575-80.
- Wackers FJ, Berger HJ, Johnstone DE, et al. Multiple gated cardiac blood pool imaging from left ventricular ejection fraction; Validation of the technique and assessment of variability. *Am J Cardiol* 1979; 43: 1159-66.
- Bacharach SL, Green MV, Borer JS, et al. Left ventricular peak ejection rate, peak filling rate, an ejection fraction: frame rate requirements at rest and exercise. *J Nucl Med* 1979; 20: 289.
- Miller TR, Goldman KJ, Sampathkumaran KS, Biello DR, Ludbrook PA, Sobel BE. Analysis of cardiac diastolic dysfunction: application in coronary artery disease. *J Nucl Med* 1983; 24: 2-7.
- Bonow RO, Kent KM, Rosing DR, et al. Exercise-induced ischemia in mildly symptomatic patients with coronary artery disease and preserved left ventricular function: identification of subgroups at risk of death during medical therapy. *N Engl J Med* 1984; 311: 1339-45.
- Bonow RO, Picone AL, McIntosh CL, et al. Survival and functional results after valve replacement for aortic regurgitation from 1976 to 1983: impact of preoperative left ventricular function. *Circulation* 1985; 72: 1244-56.
- Spirito P, Maron BJ, Bonow RO. Non-invasive assessment of left ventricular diastolic function: comparative analysis of Doppler echocardiograph and radionuclide techniques. *J Am Coll Cardiol* 1986; 7: 518-26.
- Bonow RO, Vitale DF, Bacharach SL, et al. Effects of aging on asynchronous left ventricular regional function and global ventricular function by gated blood pool scintigraphy. *Am J Cardiol* 1988; 11: 50-8.
- Bonow RO. Regional left ventricular nonuniformity. Effects on left ventricular diastolic function in ischemic heart disease, hypertrophic cardiomyopathy and the normal heart. *Circulation* 1990; 81(2suppl): III 54-65.
- Bacharach SL, Bonow RO, Green MV. Comparison of fixed and variable temporal resolution methods for creating gated cardiac blood-pool image sequences. *J Nucl Med* 1990; 31: 38-42.
- Dilszian V, Rocco TP, Bonow RO, et al. Cardiac blood pool imaging II: applications in noncoronary heart disease. *J Nucl Med* 1990; 31: 10-22.
- Stewart RAH, McKenna WJ. Assessment of diastolic filling indexes obtained by radionuclide ventriculography. *Am J Cardiol* 1990; 65: 226-30.
- Port SC. Imaging guidelines for nuclear cardiology procedures – part 2. American Society of Nuclear Cardiology. *J Nucl Cardiol* 1999; 6: G47-84.

Angiocardigrafia

- Blumgart HL, Yens OC. Velocity of blood flow: the method utilized. *J Clin Invest* 1927; 5: 343.
- Bodenheimer MM, Banka VS, Fooshee CM, Hermann GA, Helfant RH. Quantitative radionuclide angiography in the right anterior oblique view: comparison with contrast ventriculography. *Am J Cardiol* 1978; 41: 718-25.
- Scholz PM. Quantitative radionuclide angiocardiology. *Cathet Cardiovasc Diagn* 1980; 6: 265-83.
- Upton MT, Rerych SK, Newman GE, et al. The reproducibility of radionuclide angiographic measurements of left ventricular function in normal subjects at rest and during exercise. *Circulation* 1980; 62: 126-32.
- Bonow RO, Bacharach SL, Green MV. Impaired left ventricular diastolic filling in patients with coronary artery disease: assessment with radionuclide angiography. *Circulation* 1981; 64: 315-23.
- Wackers FJ, Giles RW, Hoffer PB, Lange RC, Berger HJ, Zaret BL. Gold-195m, a new generator produced short-lived radionuclide for sequential assessment of ventricular performance by first pass radionuclide angiocardiology. *Am J Cardiol* 1982; 50: 89-94.
- Campos CT, Chu HW, D'Agostino HJ Jr, Jones RH. Comparison of rest and exercise nuclide angiocardiology and exercise treadmill testing for diagnosis of anatomically extensive coronary artery disease. *Circulation* 1983; 67: 1204-10.
- Gibbons RJ, Lee KL, Pryor D, et al. The use of radionuclide angiography in the diagnosis of coronary artery disease – a logistic regression analysis. *Circulation* 1983; 68: 740-6.
- Seals AA, Verani MS, Tadros S, Mahmarian JJ, Roberts R. Comparison of left ventricular diastolic function as determined by nuclear cardiac probe, radionuclide angiography and contrast cineangiography. *J Nucl Med* 1986; 27: 1908-15.

- Harpole DH, Skelton TN, Davidson CJ, Jones RJ, Bashore TM. Validation of pressure-volume data obtained in patients by initial transit radionuclide angiography. *Am Heart J* 1989; 118: 983-9.
- Jones RH, Borges-Neto S, Potts JM. Simultaneous measurement of myocardial perfusion and ventricular function during exercise from a single injection of technetium-99m sestamibi in coronary artery disease. *Am J Cardiol* 1990; 66: 68E-71E.
- Borges-Neto S, Coleman RE, Polts JM, Jones RH. Combined exercise radionuclide angiocardiology and single photon emission computed tomography perfusion studies for assessment of coronary artery disease. *Semin Nucl Med* 1991; 21: 223-9.
- Johnson SH, Bigelow C, Lee KL, Pryor DB, Jones RH. Prediction of death and myocardial infarction by radionuclide angiography. *Am J Cardiol* 1991; 67: 919-26.
- Potts JM, Borges-Neto S, Smith LR, Jones RH. Comparison of bicycle and treadmill radionuclide angiocardiology. *J Nucl Med* 1991; 32: 1918-22.
- Mahmarian JJ, Moye L, Verani MS, Eaton T, Francis M, Pratt CM. Criteria for the accurate interpretation of changes in the left ventricular ejection fraction and cardiac volumes as assessed by rest and exercise gated radionuclide angiography. *J Am Coll Cardiol* 1991; 18: 112.

Aquisição planar e SPECT

- Garcia EV. Imaging guidelines for nuclear cardiology procedures – part 1. *J Nucl Cardiol* 1996; 3: G1-G46.
- Dilszian V, Rocco TP, Freedman NM, Leon MB, Bonow RO. Enhanced detection but viable myocardium by the reinjection of thallium after stress - redistribution imaging. *N Engl J Med* 1990; 323: 141-6.
- Rocco TP, Dilszian V, Mc Kusick KA, Fischman AJ, Boucher CA, Strauss HW. Comparison of thallium redistribution with rest "reinjection" imaging for the detection of viable myocardium. *Am J Cardiol* 1990; 66: 158-63.

Gated-SPECT

- American Society of Nuclear Cardiology. Syllabus of the 5th Annual ASNC symposium and scientific session. September 22-24, 2000. Chicago, Ill.
- Sharir T, Germano G, Kavanagh PB, et al. Incremental prognostic value of post-stress left ventricular ejection fraction and volume by gated myocardial perfusion single photon emission computed tomography. *Circulation*, 1999; 100: 1035-42.

Necrose miocárdica

- DePuey EG, Port S, Wackers FJT, et al. Nonperfusion applications in nuclear cardiology: report of a task force of the American Society of Nuclear Cardiology. *J Nucl Cardiol* 1998; 5: 218-31.
- Zaret B, Beller G. Wintergreen panel summaries. *J Nucl Cardiol* 1999; 6: 93-155.

FDG SPECT

- Sandler MP, Videlefsky S, Delbeke D, et al. Evaluation of myocardial ischemia using a rest metabolism/stress perfusion protocol with fluorine-18 deoxyglucose/technetium-99m MIBI and dual isotope simultaneous-acquisition single-photon emission computed tomography. *J Am Coll Cardiol* 1995; 26: 870-8.
- Martin W, Jones R, Delbeke D, Sandler M. A simplified intravenous glucose loading protocol for fluorine-18-fluorodeoxyglucose cardiac single photon emission tomography. *Eur J Nucl Med* 1997; 24: 1291-7.

Interpretação das imagens

- Hachamovitch R, Berman DS, Kiat H, et al. Exercise myocardial perfusion SPECT in patients without known coronary artery disease: incremental prognostic value and use in risk stratification. *Circulation* 1996; 93: 905-14.
- Hachamovitch R, Berman DS, Shaw LJ, et al. Incremental prognostic value of myocardial perfusion single photon emission computed tomography for the prediction of cardiac death: differential stratification for risk of cardiac death and myocardial infarction. *Circulation* 1998; 97: 535-43.
- Eisner RL, Tamas MJ, Cloninger K, et al. Normal SPECT thallium-201 bull's-eye display: gender differences. *J Nucl Med* 1988; 29: 1901-9.

- Germano G, Ereli J, Lewin H, Kavanagh PB, Berman DS. Automatic quantitation of regional myocardial wall motion and thickening from gated technetium-99m sestamibi myocardial perfusion single-photon emission computed tomography. *J Am Coll Cardiol* 1997; 30: 1360-7.
- Bacher-Stier C, Kavanagh P, Sharir T, et al. Post-exercise Tc-99m sestamibi lung uptake determined by a new automatic technique. *J Nucl Med* 1998; 34: 104.
- Mazzanti M, Germano G, Kiat H, et al. Identification of severe and extensive coronary artery disease by automatic measurement of transient ischemic dilation of the left ventricle in dual-isotope myocardial perfusion SPECT. *J Am Coll Cardiol* 1996; 27: 1612-20.
- Weiss AT, Maddahi J, Lew AS, et al. Reverse redistribution of thallium-201: a sign of nontransmural myocardial infarction with patency of the infarct-related coronary artery. *J Am Coll Cardiol* 1986; 7: 61-7.
- Soufer R, Dey HM, Lawson AJ, Wackers FJ, Zaret BL. Relationship between reverse redistribution on planar thallium scintigraphy and regional myocardial viability: a correlative PET study. *J Nucl Med* 1995; 36: 180-7.
- Marin-Neto JA, Dilssizian V, Freedman NMT, Bonow RO. Thallium reinjection demonstrates viable myocardium in regions with reverse redistribution. *Circulation*, 1991; 84: II-534.

Teste ergométrico

- National Consensus on Ergometry. Department of Ergometry and Cardiovascular Rehabilitation of the Brazilian Cardiology Society. *Arq Bras Cardiol* 1995; 65: 189-211.
- Cr terios para solicita o de exames complementares do aparelho cardiovascular. *Arq Bras Cardiol* 1997; 68: I-IX.

Provas farmacol gicas

- Iskandrian AS, Heo J, Kong B, Lyons E. Effect of exercise level on the ability of thallium-201 tomographic imaging in detecting coronary artery disease: analysis of 461 patients. *J Am Coll Cardiol* 1989; 14: 1487-90.
- Gould KL, Lipscomb K. Effects of coronary stenoses on coronary flow reserve and resistance. *Am J Cardiol* 1974; 34: 48-55.
- Belardinelli L, Linden J, Berne RM. The cardiac effects of adenosine. *Prog Cardiovasc Dis*, 1989; 32: 73-97.
- Albro PC, Gould KL, Wescott RJ, Hamilton GW, Ritchie JL, Williams DL. Non-invasive assessment of coronary stenoses by myocardial imaging during pharmacologic coronary vasodilatation. III. Clinical trial. *Am J Cardiol* 1978; 42: 751-60.
- Verani MS. Adenosine thallium-201 myocardial perfusion scintigraphy. *Am Heart J* 1991; 122: 269-78.
- Ranhoski A, Kempthorne-Rawson J. The safety of intravenous dipyridamole thallium myocardial perfusion imaging. Intravenous Dipyridamole Thallium Imaging Study Group. *Circulation* 1990; 81: 1205-9.
- Lette J, Tatum JL, Fraser S, et al. Safety of dipyridamole testing in 73,806 patients: the Multicenter Dipyridamole Safety Study. *J Nucl Cardiol* 1995; 2: 3-17.
- Cerqueira MD, Verani MS, Schwaiger M, Heo J, Iskandrian AS. Safety profile of adenosine stress perfusion imaging: results from the Adenoscan Multicenter Trial Registry. *J Am Coll Cardiol* 1994; 23: 384-9.
- Sonnenblick EH, Frishman WH, Le Jemtel TH. Dobutamine: a new synthetic cardioactive sympathetic amine. *N Engl J Med* 1979; 300: 17-22.
- Geleijnse ML, Elhendy A, Fioretti PM. Dobutamine stress myocardial perfusion imaging. *J Am Coll Cardiol*, 2000; 36: 2017-27.

II - Parte - Indicações clínicas: avaliação diagnóstica, prognóstica e terapêutica

Angina Instável¹

Cardiologia nuclear: estratificação do risco nas primeiras 12h após a chegada ao hospital

Introdução - A cardiologia nuclear está definitivamente estabelecida na avaliação diagnóstica, funcional e prognóstica dos pacientes com suspeita de ou sabidamente portadores de cardiopatias. Ao longo dos últimos 20 anos, especialmente nos indivíduos com DAC, as imagens da perfusão miocárdica pelas técnicas de medicina nuclear têm contribuído fundamentalmente, para o conhecimento e avaliação da doença isquêmica do coração. As informações adicionais provenientes da função ventricular global, da detecção de alterações na contratilidade segmentar e da reserva funcional do miocárdio ventricular esquerdo, também estão claramente estabelecidas. Esses dados integrados possibilitam um melhor manuseio de pacientes em investigação e/ou tratamento para cardiopatias nas quais a perfusão coronariana e a função cardíaca possam estar afetadas direta ou indiretamente. No âmbito das síndromes isquêmicas miocárdicas instáveis (SIMI), a cintilografia miocárdica de perfusão desponta como um instrumento importante na estimativa do significado funcional das estenoses coronarianas angiográficas, na avaliação da eficácia de intervenções terapêuticas, e na estratificação do risco após o infarto do miocárdio. Contudo, a capacidade da cardiologia nuclear em prever a ocorrência de fenômenos agudos (fissura/rotura da placa aterosclerótica com trombose), é ainda limitada, embora venha sendo alvo de novas e intensas pesquisas. Estudos recentes têm demonstrado o valor diagnóstico e prognóstico, como também a favorável relação custo-benefício da cintilografia de perfusão nas SIMI. Estudos da perfusão miocárdica estão sendo incluídos nos algoritmos para triagem e manuseio dos pacientes nessas circunstâncias. Atualmente, nos EUA, médicos em unidades de emergências cada vez mais se utilizam da cardiologia nuclear no auxílio à tomada de decisão em pacientes atendidos com dor torácica de origem indeterminada.

Metodologia em cardiologia nuclear - A cardiologia nuclear pode avaliar o coração enfocando os aspectos de perfusão miocárdica, integridade celular, metabolismo miocárdico, contratilidade miocárdica e função ventricular global ou segmentar, como evidenciado no quadro I. A disponibilidade e os detalhes dos diversos métodos encontram-se no quadro II. Note-se, em itálico, aquelas técnicas em desenvolvimento, ou não disponíveis, ou disponíveis em apenas alguns centros do Brasil, não podendo ainda ser consideradas como procedimentos de rotina.

Avaliação do paciente com dor torácica no setor de emergência - Estima-se que 6 milhões de pacientes/ano procuram atendimento de emergência em hospitais nos EUA por quadros de dor torácica aguda. Embora cerca de

50% desses pacientes sejam internados em unidades coronarianas para definição diagnóstica, somente 10 a 15% deles efetivamente têm IAM. Dentre estes últimos, 2% a 8% são liberados inadequadamente do hospital, acarretando sérios problemas médico-legais. Vários estudos demonstram que indivíduos com uma cintilografia miocárdica em repouso considerada de baixo risco, realizada na emergência, determina um risco de eventos cardíacos subsequentes bastante reduzido. Por outro lado, pacientes com uma cintilografia de alto risco têm probabilidade muito aumentada de óbito, de desenvolver infarto agudo, serem revascularizados (cirurgia ou angioplastia) ou de apresentarem lesões coronarianas obstrutivas à coronariografia.

Avaliação do paciente com síndromes isquêmicas miocárdicas instáveis - Alguns estudos têm avaliado a utilização da cintilografia miocárdica de perfusão em repouso e sob estresse em pacientes com angina instável (AI) e após o infarto do miocárdio (com ou sem supradesnível de ST). Também neste contexto, indivíduos com imagens normais, negativas para isquemia ou com pequenos defeitos de perfusão, tiveram um prognóstico melhor do que os pacientes com imagens consideradas anormais.

Uso clínico da cardiologia nuclear nos pacientes com dor torácica ou SIMI sem supradesnível do segmento ST - Em alguns centros médicos no exterior, a cintilografia miocárdica de perfusão é utilizada para melhorar a capacidade de identificar e estratificar o risco de pacientes no setor de emergência com dor torácica aguda e, especialmente, ECG normal ou não-diagnóstico. A injeção do radiofármaco deve ser realizada em repouso, enquanto o paciente está sintomático (excepcionalmente após o término dos sintomas), e as imagens obtidas até 6h após. Estas premissas fazem com que raras instituições médicas no Brasil possam oferecê-la, já que pressupõem disponibilidade de material radioativo, pessoal técnico treinado com o método e pessoal médico experiente na interpretação e valorização das imagens. A cintilografia de perfusão miocárdica em pacientes com AI é realizada em pacientes considerados de baixo risco, tanto precocemente, (48h/72h) após a alta hospitalar, como com o protocolo de repouso (durante a dor) no setor de emergência e estresse no dia seguinte. As condições clínicas e hemodinâmicas estáveis são primordiais nessa última opção. Algumas das limitações mencionadas anteriormente também se aplicam a estes protocolos, no Brasil.

Procurar rotineiramente por isquemia miocárdica ou alteração de perfusão através de métodos de imagem radioisotópicos, em pacientes com dor típica, atípica ou indeterminada, com ou sem história prévia de doença coronariana, atendidos em unidades de emergência, atualmente não é justificado sob os aspectos clínicos e de custo-benefício. Devem ser consideradas informações clínicas, fatores de

risco para doença coronariana, dados do exame físico, dados laboratoriais já estabelecidos definitivamente (ECG e marcadores bioquímicos), e a possibilidade de etiologia alternativa para o quadro clínico de dor torácica. No entanto, existem dados de literatura, que sugerem a necessidade de avaliação alternativa ou adicional pela cardiologia nuclear (cintilografia miocárdica de perfusão) nos pacientes com dor torácica aguda e ECG normal ou não-diagnóstico, atendidos num setor de emergência. A probabilidade de ocorrência de doença coronariana, em função dos fatores de risco presentes e dados clínicos prévios e evolutivos do paciente, bem como as informações da reserva de perfusão miocárdica, devem fazer parte do algoritmo de decisão visando a orientação diagnóstica adicional e/ou terapêutica. Embora ainda não existam dados suficientes publicados na literatura especializada, a possibilidade de avaliação simultânea da reserva de perfusão e função ventricular esquerda (FEVE e contratilidade segmentar) mediante um único exame, a cintilografia miocárdica sincronizada com o ECG (*Gated-SPECT*), parece atraente num cenário onde o diagnóstico diferencial da origem isquêmica da dor torácica é fundamental. Estudos prospectivos em larga escala são necessários, objetivando determinar as contribuições únicas alcançadas pela cardiologia nuclear no contexto de avaliação da dor torácica ou SIMI no setor de emergência.

Cardiologia nuclear - Sumário das evidências e níveis de recomendação: Recomendação A - Nível de evidência 3: cintilografia miocárdica de perfusão em estresse e repouso é uma alternativa ao teste ergométrico, nos pacientes com impossibilidade para o mesmo; **Recomendação B1 - Nível de evidência 1:** pacientes em vigência de dor torácica podem ser avaliados pela cintilografia miocárdica de perfusão em repouso para determinar a origem isquêmica ou não da dor.

Quadro I – Parâmetros de uso clínico em cardiologia nuclear
<p>Ventriculografia com radionuclídeos</p> <p><i>Parâmetros (função de bomba)</i></p> <ul style="list-style-type: none"> - contratilidade segmentar - fração de ejeção do VE (repouso) - variação da FEVE (repouso/estresse) - volume sistólico/diastólico final <p>Cintilografia miocárdica</p> <p>Perfusão</p> <p><i>Parâmetro (isquemia e viabilidade)</i></p> <ul style="list-style-type: none"> - extensão do déficit de perfusão - número de segmentos com hipoperfusão - defeitos únicos ou múltiplos - reversibilidade dos defeitos de perfusão <ul style="list-style-type: none"> - defeitos fixos (fibrose) - defeitos reversíveis (isquemia) - intensidade da hipocaptação do radiotraçador - território da artéria coronária envolvida <p>Metabolismo</p> <p><i>Parâmetros (metabolismo)</i></p> <ul style="list-style-type: none"> - hiperfixação
VE- ventrículo esquerdo; FEVE- fração de ejeção do ventrículo esquerdo

Quadro II – Metodologias para uso clínico em cardiologia nuclear
<p>Reserva coronariana (fluxo) e miocárdica (metabolismo)</p> <p>Cintilografia miocárdica de perfusão</p> <ul style="list-style-type: none"> - convencional (planar) - tomográfica (<i>SPECT</i>) - tálio-201 - tecnécio-99m isonitrila (Sestamibi)/tetrofosmin - tecnécio-99m nitroimidazol - tecnécio-99m glucarato <p>Tomografia miocárdica do metabolismo (<i>PET</i>)</p> <ul style="list-style-type: none"> - flúor-18 deoxiglicose <p>Reserva do ventrículo esquerdo (contratilidade)</p> <p>Ventriculografia</p> <ul style="list-style-type: none"> - equilíbrio (sincronizada com o ECG) - primeira passagem <p>Cintilografia de perfusão miocárdica (<i>gatedSPECT</i>)</p> <ul style="list-style-type: none"> - tálio-201 - tecnécio-99m isonitrila (Sestamibi)/tetrofosmin
ECG- eletrocardiograma.

Condutas nos pacientes de risco intermediário e alto

Métodos da cardiologia nuclear - Estes métodos, englobando a cintilografia miocárdica de perfusão (CMP) e a ventriculografia nuclear, têm excelente potencial em identificar pacientes com coronariopatia obstrutiva grave e com risco elevado de eventos graves no seguimento a curto prazo. A angiografia nuclear é o método mais disponível e o mais acurado para a avaliação da função biventricular. A CMP é especialmente indicada em pacientes nos quais haja dificuldades para a interpretação adequada do ECG de esforço: presença de desnivelamentos significativos de ST durante manobras respiratórias e alterações posturais; sobrecarga ventricular esquerda; bloqueios de ramo; presença de áreas extensas eletricamente inativas; uso de fármacos que alterem a repolarização ventricular ou dificultem a interpretação eletrocardiográfica (digitálicos, betabloqueadores, antiarrítmicos, antidepressivos); moléstias cardíacas e não-cardíacas associadas a alterações eletrocardiográficas basais. De particular interesse é possível realização precoce desse exame em pacientes sem condição de executar esforço físico, com ampla margem de segurança (apesar de recente instabilização de sua coronariopatia), empregando-se estresse vasodilatador com dipiridamol ou adenosina. Com esta modalidade de estresse o exame detecta, sem necessidade de induzir-se isquemia, a heterogeneidade regional de fluxo provocada pela coronariopatia obstrutiva. Neste sentido, o exame cintilográfico é potencialmente superior, inclusive a ecocardiografia de estresse. Deve ser ainda destacado que, recentemente, tornou-se possível, sincronizando-se o estudo cintilográfico tomográfico ao ECG (*Gated-SPECT*), avaliar a função sistólica regional e medir a fração de ejeção ventricular com exame único. Há demonstração clara de efetividade e segurança clínica da CMP, quando empregada em pacientes estabilizados clinicamente após evento inicial, conforme estudos utilizando as técnicas planar ou tomográfica, ²⁰¹tálio ou ^{99m}Tc-sestamibi, e esforço físico dinâmico ou

estresse farmacológico. Os vários estudos são consistentes na demonstração de que pacientes com diagnóstico de AI, que apresentam cintilografia normal durante estresse, pertencem a subgrupo com risco notadamente reduzido de eventos graves, de cerca de 1% em um ano, enquanto a detecção de defeitos reversíveis expressa prognóstico muito desfavorável, com taxa de eventos da ordem de 20% para o mesmo prazo de seguimento. Finalmente, há inequívoca demonstração, na literatura e na experiência de muitos centros, de que os métodos de CMP, principalmente à base de tálio-201 (mas também, em muitas circunstâncias, com compostos marcados por Tc-99m), sejam muito valiosos para detecção de viabilidade miocárdica em regiões ventriculares discinérgicas, o que pode ocorrer em condições de miocárdio atordado (*stunned myocardium*) – após isquemia aguda, e subsequente recanalização arterial – ou de hibernação miocárdica - em vigência de isquemia crônica.

Resumo das indicações da cintilografia miocárdica de perfusão - Risco intermediário: A) em pacientes nos quais persistem dúvidas após a realização do TE, ou impossibilitados de submeter-se ao TE; *grau de recomendação:* A - Nível de evidência 2; B) como primeira opção; *grau de recomendação B2* - Nível de evidência 2. **Risco alto:** A) antes das primeiras 48h de estabilização do paciente; *grau de recomendação C* - Nível de evidência 3; B) para identificação da presença/extensão de isquemia em pacientes que não podem realizar cateterismo, ou quando seus resultados não são suficientes para estabelecimento de condutas; *grau de recomendação A* – Nível de evidência 2; C) após o cateterismo, para identificação da artéria relacionada ao evento (região a ser revascularizada), e/ou estratificação de risco; *grau de recomendação A* – Nível de evidência 1; D) em pacientes com regiões miocárdicas discinérgicas, em que se torna necessário comprovar ou excluir a presença de miocárdio viável, para guiar a conduta terapêutica; *grau de recomendação A* – Nível de evidência 1.

Resumo das indicações da angiocardigrafia nuclear (pacientes de risco intermediário e alto) - A) identificação de envolvimento de VD: *grau de recomendação B1* – Nível de evidência 3; B) avaliação da função de VD e VE: *grau de recomendação A* – Nível de evidência 1.

Avaliação e tratamento após a fase aguda e após a alta hospitalar do infarto agudo do miocárdio²

Introdução - A avaliação e acompanhamento de pacientes após infarto agudo do miocárdio (IAM) tem por finalidade identificar características de risco para desenvolvimento subsequente de eventos isquêmicos, fatores de risco para progressão da aterosclerose, e uso de medidas farmacológicas e não-farmacológicas que favoreçam o seu prognóstico.

Estratificação do risco - Dentre os sobreviventes da fase aguda do infarto, distinguem-se pacientes com faixas variadas de risco para subsequentes complicações e sua

adequada caracterização oferece a oportunidade de aplicação de recursos terapêuticos específicos que podem modificar favoravelmente o seu prognóstico.

Há dentre esses os de alto risco imediato, como os pacientes com infarto do miocárdio que cursam com insuficiência cardíaca, angina recorrente, ou arritmias graves e são de alto risco para reinfarto, angina refratária e morte cardíaca. Nesses pacientes há necessidade reconhecida de realização de cinecoronariografia, com vistas a procedimentos subsequentes de revascularização.

Por outro lado, dentre os pacientes recuperados de IAM, mesmo sem as complicações apontadas, e sem o alto risco imediato, persistem, ainda assim, indivíduos potencialmente de risco para novos eventos cardiovasculares durante o seu acompanhamento ambulatorial. São os doentes com isquemia residual, disfunção ventricular, arritmias ventriculares ou trombose cavitária.

Nesses, a avaliação de risco pode ser feita por: identificação de indicadores clínicos, testes indicativos de presença de isquemia residual, cinecoronariografia, avaliação de disfunção ventricular, arritmogenicidade e trombose intracavitária.

Diagnóstico de isquemia residual - *Cardiologia Nuclear* Avaliação de isquemia residual

Procedimento	Grau de recomendação	Nível de evidência
Cintilografia miocárdica de perfusão	B ₂	2

Os estudos de perfusão (com tálio-201 ou tecnécio-99mSESTAMIBI) têm sido extremamente úteis na estratificação do risco após o infarto, pois, através deles, se diagnosticam alterações de perfusão transitórias durante o esforço ou durante manobras provocativas de isquemia (administração de dipiridamol ou adenosina). Desse modo, há identificação de miocárdio viável em sofrimento isquêmico.

Os resultados do tálio-dipiridamol são superponíveis aos do tálio-esforço; em mulheres, prefere-se o tecnécio, que evita a atenuação das imagens pelo tecido mamário, o que pode ocorrer com o uso do tálio. Estudos em pacientes na 2ª semana após o IAM, através do teste de esforço com tálio, mostraram que os pacientes com redistribuição do radioisótopo, ou seja, com áreas de hipoperfusão transitória, têm incidência significativamente maior de eventos cardíacos, quando comparados aos indivíduos sem redistribuição, independente da presença de angina ou alterações eletrocardiográficas. Consideram-se alterações indicativas de maior risco: hipoperfusão a cargas baixas; aumento da captação pulmonar; defeitos múltiplos de perfusão; aumento da imagem cardíaca.

Devido ao alto custo, os exames com cintilografia são indicados apenas para os pacientes nos quais haja dificuldades para interpretação adequada do eletrocardiograma de esforço: presença de desnivelamentos significativos de ST durante manobras respiratórias e alterações posturais; sobrecarga ventricular esquerda acentuada; bloqueios de ramo; presença de áreas extensas eletricamente inativas;

uso permanente de drogas que alterem a repolarização ventricular ou dificultem a interpretação eletrocardiográfica (digitálicos, betabloqueadores, antiarrítmicos, antidepressivos); moléstias cardíacas e não cardíacas associadas a alterações eletrocardiográficas basais.

Avaliação da disfunção de VE - Cardiologia Nuclear

Avaliação da disfunção de VE

Procedimento	Grau de recomendação	Nível de evidência
Ventriculografia nuclear	A	1

A medicina nuclear permite avaliação não só da função ventricular, através da análise da contração global e segmentar com ventriculografia radioisotópica, como estudo da perfusão do músculo cardíaco. Pacientes que apresentem disfunção ventricular importante (FEVE < 40%) e áreas isquêmicas significativas deverão ser avaliados invasivamente com cinecoronariografia.

Devido ao seu alto custo, com finalidade de avaliação de função ventricular, esse exame fica reservado para os casos em que o exame ecocardiográfico não seja satisfatório. O mesmo se diga em relação ao emprego de ressonância magnética para essa finalidade.

Doença coronariana crônica

Diagnóstico em geral e em situações especiais -

Aproximadamente metade dos pacientes com doença miocárdica isquêmica inicia sua sintomatologia com quadro de angina estável, daí a magnitude do problema. Esses pacientes, adequadamente diagnosticados, estratificados e tratados, apresentarão melhor padrão de vida, maior sobrevida e menor custo ao sistema de saúde³.

Estudos de perfusão miocárdica têm importante espaço no diagnóstico da doença isquêmica, por usarem método não-invasivo, virtualmente isento de reações adversas ao radiotraçador, e de fácil aplicação aos pacientes⁴. Com a técnica tomográfica⁵ – SPECT pode-se confirmar ou excluir doença arterial coronariana com altos valores de sensibilidade (S) e especificidade (E). Técnicas atuais de sincronização eletrocardiográfica e de quantificação regional, associadas ao estudo tomográfico, permitem objetivar informações concomitantes da perfusão miocárdica e da motilidade parietal do VE, aumentando de forma significativa o poder diagnóstico do método, o que ocorre principalmente quando o estudo plano apresenta limitações, como nos casos de doença obstrutiva isolada de artéria circunflexa e em pacientes com lesões multiarteriais, de forma a elevar-se a S^{6,7} acima de 90%. Deve-se ressaltar que a análise da especificidade⁸ do método, usualmente relatada nos estudos entre 80 e 90%, é afetada por subestimação decorrente de viés, pois a maioria dos pacientes com cintilografia de perfusão normal acaba não sendo referidos para o exame padrão-ouro da coronariografia. Outro aspecto importante sobre a E, destacado em publicações recentes, relaciona-se a resultados “fal-

so-positivos” da cintilografia: são defeitos reversíveis moderados, detectados em pacientes que não apresentam lesões obstrutivas > 70% na cineangiocoronariografia. Em muitas dessas ocasiões, exames ultra-sonográficos intracoronarianos documentam que mesmo lesões angiograficamente “não significativas” causam importantes alterações na capacidade de vasodilatação da circulação coronariana, capazes de provocar isquemia e miocárdio em risco⁹. Finalmente, especial atenção deve ser voltada para detecção de artefatos, principalmente com a técnica tomográfica, visando a minimizar problemas com atenuações^{10,11}, movimentações¹² e interferência de alças intestinais. Os índices numéricos de S e E são equivalentes para estudos cintilográficos, empregando traçadores marcados com ^{99m}Tc ou com ²⁰¹Tl. Pela menor dosimetria, melhor qualidade das imagens e maior facilidade de manuseio, os estudos com agentes marcados por ^{99m}Tc estão indicados como primeira escolha para pesquisa de isquemia. O estudo com ²⁰¹Tl é reservado para estudo concomitante de isquemia e miocárdio viável^{13,14}.

Há duas correntes cardiológicas atualmente predominantes para abordagem diagnóstica de pacientes com suspeita de doença isquêmica do coração. Uma estratégia é baseada na visibilização direta, anatômica, da lesão coronariana pela cinecoronariografia; a outra baseia-se na detecção dos efeitos funcionais da obstrução coronariana, por meio de estudos não-invasivos, como a cintilografia de perfusão nuclear. No caso deste método, especificamente, seu excelente poder diagnóstico de detecção da presença de lesão coronariana obstrutiva combina-se a excepcional capacidade preditiva positiva e negativa para eventos cardíacos, clinicamente muito relevantes (e.g. morte, infarto agudo), permitindo estratificar convenientemente o risco dos pacientes. Um estudo de perfusão miocárdica normal, realizado com protocolo adequado de estresse, carrega o mesmo prognóstico que um estudo cineangiocoronariográfico normal. Em grupos assim estudados, a evolução livre de eventos é constatada em cerca de 99% deles, no decorrer de um ano, mesmo quando têm teste de esforço positivo ou doença coronariana detectável pela coronariografia¹⁵.

Com base em critérios clínicos, os pacientes em investigação diagnóstica podem ser classificados em três grupos: com baixa probabilidade (< 20%) perfazendo 10 a 20% da população, moderada probabilidade (20-70%), correspondendo a 40 a 60% dos casos clínicos, e alta probabilidade (> 70%), encontrada em 10 a 20% dos indivíduos de DAC. O teste ergométrico isolado, no grupo dos pacientes com probabilidade intermediária, apresenta taxas de até 28% de falso-negativos¹⁶, indicando a necessidade de se associar outro exame com maior valor de predição para triagem nesse grupo de pacientes. O teste de perfusão miocárdica tem o potencial de estratificá-los em grupos de alto e baixo risco.

Situações especiais, como depressão do segmento ST > 1mm no ECG de repouso, síndromes de pré-excitação, revascularizações prévias (cirurgia ou angioplastia), bloqueio de ramo esquerdo, marcapasso ventricular, incapacidade para realizar esforço, hipertrofia ventricular ou uso de digoxina com depressão de ST > 1mm, são praticamente im-

possíveis de serem avaliados com teste de esforço convencional e constituem indicação formal para abordagem primária com testes imagenológicos provocadores de isquemia. No entanto, é de fundamental importância essa abordagem ser realizada em associação ao TE, desde que não haja nenhuma limitação ou contra-indicação. O TE fornece vários parâmetros de valores tanto diagnóstico como prognóstico para a DAC, que são importantes para a interpretação conjunta com as imagens cintilográficas.

No processo de diagnóstico, alguns aspectos devem ser considerados para otimização dos resultados¹⁷. Pacientes obesos (principalmente se brevílneos) apresentam maior propensão a artefatos por atenuação diafragmática, adiposidade localizada na face lateral do tórax e presença de alças intestinais sobrepondo-se à projeção do VE. Mulheres tendem a apresentar cavidades ventriculares menores, e atenuação da parede anterior pelo tecido mamário. Pacientes com bloqueio de ramo esquerdo apresentando assincronismo contrátil das paredes do VE, podem, por redução do período diastólico, ter perfusão diminuída, principalmente no septo e regiões adjacentes, sendo o fenômeno potenciado por aumento da frequência cardíaca. Uso de terapêutica anti-isquêmica pode alterar a relação de demanda miocárdica e fluxo coronariano, minimizando o aparecimento de isquemia durante o estresse.

Diante destas situações, todos os recursos disponíveis devem ser utilizados para minimizar os artefatos e melhorar a especificidade¹⁶. Por exemplo, o uso de agentes farmacológicos, que não acarretam aumento significativo da FC (dipiridamol e adenosina) na presença de BRE ou marcapasso¹⁸, provas farmacológicas em pacientes incapacitados de se exercitar para atingir um bom duplo produto, etc.

Os programas de quantificação de captação, análise de motilidade e espessamento sistólico das paredes do VE melhoram a especificidade dos resultados em pacientes obesos ou com mamas volumosas, além de oferecer informações relevantes da função ventricular esquerda, devendo ser usados sempre que possível.

Pesquisa de viabilidade miocárdica - Quadros de disfunção ventricular esquerda global ou regional podem ser revertidos, significativamente, em pacientes com DAC mediante procedimentos de revascularização miocárdica. Os principais indicadores a serem avaliados para constatar tecido viável em regiões ventriculares dissinérgicas baseiam-se na presença de perfusão, integridade da membrana celular, de metabolismo e de reserva contrátil; todos esses parâmetros são adequadamente avaliados pelas técnicas nucleares¹⁹.

O estudo de metabolismo com flúor-18-DG, bem como da perfusão com ²⁰¹Tl (protocolos de repouso/redistribuição, ou estresse/redistribuição e reinjeção) apresentam mais elevados níveis de S para detecção de tecido viável em áreas acinéticas crônicas (85 a 95%) do que os observados em estudos com ^{99m}Tc-sestamibi (60 a 81%)^{20,21}. Têm-se recomendado o uso de nitratos previamente à injeção do sestamibi para melhora da acurácia deste método^{19,22}.

As indicações para o diagnóstico da DAC com os graus de recomendações e níveis de evidências, encontram-se na tabela I.

Avaliação de gravidade, estratificação de risco e prognóstico - Na avaliação da gravidade, estratificação de risco e prognóstico, a CMP tem por objetivo não só identificar a presença de isquemia miocárdica, mas possibilitar que no manejo da DAC haja uma separação dos pacientes com risco de morte e com risco de infarto não fatal, daqueles com baixo risco de eventos cardíacos. O grupo de intermediário risco de DAC é o que melhor se beneficia da CMP, havendo uma excelente relação custo-benefício, estratificando adequadamente o paciente e direcionando-o para o tratamento clínico ou invasivo.

Os aspectos cintilográficos mais importantes na análise da estratificação de risco e prognóstico da DAC, são a extensão da lesão e a fração de ejeção. Associados a estes dois fatores, muitas situações clínicas interferem de maneira relevante, tais como: idade, diabete, hipertensão arterial, dislipidemia, hipertrofia ventricular esquerda, arritmias cardíacas, insuficiência cardíaca, infarto do miocárdio e outros²³.

Vários estudos demonstraram que as principais variáveis cintilográficas que influenciam na decisão do manejo,

Tabela I - Técnicas radioisotópicas para o diagnóstico da doença coronariana crônica

Indicação	Procedimento	Grau de recomendação	Nível de evidência
Diagnóstico em pacientes sintomáticos e em assintomáticos selecionados	CMP* (rep/est)	A	1
Diagnóstico pela avaliação da função ventricular (repouso e exercício)	VR (rep/est)	B ₂	1
Detecção de viabilidade miocárdica em pacientes com disfunção ventricular que se submeterão à revascularização miocárdica	CMP* com Tálío (est/red)	A	1
	CMP* com Tálío (est/red/reinj)	A	1
	FDG	A	1
	VR (exerc ou dob)	B ₂	3
Identificação de isquemia em pacientes que se submeterão à ICP	CMP* (rep/est)	A	2
	VR (rep/est)	B ₂	4
Estratificação de risco antes de cirurgias não cardiovasculares, em pacientes com probabilidade intermediária ou alta para DAC	CMP* (rep/est)	A	2
Estratificação de risco antes de cirurgias vasculares	CMP* (rep/est)	A	1
Triagem de pacientes assintomáticos com baixa probabilidade de DAC	CMP*	C	1
	VR	C	1
CMP- cintilografia miocárdica de perfusão; * - dá-se preferência na utilização da CMP com os cortes tomográficos e sincronizada com o ECG; rep- repouso; est- estresse; VR- ventriculografia radioisotópica; red- redistribuição; reinj- reinjeção; dob- dobutamina; FDG- flúor-deoxiglicose; DAC- doença arterial coronariana; ICP- intervenção coronariana percutânea.			

são: a detecção da isquemia induzida; localização da isquemia, correlacionando com a coronária acometida; análise da extensão e a concomitância com outras paredes comprometidas e a identificação da associação de isquemia e necrose. Outras variáveis importantes na estratificação de risco são a presença de captação pulmonar na CMP com tálio e o aumento transitório do ventrículo esquerdo²⁴.

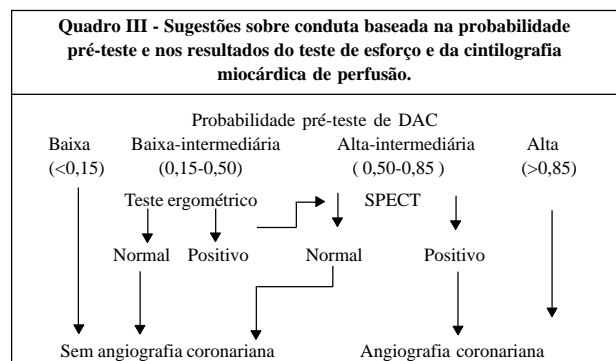
Na avaliação da estratificação de risco, é fundamental que o cardiologista tenha noções da seqüência Bayesiana, onde conhecimentos da probabilidade pré-teste da DAC associados à sensibilidade e especificidade dos métodos não invasivos, possibilitando estabelecer uma adequada interpretação e estratégia dos resultados (quadro III)²⁵.

A seguir discutiremos a utilidade da CMP em alguns temas específicos. A angina instável e o infarto agudo do miocárdio foram abordados em diretrizes específicas.

Na avaliação de 43 pacientes com lesão em tronco da coronária esquerda (TCE), Nygaard e cols.²⁶ encontraram alterações cintilográficas em 95% dos casos, sendo associadas às alterações sugestivas de TCE em 14%, lesões multiarteriais em 67%. Em 42% dos pacientes, havia captação pulmonar pelo ²⁰¹Tl. Iskandrian e cols.²⁷ encontraram três variáveis independentes como preditores de lesões multiarteriais e TCE em 834 pacientes, que incluíram anormalidades cintilográficas de múltiplos vasos, decréscimo da frequência cardíaca no exercício e depressão do segmento ST.

Na avaliação do prognóstico e acompanhamento em longo prazo, Kaul e cols.²⁸, estudando 382 pacientes, pela análise de regressão de Cox, incluindo variáveis clínicas, teste de esforço, cintilografia e angiografia, concluíram que o número de segmentos anormais na cintilografia foi o mais importante preditor independente de futuros eventos cardíacos. Outros estudos também indicam que o número de defeitos cintilográficos reflete na extensão do miocárdio de risco, tendo grande valor no prognóstico de eventos subsequentes²⁹⁻³¹. Entretanto, outros autores, sugerem que a captação pulmonar com o tálio-201, seja melhor preditor do que o número de defeitos perfusionais^{32,33}.

A CMP com exercício e teste farmacológico acumulou ao longo de 29 anos de existência, grande quantidade de estudos clínicos em milhares de pacientes, adquirindo ampla evidência científica no estudo do diagnóstico e prognóstico da DAC.



Modificado a partir de publicação de Berman e cols.²⁵.

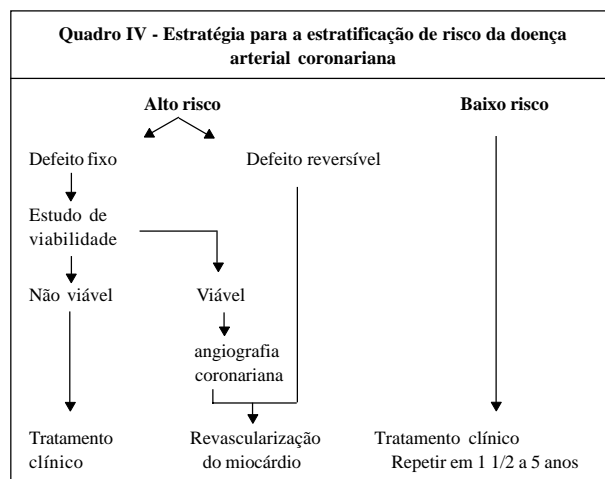
Os preditores de eventos cardíacos dependem da seleção dos pacientes. Nos pacientes com DAC sem infarto do miocárdio (IM) prévio, os defeitos reversíveis na cintilografia possuem grande valor prognóstico. Nos pacientes com IM prévio, os defeitos fixos associados ou não aos reversíveis passam a ser valorizados. A extensão desses defeitos expressa a possibilidade da diminuição da FEVE, que é um importante preditor de eventos cardíacos fatais^{34,35}.

Iskandrian e cols.³⁶, analisando 14 estudos envolvendo mais de 12.000 pacientes enfocando o valor prognóstico da CMP com SPECT, encontraram a média anual de eventos fatais de 0,6% com resultados normais e de 7,4% com exames alterados.

Hachamovitch e cols.³⁷ mostraram que a incidência de angiografia coronariana foi de 1% em 834 pacientes classificados de intermediário risco pelo *score* de "Duke" ao teste ergométrico e baixo risco pelo SPECT com Tc-99m. Nesses pacientes de risco intermediário pelo *score* de "Duke" e com CMP normal, a incidência de eventos fatais e não fatais foi de 0,4%. Por outro lado, com CMP anormal a incidência foi de 8,9%.

Uma estratégia ideal para a estratificação de risco da DAC é sugerida por Iskandrian e Verani³⁸ (quadro IV).

As indicações na identificação da gravidade, valor prognóstico e estratificação de risco da DAC com os graus de recomendações e níveis de evidências, encontram-se na tabela II.



Modificado de Iskandrian e Verani³⁸.

Tabela II - Técnicas radioisotópicas na identificação da gravidade, valor prognóstico e estratificação de risco da doença coronariana crônica

Indicação	Procedimento	Grau de recomendação	Nível de evidência
Avaliação da função do ventrículo esquerdo	VR Gated-SPECT	A B ₁	1 2
Identificação da extensão, localização e gravidade da isquemia	CMP*	A	1

VR- ventriculografia radioisotópica; Gated-SPECT- cintilografia miocárdica de perfusão com os cortes tomográficos sincronizada com o eletrocardiograma; CMP- cintilografia miocárdica de perfusão; * - dá-se preferência a utilização do Gated-SPECT.

Avaliação terapêutica

Avaliação da terapêutica clínica - Os exames nucleares em cardiologia possuem alta reprodutibilidade^{39,40}, com estudos demonstrando coeficiente de concordância de 0,94, muito úteis no acompanhamento dos pacientes em tratamento medicamentoso para a DAC.

Mahmarián e cols.⁴¹, demonstraram pela CMP que a nitroglicerina transdérmica foi capaz de reduzir a extensão de isquemia miocárdica induzida pelo exercício. Dakik e cols.⁴², estudando pacientes em tratamento clínico comparado com angioplastia, observou pelo SPECT maior redução dos defeitos de perfusão no grupo de tratamento medicamentoso. Semelhante observação foi encontrada no VIVA Trial²⁸, onde o SPECT e outros exames evidenciaram melhora na perfusão miocárdica nos pacientes tratados com o fator de crescimento endotelial vascular.

Um importante tópico que possui grande impacto no tratamento clínico é o da hipertensão arterial sistêmica (HAS). Importante fator de risco coronariano, manifesta-se inicialmente sob a forma de disfunção diastólica ventricular esquerda, hipertrofia miocárdica e pode evoluir em estágios mais avançados para a dilatação e disfunção sistólica do ventrículo esquerdo (VE), levando à insuficiência cardíaca. Essas alterações fisiopatológicas formam a cardiopatia hipertensiva. Embora a redução da fração de ejeção ventricular esquerda (FEVE) em repouso, medida pela ventriculografia radioisotópica, possa ser uma evidência de comprometimento cardíaco em pacientes hipertensos, as manifestações mais precoces da cardiopatia hipertensiva são aquelas que refletem a disfunção diastólica do VE, como a queda na velocidade pico de enchimento ventricular esquerdo (*peak filling rate*) ou o aumento no tempo necessário para atingir essa velocidade (*time to peak filling rate*), que também podem ser medidos através da ventriculografia radioisotópica. Embora a disfunção diastólica costume ser considerada uma consequência da hipertrofia ventricular esquerda (HVE), vale lembrar que as alterações nos parâmetros de função diastólica, habitualmente, estão presentes mesmo antes da detecção da hipertrofia⁴³⁻⁴⁵. O diagnóstico da DAC em pacientes hipertensos apresenta limitações pelo fato da reserva de fluxo coronariano mostrar-se freqüentemente alterada na cardiopatia hipertensiva. Por essa razão, alguns portadores de HAS podem apresentar defeitos transitórios da perfusão à cintilografia miocárdica, compatíveis com isquemia, mesmo na ausência de evidência cineangiográfica de comprometimento coronariano. Por outro lado, a ausência de defeitos de perfusão à cintilografia miocárdica tem, nos pacientes hipertensos, o mesmo valor que na população em geral⁴⁶⁻⁵⁰.

A hipertrofia miocárdica e a dilatação do VE, associada ou não à queda da FEVE em repouso, estão entre os principais indicadores de gravidade da HAS, refletindo a severidade e a duração da doença. A ventriculografia radioisotópica, embora mostre-se valiosa para a determinação da FEVE, não permite a aferição precisa do grau de hipertrofia e de dilatação do VE, que são melhor avaliadas através da

ecocardiografia. Recentemente, a introdução de novas técnicas cintilográficas (Gated-SPECT) permitiu avaliar simultaneamente a perfusão miocárdica e a função ventricular esquerda, tornando possível a determinação dos volumes diastólico e sistólico finais do VE, da sua massa miocárdica e da FEVE. Apesar da FEVE medida por essa técnica ter mostrado boa correlação com os resultados obtidos pelos métodos tradicionais, as medidas do volume cavitário e da massa miocárdica ainda não foram suficientemente validadas⁴⁴. A disfunção diastólica ventricular esquerda costuma melhorar com o controle dos níveis tensionais e a HVE pode regredir, ainda que parcialmente. Também a dilatação do VE e a FEVE podem melhorar com o tratamento da HAS^{46,51-53}.

A aterosclerose coronariana é a maior causa de mortes prematuras em diabéticos insulino-dependentes e não insulino-dependentes, sendo responsável por aproximadamente 80% de todas as mortes e 75% das hospitalizações nesses pacientes. A fisiopatogenia da aterosclerose na diabetes é múltipla. A hiperglicemia ocasiona glicosilação irreversível das proteínas e lipoproteínas, aumentando o potencial oxidativo, favorece a disfunção endotelial e alterações protrombóticas^{54,55}. A diabetes provoca uma rápida aceleração da aterosclerose em pacientes com e sem doença coronariana conhecida. Acomete artérias coronárias de grande e pequeno calibre, geralmente de forma difusa. Aumenta a probabilidade de ulceração e rotura da placa⁵⁵⁻⁵⁷.

O diabetes melito é um dos principais preditores de reestenose coronariana, tanto após angioplastia por balão ou com *stents*. Relato da NHLBI⁵⁸ (*National Heart, Lung, and Blood Institute*) encontrou incidência de reestenose em 47% em pacientes diabéticos e 32% em não diabéticos. Outros relatos^{59,60} demonstraram reestenose de 49 a 71%.

É bem estabelecido o valor prognóstico da cintilografia miocárdica de perfusão (CMP) na população geral, porém, somente nos últimos anos a literatura tem demonstrado o valor prognóstico da CMP nos pacientes diabéticos. Kang e cols.⁶¹ estudaram 1.271 pacientes diabéticos e 5.862 não diabéticos sem doença coronariana conhecida com CMP, utilizando protocolo *dual isotope* com exercício e adenosina. Foram acompanhados em média por um ano, e observada morte cardíaca ou IAM não fatal em 4,3% no grupo dos diabéticos contra 2,3% no outro ($p < 0,001$). Considerando os eventos totais (fatais, IAM não fatal e revascularização) a incidência foi de 9,0% por ano e 5,3% nos não diabéticos. Considerando os aspectos cintilográficos, os resultados da CMP normais tiveram índice baixo de eventos (1 a 2%/ano), com resultados pouco alterados, risco intermediário (3 a 4%/ano) e elevada taxa de eventos (>7%/ano) naqueles com alterações moderadas e acentuadas. Avaliou-se a circulação microvascular nos diabéticos⁶² pela medida no % de aumento da captação miocárdica do traçador (tetrafosmin) entre as imagens de repouso e exercício, encontrando diferença significativa entre o grupo de diabéticos versus o não diabético. Hurrel e cols.⁶³ estudaram o valor prognóstico do tamanho do infarto pela CMP na predição de sobrevida em 1.323 pacientes com doença coronariana crônica. Pela análise de regressão múltipla, concluíram que a idade e o diabetes melito foram os maiores preditores de morte.

Avaliação nos pacientes submetidos a angioplastia coronariana - Muitos estudos demonstraram isquemia residual em torno de 20 a 30% após o procedimento de angioplastia. Defeitos fixos podem ser decorrentes de infartos ocorridos durante a angioplastia (muitas vezes acompanhada de elevação de indicadores de necrose tecidual). Os demais defeitos possuem vários mecanismos, tais como: estenoses não dilatadas, estenose residual significativa na artéria dilatada, dissecação na artéria dilatada, recuperação tardia da reserva de fluxo, oclusão de colaterais, progressão da doença aterosclerótica, injúria do vaso pelo balão da angioplastia e reestenose precoce (retração elástica)³⁸. A possibilidade de a CMP detectar a reestenose foi testada em estudo envolvendo 89 pacientes, em comparação com o teste ergométrico. Em seis meses, a reestenose ocorreu em 42% dos pacientes e foi corretamente diagnosticada pela cintilografia em 74% dos casos e 50% pelo teste de esforço^{64,65}. Outros estudos também demonstraram a superioridade da cintilografia em prever a reestenose pós angioplastia^{66,67}. Estudos com cintilografia e teste farmacológico foram igualmente eficazes na avaliação da reestenose⁶⁸. Esses estudos basearam-se na recuperação da hipocaptção que corresponde à isquemia miocárdica observada na cintilografia, referente ao local da angioplastia. Outro modo de avaliar a recuperação desta isquemia é pela função ventricular. De Puey e cols.⁶⁹, estudando pacientes submetidos à angiografia radioisotópica com estresse, observaram que a não elevação da FEVE de pelo menos 5% do valor basal, em associação a sinais de alteração de mobilidade regional após a angioplastia coronariana por balão, constituía sinal de reestenose. A acurácia da angiografia radioisotópica em prever a reestenose > 50% do vaso dilatado foram de 73% na fase inicial e 77% no período de 4 a 12 meses⁶⁹.

Avaliação nos pacientes submetidos a revascularização cirúrgica - As várias técnicas dos exames nucleares oferecem grande contribuição no manejo dos pacientes submetidos a revascularização cirúrgica do miocárdio. Tanto na seleção prévia, como nos resultados precoces e tardios, o método oferece dados que podem mudar expressivamente o prognóstico. Pacientes com exames normais ou com pequenos defeitos fixos ou reversíveis, apesar de lesões anatômicas não funcionalmente significantes, podem se beneficiar com o tratamento clínico, tendo um excelente prognóstico. Por outro lado, pacientes sintomáticos com lesões moderadas e críticas com anormalidades perfusionais, deveriam ser tratados com angioplastia ou revascularização cirúrgica.

Nas avaliações seriadas após os procedimentos de revascularização, nos pacientes com probabilidades intermediária ou alta, está indicado, como rotina, o estudo da CMP.

Existem casos complexos onde o miocárdico é comprometido por isquemia ou necrose extensa, que possuem bom prognóstico com a revascularização cirúrgica, quando selecionados pelos estudos de viabilidade miocárdica e Gated-SPECT. Muitos desses pacientes necessitam do diagnóstico diferencial entre miocárdio hibernante e atordado, os quais são adequadamente avaliados por essas técnicas.

Vários estudos demonstraram que as recuperações dos defeitos reversíveis e fixos que possuem viabilidade, exercem fundamental papel no prognóstico. Também foi amplamente demonstrada a recuperação da motilidade ventricular após as técnicas de revascularização mecânica e cirúrgica^{43,70-73}.

As indicações para a avaliação terapêutica da DAC com os graus de recomendações e níveis de evidências, encontram-se na tabela III.

Miocardites

Miocardite é uma doença caracterizada por inflamação focal ou difusa no miocárdio⁷⁴. Pode ser causada por infecção (quadro V), estado de hipersensibilidade, radiação, venenos, agentes físicos e drogas⁷⁵. As formas clínicas são: aguda, subaguda e crônica. Enquanto na Europa⁷⁶ e EUA a causa mais comum é a infecção por vírus, no Brasil temos, além das viroses, grande prevalência da doença de Chagas e da febre reumática.

Tabela III - Técnicas radioisotópicas para avaliação da terapêutica na doença coronariana crônica

Indicação	Procedimento	Grau de recomendação	Nível de evidência
Avaliação da terapêutica medicamentosa:			
a) Função ventricular	VR	B ₁	3
b) Perfusão miocárdica	CMP* (rep/est)	A	3
Identificação de isquemia em pacientes sintomáticos após revascularização miocárdica (cirúrgica ou ICP)	CMP* (rep/est)	A	2
Avaliação de pacientes assintomáticos após a revascularização miocárdica (cirúrgica ou ICP) com teste de esforço anormal ou ECG basal alterado	CMP* (rep/est)	A	1
Avaliação de rotina em pacientes assintomáticos após a revascularização miocárdica (cirúrgica ou ICP)	CMP* (rep/est)	C	3
VR- ventriculografia radioisotópica; CMP- cintilografia miocárdica de perfusão; * dá-se preferência a realização da CMP com os cortes tomográficos e sincronizada com o ECG (Gated-SPECT); rep- repouso; est- estresse; ICP- intervenção coronariana percutânea.			

Quadro V - Agentes infecciosos causadores de miocardite

Bactérias - Brucella, Clostridium, Estafilococo, Estreptococo, Gonococo, Haemophilus, Legionella, Meningococo, Mycobactérias, Mycoplasma, Pneumococo, Salmonella.
Vírus - Adenovírus, Arbovírus, Coxsackie, Citomegalovírus, Echovírus, Encefalomiocardite, Epstein-Barr, Hepatite, HIV, Influenza, Rubéola, Varicela,
Fungos - Actinomyces, Aspergillus, Candida, Coccidioides, Cryptococo, Histoplasma, Nocardia.
Espiroquetas - Borrelia, Leptospira, Treponema.
Helmintos - Equinococo, Esquistossoma, Toxocara.
Protozoários - Entamoeba, Leishmania, Trypanossoma, Toxoplasma.

Esta doença tem diagnóstico dificultado por sua apresentação variável, da forma assintomática até aos quadros fatais com insuficiência cardíaca de rápida evolução. Em geral, a ICC é a principal manifestação da miocardite, apresentando-se sob a forma de cardiomiopatia dilatada. Pode ser aguda, logo após uma doença viral, com grave disfunção ventricular ou lenta e progressiva, com declínio gradual da função cardíaca. Disfunção diastólica ventricular pode ainda ser a única manifestação da miocardite.

A miocardite linfocitária é a mais freqüente e seu padrão histológico está associado a infecções virais das quais o enterovírus Coxsackie B é o agente etiológico mais comum. Acredita-se que 2 a 5% da população que adquire uma infecção viral poderá apresentar algum grau de envolvimento cardíaco.

A gravidez e período puerperal são fatores predisponentes para infecções virais no miocárdio. Outros fatores que favorecem o comprometimento cardíaco são o exercício físico, desnutrição, alcoolismo, hipóxia, corticosteróides e fatores genéticos.

No Brasil, a doença de Chagas é responsável por grande parte das miocardites agudas e crônicas. Mimetizando em muitos aspectos (sintomas, alterações eletrocardiográficas, e impedindo a adequada avaliação por teste eletrocardiográfico de esforço convencional), apresenta, ainda, a particularidade de induzir diversos distúrbios de perfusão regional (reversíveis e paradoxais, predominando em áreas sem ou com discreta discinergia e fixos, em regiões ventriculares severamente discinérgicas)⁷⁷. Persistindo a dúvida, muitos desses pacientes terminam por submeter-se a avaliação coronariográfica intravascular, mas interpretação atenta da CMP pode indagar o diagnóstico, que é facilmente confirmado por exame sorológico específico. A febre reumática é responsável por episódios de cardites, muitas vezes assintomáticos, que agravam a evolução da doença.

O acometimento cardíaco pode ocorrer desde poucos dias após infecção viral até várias semanas. Apenas 40% dos pacientes relatam uma infecção viral dentro de um mês do início dos sintomas.

Na grande maioria dos casos, os sintomas são inespecíficos, de curta duração e limitados a um quadro infeccioso viral. Estes sintomas incluem astenia, anorexia, febre, mialgias e cefaléia. Muitas vezes as mialgias são mais intensas que o habitual e a taquicardia desproporcional ao quadro febril. Na pequena parcela dos indivíduos que apresentam sintomas cardíacos, observam-se dor torácica, arritmias e insuficiência cardíaca progressiva. A síndrome da dor torácica aguda pode mimetizar o infarto do miocárdio e o ECG pode apresentar supradesnivelamento de ST e onda T invertida. Também pode apresentar-se como pericardite aguda, sendo influenciada pela postura e movimentos respiratórios. Palpitações podem refletir o aparecimento de arritmia ventricular complexa. Bloqueios atrioventriculares podem estar presentes.

A presença de inflamação miocárdica pode ser detectada por radiotraçadores, captados no miocárdio. Os mais utilizados⁷⁸⁻⁸⁰ são ^{99m}Tc-pirofosfato, citrato de gálio-67 e ^{99m}Tc

ou ¹¹¹In-anticorpos antimiosina. Outros traçadores^{81,82} como cloreto de tálio-201, ^{99m}Tc-Sestamibi e ¹²³I- metaiodobenzilguanidina (¹²³I-MIBG) são utilizados de forma complementar para verificar alterações de perfusão ou da inervação autonômica do miocárdio⁸³. Para verificar o estado funcional^{84,85} das câmaras cardíacas utiliza-se a angiocardiografia ou ventriculografia radioisotópica, que permite medir a fração de ejeção, motilidade miocárdica regional e volumes ventriculares.

Diagnóstico - O pirofosfato marcado com tecnécio-99m é um marcador de necrose e que, portanto, depende da exposição da miosina e do aumento da concentração intracelular de cálcio para causar captação cardíaca. Entretanto, vários são os trabalhos que mostram a captação de ^{99m}Tc-pirofosfato em músculo inflamado, como ocorre na miocardite.

O citrato de gálio-67, quando injetado na circulação, liga-se aos sítios livres de ferro da transferrina e é carregado para as áreas inflamadas, transudando para o interstício através do aumento da permeabilidade capilar. Existem outros mecanismos de captação porém, de menor importância. O valor preditivo negativo é de 83 a 98% e sensibilidade da ordem de 83%⁸⁰.

Anticorpos monoclonais antimiosina marcados com tecnécio-99m ou índio-111 fixam-se à miosina exposta devido a agressão tissular. O valor preditivo negativo é de 92% mas a especificidade é da ordem de 53%⁷⁹.

Avaliação da gravidade, risco e prognóstico - Devido aos fatores prognósticos da função ventricular, arritmias e tolerância ao exercício, a angiografia ou a ventriculografia radioisotópica são exames adequados para a avaliação dos volumes ventriculares, motilidade miocárdica e função de ambos os ventrículos em situação de repouso e exercício. Embora mais dispendioso estes dados também podem ser obtidos através da cintilografia miocárdica com ^{99m}Tc-sestamibi, quando sincronizada ao ECG.

Acompanhamento terapêutico - Os marcadores de inflamação miocárdica, citados anteriormente, são utilizados para verificar a reversão do quadro inflamatório após início do tratamento. O quadro de reversão ao nível tecidual é lento e, portanto, aconselha-se um intervalo mínimo de duas semanas entre os exames.

Devido à alta morbidade e mortalidade, deve-se avaliar o quadro funcional, que é verificado pela ventriculografia radioisotópica ou pelo *Gated-SPECT* com ^{99m}Tc-sestamibi.

As indicações do uso das técnicas radioisotópicas nas miocardites com os graus de recomendações e níveis de evidências, encontram-se na tabela IV.

Cardiomiopatia dilatada

A cardiomiopatia dilatada caracteriza-se pelo aumento do ventrículo esquerdo associado a disfunção sistólica global conseqüente ao comprometimento miocárdico primário. Esse comprometimento pode estender-se, em graus variáveis, também ao ventrículo direito. A cardiopatia isquêmica em seus estágios mais avançados pode ter uma forma de

Tabela IV - Técnicas radioisotópicas nas miocardites			
Indicação	Procedimento	Grau de recomendação	Nível de evidência
Demonstração do miocárdio inflamado	Citrato de gálio-67 ^{99m} Tc-Pirofosfato	B ₁ B ₂	N ₂ N ₃
Determinação da função inicial e seriada do VE e VD	Angiocardiografia ou VR em repouso	A	N ₂
	Angiocardiografia ou VR em repouso e exercício	B ₂	N ₃
Avaliação terapêutica	Citrato de gálio-67	B ₂	N ₃
	Angiocardiografia ou VR em repouso	A	N ₃

VE- ventrículo esquerdo; VD- ventrículo direito; VR- ventriculografia radioisotópica.

apresentação, que se confunde com a cardiomiopatia dilatada idiopática, sendo importante estabelecer o diagnóstico diferencial para otimizar o planejamento terapêutico. O comprometimento cardíaco por processos inflamatórios também pode evoluir para um quadro semelhante (e.g. doença de Chagas).

Diagnóstico - O estudo cintilográfico da perfusão miocárdica pode fornecer elementos para diferenciar a forma primária da doença daquela de etiologia isquêmica^{86,87}. Os defeitos transitórios da perfusão miocárdica são fortemente indicativos de etiologia isquêmica, da mesma forma que os defeitos persistentes em correspondência aos territórios coronarianos e que comprometem grandes áreas do ventrículo esquerdo (>40% da massa miocárdica). Os defeitos fixos restritos à região apical são exceção a essa regra^{46,88-90}. A ventriculografia radioisotópica também pode ser útil no diagnóstico diferencial entre as duas condições uma vez que na forma idiopática ambos os ventrículos costumam estar envolvidos, enquanto na cardiopatia isquêmica o envolvimento habitualmente restringe-se ao ventrículo esquerdo⁹¹. A maior parte dos estudos utilizando a PET para avaliação simultânea da perfusão e do metabolismo miocárdicos tem evidenciado características potencialmente úteis na distinção das formas isquêmica e idiopática^{92,93}. Entretanto, os resultados de um estudo recente realizado em pacientes com diagnóstico de cardiomiopatia idiopática mostrou que a isquemia miocárdica regional pode ter papel importante na doença⁹⁴. Marcadores de processo inflamatório, como o citrato de gallium-67 ou anticorpos antimiosina marcados com indium-111 têm sido utilizados para pesquisar a participação de componente inflamatório em alguns casos de cardiomiopatia dilatada, porém o valor desses procedimentos ainda requer validação^{86,95,96}.

Estratificação de risco e prognóstico - Parâmetros que refletem a função sistólica ventricular esquerda, notadamente o cálculo da fração de ejeção, mostram-se úteis na estratificação do risco dos pacientes com cardiomiopatia dilatada. Acurácia e reprodutibilidade elevadas fazem da ventriculografia radioisotópica um dos métodos de escolha para a determinação da fração de ejeção ventricular esquerda no seu acompanhamento^{46,86,87}.

O uso da metaiodobenzilguanidina (MIBG) tem igualmente sido investigado na avaliação de diversas cardiomiopatias. O grau de denervação simpática parece ter correlação não apenas diagnóstica, mas de estratificação e prognóstico. Quanto maior o grau de denervação, pior o prognóstico e mais severo o grau de insuficiência cardíaca progressiva. Isto pode permitir também modular certos tipos de tratamentos em pacientes com diferentes tipos de cardiomiopatias. Por exemplo, tem-se demonstrado que pacientes com miocardiopatia dilatada tratados com carvedilol, podem apresentar melhora significativa da função neuronal simpática mensurada pelo grau de captação da MIBG e da função ventricular analisada pela ventriculografia radioisotópica⁹⁷.

Avaliação Terapêutica - O monitoramento da resposta terapêutica pode ser feito por avaliação seriada da fração de ejeção ventricular esquerda pela ventriculografia radioisotópica. A avaliação da resposta dos processos inflamatórios ao tratamento com corticoesteróides ou imunossuppressores não apresenta resultados conclusivos, até porque o valor dessa terapia nesses casos ainda não está bem estabelecido^{46,98}.

Cardiomiopatia hipertrófica

A hipertrofia miocárdica que caracteriza a cardiomiopatia hipertrófica acomete, mais comumente, o septo interventricular, embora possa envolver também outras regiões do VE de forma isolada ou combinada. Na forma obstrutiva da doença, o septo hipertrófico oblitera parcialmente a via ejetiva do VE, produzindo gradiente de pressão a esse nível, associado a graus variáveis de insuficiência mitral. Em ambas as formas, obstrutiva ou não, as manifestações clínicas podem incluir angina, dispnéia, palpitações ou síncope. O caráter hereditário da enfermidade, associado ao risco de morte súbita, conferem especial importância ao seu diagnóstico precoce.

Diagnóstico - Habitualmente o exame clínico e o eletrocardiograma fornecem elementos bastantes consistentes para o diagnóstico. Porém, o ecocardiograma é o método mais utilizado para a sua confirmação. Os pacientes frequentemente apresentam alterações nos estudos com radioisótopos, tanto na cintilografia perfusional quanto na ventriculografia, que evidenciam defeitos de perfusão, redução da cavidade ventricular esquerda, hipertrofia miocárdica, notadamente na região do septo interventricular e disfunção diastólica. Entretanto, estas e outras alterações cintilográficas têm maior valor para a estratificação de risco e a avaliação da resposta terapêutica que para o diagnóstico da doença^{46,87,99-103}.

Diversos estudos utilizando PET têm evidenciado que esses pacientes, independente de apresentarem alterações da perfusão miocárdica, podem mostrar alterações metabólicas traduzidas pelo aumento da captação da ¹⁸F-deoxiglucose (18-FDG) ou diminuição da captação de ¹¹C-palmitato. A hipótese de que essas alterações estejam entre as manifestações iniciais da doença tem despertado o interesse pelos marcadores metabólicos pelo potencial que represen-

tam para o diagnóstico precoce. A limitação imposta pela complexidade e alto custo da PET tem estimulado a pesquisa de marcadores metabólicos emissores de fóton único adequados às imagens cintilográficas em gama-câmeras convencionais (SPECT) como é o caso do ^{123}I -BMIPP (ácido betametil-p-iodofenil - pentadecanóico). Apesar dos resultados iniciais promissores desses estudos, tanto com PET quanto com SPECT, ainda são necessárias pesquisas adicionais e maior experiência clínica para que o seu real valor seja determinado¹⁰⁴⁻¹⁰⁸.

Tanto imagens por SPECT com ^{123}I -MIBG quanto por PET com ^{11}C -hidroxiefedrina (HED) ou ^{18}F -fluorodopamina têm evidenciado alterações sugestivas de disfunção do sistema nervoso autônomo nos corações acometidos pela cardiomiopatia hipertrófica. Possivelmente esses marcadores venham a mostrar-se úteis para o diagnóstico precoce da doença. Porém, no estágio atual do conhecimento, seu valor clínico ainda não está definido¹⁰⁹⁻¹¹¹.

Estratificação de risco e prognóstico - Na cardiomiopatia hipertrófica não é incomum a observação de defeitos de perfusão à cintilografia miocárdica, mesmo na ausência de angina ou de comprovação cineangiográfica de DAC. Nesses casos, embora não se preste ao diagnóstico de DAC, a evidência cintilográfica de isquemia parece definir um subgrupo de pacientes de maior risco. A função sistólica ventricular esquerda, habitualmente preservada, tende a deteriorar-se nos estágios mais avançados da doença, como resultado da fibrose miocárdica. Essas alterações traduzem-se por queda na fração de ejeção ventricular esquerda e defeitos persistentes da perfusão miocárdica e são consideradas indicadores de mau prognóstico^{46,71,87,112-114}.

Avaliação Terapêutica - Caso a obstrução da via de saída do VE não seja intensa a ponto de requerer intervenção cirúrgica, a disfunção diastólica do VE costuma responder bem à terapia medicamentosa. Variáveis que refletem essa disfunção como a queda na velocidade pico de enchimento ventricular (*peak filling rate*) ou o aumento no tempo necessário para atingir essa velocidade (*time to peak filling rate*), medidos através da ventriculografia radioisotópica, podem fornecer elementos úteis na avaliação da resposta ao tratamento^{46,115}. Alguns pacientes com evidência de isquemia miocárdica na avaliação inicial, apresentaram melhora das alterações perfusionais à cintilografia após intervenções terapêuticas clínicas ou cirúrgicas sendo, portanto, a cintilografia perfusional útil no seu acompanhamento^{116,117}.

Cardiopatias hipertensivas

A cardiopatia hipertensiva resulta da repercussão direta da hipertensão arterial sistêmica (HAS) sobre o coração que se manifesta inicialmente sob a forma de disfunção diastólica do VE, hipertrofia miocárdica e pode evoluir em estágios mais avançados para a dilatação e disfunção sistólica do VE, levando à insuficiência cardíaca. Além disso, a HAS representa importante fator de risco para a DAC.

Diagnóstico - Embora a redução da FEVE em repouso, medida pela ventriculografia radioisotópica, possa ser uma

evidência de comprometimento cardíaco em pacientes hipertensos, as manifestações mais precoces da cardiopatia hipertensiva são aquelas que refletem a disfunção diastólica do VE, como a queda na velocidade pico de enchimento ventricular esquerdo (*peak filling rate*) ou o aumento no tempo necessário para atingir essa velocidade (*time to peak filling rate*) que também podem ser medidos através da ventriculografia radioisotópica. Embora a disfunção diastólica costume ser considerada uma conseqüência da hipertrofia ventricular esquerda, vale lembrar que as alterações nos parâmetros de função diastólica habitualmente estão presentes mesmo antes da detecção da hipertrofia⁴³⁻⁴⁵. O diagnóstico da DAC em pacientes hipertensos apresenta limitações pelo fato da reserva de fluxo coronariano mostrar-se, freqüentemente, alterada na cardiopatia hipertensiva. Por essa razão, alguns portadores de HAS podem apresentar defeitos transitórios da perfusão à cintilografia miocárdica, compatíveis com isquemia, mesmo na ausência de evidência cineangiográfica de comprometimento coronariano. Por outro lado, a ausência de defeitos de perfusão à cintilografia miocárdica tem, nos pacientes hipertensos, o mesmo valor que na população em geral⁴⁶⁻⁵⁰.

Estratificação de risco e prognóstico - A hipertrofia miocárdica e a dilatação do VE, associadas ou não à queda da FEVE em repouso, estão entre os principais indicadores de gravidade da HAS, refletindo a gravidade e a duração da doença. A ventriculografia radioisotópica, embora mostre-se valiosa para a determinação da FEVE, não permite a aferição precisa do grau de hipertrofia e de dilatação do VE que são melhor avaliadas através da ecocardiografia. Recentemente, a introdução de novas técnicas cintilográficas, o Gated-SPECT, permitiu avaliar simultaneamente a perfusão miocárdica e a função ventricular esquerda, tornando possível a determinação dos volumes diastólico e sistólico finais do VE, da sua massa miocárdica e da FEVE. Apesar da FEVE medida por essa técnica ter mostrado boa correlação com os resultados obtidos pelos métodos tradicionais, as medidas do volume cavitário e da massa miocárdica ainda não foram suficientemente validadas⁴⁶.

Avaliação terapêutica - A disfunção diastólica ventricular esquerda costuma melhorar com o controle dos níveis tensionais e a hipertrofia VE pode regredir, ainda que parcialmente. Também a dilatação do VE e a FEVE podem melhorar com o tratamento da HAS^{46,51-53}.

Cardiotoxicidade por quimioterapia

As antraciclina, grupo de quimioterápicos do qual a principal representante é a adriamicina (doxorubicina), são amplamente empregadas no tratamento de grande variedade de tumores, porém têm a sua utilização limitada pela cardiotoxicidade que provoca e que se manifesta por disfunção sistólica ventricular esquerda. O efeito cardiotoxico desse grupo de drogas é dose dependente e se não for detectado precocemente evolui de forma rápida e, habitualmente, irreversível para insuficiência cardíaca com elevada letalidade.

Diagnóstico - A rapidez com que a disfunção VE, uma

vez instalada, progride, torna os parâmetros clínicos, eletrocardiográficos e radiológicos inadequados à detecção da cardiotoxicidade pelas antraciclina, por revelarem-se alterados apenas em estágios avançados de dano miocárdico. A queda da FEVE tem-se mostrado o indicador mais precoce do problema e a ventriculografia radioisotópica em repouso, devido à sua elevada sensibilidade, é o método de escolha para essa avaliação. A resposta da FEVE ao esforço não se mostrou superior à determinação do seu valor em repouso, além das limitações à realização da ventriculografia de esforço, notadamente nesse subgrupo de pacientes, freqüentemente debilitados. Outros métodos utilizando radioisótopos, como anticorpos antimiosina marcados com indium-111 ou ¹²³I-MIBG, ainda não tiveram o seu valor na avaliação clínica desses pacientes conclusivamente estabelecido ^{46,85,118-120}.

Estratificação de risco e prognóstico - O risco de cardiotoxicidade é maior em alguns subgrupos de pacientes, como idosos, portadores de cardiopatia prévia, e aqueles submetidos à irradiação do mediastino ou que façam uso associado de ciclofosfamida. Os pacientes submetidos à quimioterapia com antraciclina devem ter a sua FEVE monitorada de forma seqüencial ao longo do tratamento, devendo a primeira avaliação ser feita antes do início da quimioterapia. Essa recomendação justifica-se por duas razões: em primeiro lugar, no acompanhamento desses pacientes é importante avaliar não apenas o valor absoluto da FEVE como o seu comportamento em relação às medidas anteriores; além disso, pacientes que já apresentem previamente função ventricular esquerda deprimida têm maior susceptibilidade aos efeitos cardiotoxícos dessas drogas ^{46,121-123}.

Avaliação terapêutica - Ao lado do efeito cumulativo desses medicamentos sobre o miocárdio, pode ocorrer depressão transitória e reversível da função ventricular esquerda, após a administração de cada dose, que costuma persistir por alguns dias. Por essa razão, é recomendável que a avaliação da FEVE desses pacientes seja feita cerca de duas semanas após a dose do quimioterápico ter sido administrada. A interrupção do tratamento, caso o valor da FEVE seja menor que 50% ou apresente uma redução de mais de dez pontos percentuais em relação à avaliação inicial, mostrou-se capaz de reduzir a incidência de insuficiência cardíaca nesses pacientes. A alta reprodutibilidade da FEVE determinada pela ventriculografia radioisotópica reforça o valor do método no seu acompanhamento ^{46,121-124}.

As indicações do uso das técnicas radioisotópicas nas cardiomiopatias com os graus de recomendações e níveis de evidências, encontram-se na tabela V.

Doenças valvares do coração

Os exames utilizando radioisótopos permitem avaliação fidedigna da função biventricular em diferentes situações de estresse e repouso, podendo ser utilizada para a medida de vários índices nas doenças valvares, como medidas da fração de ejeção e do volume do ventrículo esquerdo nos casos de insuficiência aórtica e mitral; quantificação das frações de regurgitação e mensuração dos efeitos funcionais de possíveis comunicações ventriculares.

Tabela V - Técnicas radioisotópicas nas cardiomiopatias			
Indicação	Procedimento	Graus de recomendação	Nível de evidência
Determinação da função inicial e seriada do VE e VD nas cardiomiopatias dilatada, hipertrófica ou restritiva	Angiocardiografia ou VR em repouso	A	2
Avaliação inicial e seriada da função do VE em pacientes em quimioterapia (antraciclina)	Angiocardiografia ou VR em repouso	A	1
Diferenciação entre cardiomiopatia isquêmica e dilatada	Angiocardiografia ou VR (rep/est) CMP* (rep/est)	B ₂ B ₁	3 3
Diagnóstico de cardiomiopatia hipertrófica	Angiocardiografia ou VR CMP	C C	3 3
Diagnóstico de DAC concomitante com cardiomiopatia hipertrófica	CMP	C	3
Avaliação da angina na cardiomiopatia hipertrófica	CMP* (rep/est)	B ₁	2

VE- ventrículo esquerdo; VD- ventrículo direito; VR- ventriculografia radioisotópica; rep- repouso; est- estresse; CMP- cintilografia miocárdica de perfusão; * - dá-se preferência em utilizar a CMP com os cortes tomográficos e sincronizada com o ECG; DAC- doença arterial coronariana.

As principais técnicas utilizadas são o estudo de primeira passagem, estudo sincronizado das câmaras cardíacas e a própria cintilografia miocárdica de perfusão. Estes oferecem a oportunidade da avaliação inicial do desempenho ventricular esquerdo (FEVE) nos pacientes com ou sem sintomas, além de auxiliar no acompanhamento com medidas seriadas do desempenho ventricular, antes e após procedimento corretivo ¹⁷.

A avaliação do ventrículo direito em pacientes com regurgitação mitral crônica é útil e pode ser facilmente realizada pela ventriculografia radioisotópica ¹²⁵.

Valores da FEVE isoladamente inferem prognóstico nas doenças valvares regurgitantes e aqueles pacientes com queda da FEVE em repouso abaixo de 40% apresentarão maior índice de morbimortalidade a longo prazo. No entanto, em pacientes com estenose aórtica a mensuração da FEVE não é determinante para indicação de correção cirúrgica ¹²⁵.

Situações de queda da FEVE durante o esforço físico em pacientes com insuficiência aórtica, mesmo em pacientes assintomáticos, requerem acompanhamento mais de perto, pois este índice pode estar indicando comprometimento da reserva miocárdica e a deterioração da função VE é um parâmetro determinante na indicação da correção cirúrgica ¹²⁵. Na presença de sintomas, a ventriculografia radioisotópica é capaz de prever o prognóstico após a correção cirúrgica, baseando-se na FEVE em repouso.

A cintilografia miocárdica de perfusão é útil no diagnóstico de coronariopatia associada ao quadro de valvopatia. Na presença de lesões coronarianas obstrutivas moderadas detectadas na avaliação pré operatória da correção cirúrgica, a

avaliação funcional destas lesões torna-se fundamental para o planejamento terapêutico coadjuvante (clínico ou cirúrgico) a ser empregado. O estudo de perfusão também apresenta papel importante no seguimento e monitoramento de quadro isquêmico após a correção cirúrgica das valvopatias¹²⁵.

As indicações do uso das técnicas radioisotópicas nas valvopatias com os graus de recomendações e níveis de evidências, encontram-se na tabela VI.

Cardiopatias congênitas

Diagnóstico - O avanço das técnicas de diagnóstico por imagem anatômica, como a ecocardiografia e, mais recentemente, a ressonância magnética fez com que a aplicação da cardiologia nuclear no diagnóstico de cardiopatias congênitas ficasse mais limitado e restrito a algumas situações clínicas especiais, porém importantes.

Uma indicação plenamente estabelecida é na avaliação do grau de comprometimento funcional imposto pela presença de comunicações direita-esquerda ou esquerda-direita. Igualmente o método pode auxiliar na detecção de comprometimento funcional ventricular em estágios mais avançados ou devido a miocardiopatias induzidas por doenças especiais: ventrículo único, tetralogia de Fallot, transposição dos grandes vasos, etc..

A determinação da presença de comunicação arteriovenosa intra-cardíaca esquerda-direita pode ser verificada pela persistência da atividade pulmonar e de câmaras cardíacas direitas através da análise da curva de primeira passagem obtida pela angiocardiorrafia radioisotópica¹²⁶. Quando as medidas obtidas mostram relação fluxo pulmonar/fluxo sistêmico >2, deve-se suspeitar que essa comunicação com fluxo esquerda-direita deva ser corrigida cirurgicamente. Igualmente, curvas de atividade/tempo geradas na primeira passagem do composto radioativo permite diferenciar comunicações intracardíacas de extracardíacas.

Na detecção de comunicações intra-cardíacas direita-esquerda pode-se utilizar apenas a inspeção visual, uma

vez que se percebe rápida e precoce passagem do bolo radioativo para cavidade ventricular esquerda e aorta, antes mesmo de se evidenciar pico de atividade em parênquima pulmonar¹²⁷.

Outra forma de se avaliar a presença de comunicação arteriovenosa, de forma semi-quantitativa, é através da administração de macroagregado ou microesfera de albumina marcada com ^{99m}Tc. Este composto possui diâmetro em torno de 10-40 micra e, portanto, após uma injeção endovenosa, praticamente sua totalidade deve ficar retida no leito pré-capilar pulmonar. Quando quantidades significativas do radiofármaco atingem a circulação pré-capilar esplâncnica ou cerebral pode-se comprovar a presença de comunicação direita-esquerda.

Outra potencial indicação da cardiologia nuclear é na avaliação de isquemia miocárdica em certos tipos de cardiopatia congênita envolvendo a circulação coronariana. Padrão perfusional sugestivo de origem anômala da coronária esquerda na artéria pulmonar tem sido descrito quando há déficit de perfusão em territórios da artéria coronária descendente anterior e circunflexa, enquanto se verifica perfusão preservada em território da artéria coronária direita (parede inferior e ínfero-septal) e disfunção de VE. Igualmente, pode-se empregar a cintilografia miocárdica de perfusão para determinar o grau de repercussão funcional e isquêmica de verdadeiras arterites como a arterite de Takayasu ou Kawasaki¹²⁸.

Estratificação de risco e prognóstico - O uso da cardiologia nuclear para estratificação de risco em cardiopatia congênita, incluindo o uso da ventriculografia radioisotópica de repouso e esforço, não tem sido demonstrado com suficiente embasamento científico na literatura.

Seguimento pós terapêutico - Os estudos de quantificação das comunicações das câmaras cardíacas podem ser empregados para monitorar resposta após procedimentos cirúrgicos específicos. Fechamento espontâneo ou cirúrgico e mesmo persistência da comunicação residual esquerda-direita podem ser detectados através do método cintilográfico. Igualmente, estudos de perfusão miocárdica podem também ser empregados no sentido de avaliar a resposta imediata e tardia após correção de anomalias de origem de artéria coronária. Pode-se observar uma redução significativa da dilatação da cavidade ventricular com eventual melhora da perfusão no território anteriormente comprometido, quando o tratamento cirúrgico é precoce.

Alguns estudos têm igualmente demonstrado o valor da ventriculografia radioisotópica em repouso e eventualmente sob esforço isotônico na avaliação da repercussão funcional tardia de cirurgias de correção de anomalias congênitas complexas, como tetralogia de Fallot. Nesta condição é freqüente a constatação de insuficiência valvar pulmonar, e comprometimento funcional tardio do ventrículo direito e esquerdo¹²⁹. O mesmo pode ser comentado quanto ao valor do método no seguimento funcional pós correção cirúrgica da transposição total dos grandes vasos¹³⁰.

As indicações do uso das técnicas radioisotópicas nas cardiopatias congênitas com os graus de recomendações e níveis de evidências, encontram-se na tabela VII.

Tabela VI - Técnicas radioisotópicas nas valvopatias

Indicação	Procedimento	Graus de recomendação	Níveis de evidência
Avaliação inicial e seriada dos volumes do VE, VD e fração de ejeção	VR em repouso	A	2
Quantificação da regurgitação mitral e aórtica	VR em repouso	B ₂	2
	VR em estresse	C	3
Diagnóstico e avaliação da DAC concomitante	CMP* (repouso/estresse)	B ₂	2
VE- ventrículo esquerdo; VD- ventrículo direito; VR- ventriculografia radioisotópica; DAC- doença arterial coronariana; CMP- cintilografia miocárdica de perfusão; * - dá-se preferência a utilização da CMP com os cortes tomográficos sincronizada com o ECG.			

Tabela VII - Técnicas radioisotópicas nas cardiopatias congênitas			
Indicação	Procedimento	Grau de recomendação	Nível de evidência
Detecção e localização de comunicações	Angiocardiografia	B ₂	3
	Perfusão pulmonar D→E	B ₂	3
Quantificação da comunicação E→D	Angiocardiografia radioisotópica	B ₂	3
Avaliação inicial e seriada da função ventricular	Ventriculografia radioisotópica	A	2
Diagnóstico das anomalias de origem coronarianas	CMP*	A	3

D- direita; E- esquerda; CMP- cintilografia miocárdica de perfusão; * - dá-se preferência a utilização da CMP com os cortes tomográficos sincronizada com o ECG.

Transplante Cardíaco

Graças à abordagem atual, o transplante cardíaco oferece menos problemas de rejeição e o paciente pode ser melhor controlado. Apesar de tudo, a rejeição^{131,132} aguda continua sendo o maior problema. A rejeição causa inicialmente cardite com infiltrado linfo-monocitário, edema e agressão aos miócitos. Este quadro é semelhante à miocardite descrita anteriormente, considerando-se que o agente etiológico é a resposta imunológica do paciente.

Após o transplante, no primeiro ano, o paciente sofre uma série de biópsias endomiocárdicas independente de apresentar sintomas de rejeição. Com o tempo, aumentou-se o intervalo entre as biópsias. Nesta fase, muitas biópsias endomiocárdicas podem ser evitadas através da cintilografia miocárdica com citrato de gálio-67, conforme a descrição de seu mecanismo de ação^{133,134}.

Sabe-se que o próprio transplante, a ciclosporina e outros agentes imunossupressores predispoem o paciente a maior frequência de coronariopatias obstrutivas. A denervação causada pela cirurgia de transplante impede os sintomas clássicos da angina de peito. Devido ao custo próprio de um transplante cardíaco, os casos podem ser beneficiados com a cintilografia miocárdica de perfusão com ²⁰¹Tl ou ^{99m}Tc-Sestamibi, mesmo quando os sinais e sintomas são atípicos.

Junto ao controle do paciente transplantado crônico pode-se ainda controlar sua função através da angiocardiografia ou ventriculografia radioisotópica. As agressões sofridas por rejeições sintomáticas ou não, acabam por trazer graus progressivos de miocardiopatia com disfunção progressiva.

As indicações das técnicas radioisotópicas após transplante cardíaco com os graus de recomendações e níveis de evidências, encontram-se na tabela VIII.

Tabela VIII - Técnicas radioisotópicas após transplante cardíaco			
Indicação	Procedimento	Grau de recomendação	Nível de evidência
Avaliação da função ventricular	Angiocardiografia ou VR	A	3
Detecção de rejeição aguda	Citrato de Gálio-67	A	2
Demonstração de insuficiência coronariana	A) Diagnóstico	CMP* (repouso/est)	3
	B) Avaliação da gravidade	CMP* (repouso/est)	

VR - ventriculografia radioisotópica; CMP - cintilografia miocárdica de perfusão; est - estresse; * - dá-se preferência a utilização da CMP com cortes tomográficos sincronizada ao ECG.

Referências

1. I Diretriz da Sociedade Brasileira de Cardiologia sobre Angina Instável e Infarto do Miocárdio sem Supradesnível do segmento ST. Arq Bras Cardiol 2001; 77(supl. II): 1-38.
2. II Diretriz da Sociedade Brasileira de Cardiologia para o tratamento do infarto agudo do miocárdio, 22 a 25 de Julho, Teresópolis, RJ. Arq Bras Cardiol 2000; 74(supl2): 1-46.
3. Gibbons R, Chatterjee K, Daley J, et al. - ACC/AHA/ACP guidelines for the management of patients with chronic stable angina executive summary and recommendations a report of the ACC/AHA Task Force on Practice Guidelines (Committee on Management of Patients with chronic stable angina). Circulation 1999; 99: 2829-48.
4. Gibbons RJ. The use of radionuclide techniques for identification of severe coronary disease. Curr Probl Cardiol 1990; 15: 303-52.
5. Fleischmann K, Hunink M, Kuntz KM, Douglas PS. Exercise echocardiography or exercise SPECT imaging. JAMA 1998; 280: 913-20.
6. Fintel DJ, Links JM, Brinker JA, Frank TL, Parker M, Becker LC. Improved diagnostic performance of exercise Thallium 201 SPECT over planar imaging in the diagnosis of coronary artery disease: a receiver operating characteristic analysis. J Am Coll Cardiol 1989; 13: 600-12.
7. Liu YH, Sinusas AJ, De Man P, Zaret BL, Wackers FJ. Quantification of SPECT myocardial perfusion images: methodology and validation of the method. J Nucl Cardiol 1999; 6: 190-204.
8. Roger VL, Pellikka PA, Bell MR, Chow CW, Bailey KR, Seward JB. Sex and test verification bias: impact on the diagnostic value of exercise echocardiography. Circulation 1997; 95: 405-10.
9. Verna E, Ceriani L, Giovannella L, Binaghi G, Garancini S. "False-positive" myocardial perfusion scintigraphy findings in patients with angiographically normal coronary arteries: insights from intravascular sonography studies. J Nucl Med 2000; 41: 1935-40.
10. King MA, Tsui BM, Pan TS, Glick SJ, Soares EJ. Attenuation compensation for cardiac single photon emission computed tomographic imaging. Part 2. Attenuation compensation algorithms. J Nucl Cardiol 1996; 3: 55-64.
11. DePuey E, Shahzad K. Attenuation correction versus gating to characterize Tc-99m sestamibi fixed defects as attenuation artifact or scar. (Abstract) J Am Coll Cardiol 1998; 31(2 suppl A): 175.
12. Prigent FM, Hyun M, Berman DS, Rozanski A. Effect of motion on Tl-201 SPECT studies: a simulation and clinical study. J Nucl Med 1993; 34: 1845-50.
13. Dilsizian V, Freedman NMT, Rocco TP, Leon MB, Bonow RO. Enhanced detection of ischemic but viable myocardium by the injection of Tl-201 after stress redistribution imaging. N Engl J Med 1990; 323: 141-6.
14. Marin-Neto JA, Dilsizian V, Freedman NMT, Bonow RO. Thallium reinjection demonstrates viable myocardium in regions with reverse redistribution. Circulation 1991; 84: II-534.

15. Wackers FJ. Nuclear Cardiology series from ACC Curr J Rev 2000; 9 (3suppl) 9.
16. Morise, AP. Are the American College of Cardiology/American Heart Association guidelines for exercise testing for suspected coronary artery disease correct? *Chest* 2000; 118: 535-41.
17. Ritchie JL, Bateman T, Bonow RO, et al. ACC/AHA TASK FORCE REPORT – Guidelines for clinical use of cardiac radionuclide imaging. Report of the American College of Cardiology/AHA. *J Am Coll Cardiol* 1995; 25: 521-47.
18. Burns RJ, Galligan L, Wright LM, Lawand S, Burke RJ, Gladstone PJ. Improved specificity of myocardial Tl-201 SPECT in patients with left bundle branch block by dipyridamole. *Am J Cardiol* 1991; 68: 504-8.
19. Schwaiger M, Melin J. Cardiological applications of nuclear medicine. *Lancet* 1999; 354: 661-5.
20. Dilsizian V, Marin-Neto JA, Arrighi JA, Bacharach SL, Perroni-Filardi P, Bonow RO. Myocardial viability: comparison of thallium reinjection, rest-stress sestamibi, and positron emission tomography. *J Am Coll Cardiol* 1992; 19: 21A.
21. Chalela WA, Moffa PJ, Ramires JAF, Moraes AP, Soares Jr. J, Meneghetti JC. Detection of the viable myocardium. A perfusion scintigraphic study, before and after coronary bypass surgery in myocardial infarction patients. *Arq Bras Cardiol* 1999; 72: 535-45.
22. Udelson J, Coleman P, Metherral J, et al. Predicting recovery of severe regional entricular dysfunction: comparison of resting scintigraphy with Tl-201 and Tc-99m Sestamibi. *Circulation* 1994; 89: 2552-61.
23. Hammermeister KE, DeRouen TA, Dogde HT. Variables predictive of survival in patients with coronary disease: selection by univariate and multivariate analyses from the clinical, electrocardiographic, exercise, arteriographic, and quantitative angiographic evaluations. *Circulation* 1979; 59: 421-30.
24. Beller GA. Clinical Nuclear Cardiology. Philadelphia: W.B.Saunders Company, 1995, p 142-168: radionuclide assessment of prognosis.
25. Berman SD, Germano G, Shaw LJ. The role of nuclear cardiology in clinical decision making. *Semin Nucl Med* 1999; 26: 280-97.
26. Nygaard TW, Gibson RS, Ryan JM, et al. Prevalence of high-risk thallium-201 scintigraphic findings in left main coronary artery stenosis: comparison with patients with multiple and single-vessel coronary artery disease. *Am J Cardiol* 1984; 53: 462-9.
27. Iskandrian AS, Heo J, Lemlek J, Ofgilby JD. Identification of high-risk patient with left main and three-vessel coronary artery disease using stepwise discriminant analysis of clinical, exercise, and tomographic thallium data. *Am Heart J* 1993; 125: 221-5.
28. Kaul S, Lilly DR, Gascho JA, et al. Prognostic utility of the exercise thallium-201 test in ambulatory patients with chest pain: comparison with cardiac catheterization. *Circulation* 1988; 77: 745-58.
29. Brown KA, Boucher CA, Okada RD, et al. Prognostic value of exercise thallium-201 imaging in patients presenting for evaluation of chest pain. *J Am Coll Cardiol* 1983; 1: 994-1001.
30. Ladenhein ML, Pollock BH, Rozanski A, et al. Extent and severity of myocardial hypoperfusion as predictors of prognosis in patients with suspected coronary artery disease. *J Am Coll Cardiol* 1986; 7: 464-71.
31. Iskandrian AS, Hakki AH, Kane-Marsch S. Prognostic implications of exercise thallium-201 scintigraphy in patients with suspected or known coronary artery disease. *Am Heart J* 1985; 110: 135-43.
32. Kaul S, Finkelstein DM, Homma S, Leavitt M, Okada RD, Bpucher CA. Superiority of quantitative exercise thallium-201 variables in determining long-term prognosis in ambulatory patients with chest pain: a comparison with cardiac catheterization. *J Am Coll Cardiol* 1988; 12: 25-34.
33. Gill JB, Ruddy TD, Newell JB, Finkelstein DM, Strauss HW, Boucher CA. Prognostic importance of thallium uptake by the lungs during exercise in coronary artery disease. *N Engl J Med* 1987; 317: 1486-9.
34. Iskandrian AS. Appraisal of clinical models based on results of stress nuclear imaging in risk stratification. *Am Heart J* 1990; 120(6Pt1): 1487-90.
35. Palmas W, Bingham S, Diamond GA, Denton TA, Kiat H, Friedman JD, et al. Incremental prognostic value of exercise thallium-201 myocardial single-photon emission computed tomography late after coronary artery bypass surgery. *J Am Coll Cardiol* 1995; 25: 403-9.
36. Iskander S, Iskandrian AE. Risk assessment using single-photon emission computed tomographic technetium-99m sestamibi imaging. *J Am Coll Cardiol* 1998; 32: 57-62.
37. Hachamovitch R, Berman D, Kiat H, et al. Exercise myocardial perfusion SPECT in patient without known coronary artery disease: incremental prognostic value and use in risk stratification. *Circulation* 1996; 93: 905-14.
38. Iskandrian AS, Verani MS. Nuclear Cardiac Imaging: principles and applications. 2nd Ed. Philadelphia: F.A. Davis Company, 1996: 242-78.
39. Prigent FM, Berman DS, Elashoff J, et al. Reproducibility of stress redistribution thallium-201 SPECT quantitative indexes of hypoperfused myocardial secondary to coronary artery disease. *Am J Cardiol* 1992; 70: 1255-63.
40. Mahmarian JJ, Moyé LA, Verani MS, Bloom MF, Pratt CM. High reproducibility of myocardial perfusion defects in patients undergoing serial exercise thallium-201 tomography. *Am J Cardiol* 1995; 75: 1116-9.
41. Mahmarian JJ, Fenimore NL, Marks GF, et al. Transdermal nitroglycerin patch therapy reduces the extent of exercise-induced myocardial ischemia: results of a double-blind, placebo-controlled trial using quantitative thallium-201 tomography. *J Am Coll Cardiol* 1994; 24: 25-32.
42. Dakik H, Kleiman N, Farmer J, et al. Intensive medical therapy versus coronary angioplasty for suppression of myocardial ischemia in survivors of acute myocardial infarction. *Circulation* 1998; 98: 2017-23.
43. Blake J, Devereux RB, Herrold EM, et al. Relation of concentric left ventricular hypertrophy and extracardiac target organ damage to supranormal left ventricular performance in established essential hypertension. *Am J Cardiol* 1988; 62: 246-52.
44. Cuocolo A, Sax FL, Brush JE, Maron BJ, Bacharach SL, Bonow RO. Left ventricular hypertrophy and impaired diastolic filling in essential hypertension: diastolic mechanisms for systolic dysfunction during exercise. *Circulation* 1990; 81: 978-86.
45. Inouye I, Massie B, Loge D, et al. Abnormal left ventricular filling: na early finding in mild to moderate systemic hypertension. *Am J Cardiol* 1984; 53: 120-6.
46. Ritchie JL, Bateman BT, Bonow RO, et al. Guidelines for clinical use of cardiac radionuclide imaging. AHA/ACC. *Circulation* 1995; 91: 1278-303.
47. Houghton JL, Frank MJ, Carr AA, Von Dohlen TW, Prisant LM. Relations among impaired flow reserve, left ventricular hypertrophy and thallium perfusion defects in hypertensive patients without obstructive coronary artery disease. *J Am Coll Cardiol* 1990; 15: 43-51.
48. Otterstad JE, Davies M, Ball SG, et al. Left ventricular hypertrophy and myocardial ischaemia in hypertension: the THAMES study. *Eur Heart J* 1993; 14: 1622-8.
49. Scheler S, Motz W, Strauer BE. Mechanism of angina pectoris in patients with systemic hypertension and normal epicardial coronary arteries by arteriogram. *Am J Cardiol* 1994; 73: 478-82.
50. National Consensus on Ergometry, Department of Ergometry and Cardiovascular Rehabilitation of the Brazilian Cardiology Society. *Arq Bras Cardiol* 1995; 65: 189-211.
51. Betocchi S, Cuocolo A, Pace L, et al. Effects of intravenous verapamil administration on left ventricular diastolic function in systemic hypertension. *Am J Cardiol* 1987; 59: 624-9.
52. Schulman SP, Weiss JL, Becker LC, et al. The effects of antihypertensive therapy on left ventricular mass in elderly patients. *N Engl J Med* 1990; 322: 1350-6.
53. Brush JE, Udelson JE, Bacharach SL, et al. Comparative effects of verapamil and nitroprusside on left ventricular function in patients with hypertension. *J Am Coll Cardiol* 1989; 14: 515-22.
54. Schwartz CJ, Valente AJ, Sprague EA, Kelley JL, Cayatte AJ, Rozek MM. Pathogenesis of the atherosclerotic lesion: Implications for diabetes mellitus. *Diabetes Care* 1992; 15: 1156-67.
55. Stamler J, Vaccaro O, Neaton JD, Wentworth D. Diabetes, other risk factors and 2-year cardiovascular mortality for men screened in the multiple risk factor intervention trial. *Diabetes Care* 1993; 16: 434-44.
56. Waller BF, Palumbo PJ, Lie JT, Roberts WC. Status of the coronary arteries at necropsy in diabetes mellitus with onset after age 30 years: Analysis of 229 diabetic patients with and without evidence of coronary heart disease and comparison to 183 control subjects. *Am J Med* 1980; 69: 498-506.
57. Silva JA, Escobar A, Collins TJ, Ramee SR, White CJ, et al. Unstable angina: a comparison between diabetic and nondiabetic patients. *Circulation* 1995; 92: 1731-6.
58. Holmes DR Jr, Vietstra RE, Smith HC, Vetrovec GW, Kent KM, Cowley MJ. Restenosis after percutaneous transluminal coronary angioplasty (PTCA): a report from the PTCA Registry of the National Heart, Lung, and Blood Institute. *Am J Cardiol* 1984; 53: 77C-81C.
59. Weintraub WS, Kosinski AS, Brown CL, King SB. Can restenosis after coronary angioplasty be predicted from clinical variables? *J Am Coll Cardiol* 1993; 21: 6-14.
60. Bach R, Jung F, Kohnsiek I, et al. Factors affecting the restenosis rate after percutaneous transluminal coronary angioplasty. *Thromb Res* 1994; 74(Suppl 1): S55-77.
61. Kang X, Berman DS, Lewin HC, et al. Incremental prognostic value of myocardial perfusion single photon emission computed tomography in patients with diabetes mellitus. *Am Heart J* 1999; 138(6 Pt 1): 1025-32.
62. Tsujimoto G. Impaired coronary microvascular function in diabetics. *Ann Nucl Med* 2000; 14: 165-72.
63. Hurrell DG, Milavetz J, Hodge DO, Gibbons RJ. Infarct size determination by technetium 99m sestamibi single-photon emission computed tomography predicts survival in patients with chronic coronary artery disease. *Am Heart J* 2000; 140: 61-6.
64. Gianrossi R, Detrano R, Mulvihill D, et al. Exercise-induced ST depression in the diagnosis of coronary artery disease. A meta-analysis. *Circulation* 1989; 80: 87-98.

65. Wijns W, Serruys PW, Simoons ML, et al. Predictive value of early maximal exercise test and thallium cintigraphy after successful percutaneous transluminal coronary angioplasty. *Br Heart J* 1985; 53: 194-200.
66. Breisblatt WM, Weiland F, Spaccavento LJ. Stress thallium-201 imaging after coronary angioplasty predicts restenosis and recurrent symptoms. *J Am Coll Cardiol* 1988; 12: 1199-204.
67. Miller DD, Strauss HW, Block PC, Okada RD, Boucher CA. Prognostic value of computer-quantified exercise thallium early after percutaneous transluminal coronary angioplasty. *J Am Coll Cardiol* 1987; 10: 275-83.
68. Iskandrian AS, Lemlek J, Ogilby JD, Untereker WJ, Cave V, Heo J. Early thallium imaging after percutaneous transluminal coronary angioplasty: tomographic evaluation during adenosine-induced coronary hyperemia. *J Nucl Med* 1992; 33: 2086-9.
69. DePuey EG, Leatherman LL, Leachman RD, et al. Reestenosis after transluminal coronary angioplasty detected with exercise-gated radionuclide ventriculography. *J Am Coll Cardiol* 1984; 4: 1103-13.
70. Takeishi Y, Tono-Oka I, Kubota I, Ikeda K, Masakane I, Chiba J, et al. Functional recovery of hibernating myocardial after coronary bypass surgery: does it coincide with improvement in perfusion? *Am Heart J* 1991; 122: 665-70.
71. Dilsizian V, Rocco TP, Freedman NMT, Leon MB, Bonow RO. Enhanced detection of ischemic but viable myocardial by re-injection of thallium after stress redistribution imaging. *N Engl J Med* 1990; 323: 141-6.
72. Othani H, Tamaki N, Tonekura Y, et al. Value of thallium-201 reinjection after delayed SPECT imaging for predicting reversible ischemia after coronary artery bypass grafting. *Am J Cardiol* 1990; 66: 394-9.
73. Bonow RO, Dilsizian V, Cuocolo A, Bacharach SL. Identification of viable myocardial in patients with chronic coronary artery disease and left ventricular dysfunction. Comparison of thallium scintigraphy with reinjection and PET imaging with 18F-fluorodeoxyglucose. *Circulation* 1991; 83: 26-37.
74. Kawai C. From myocarditis to cardiomyopathy: mechanisms of inflammation and cell death. *Circulation* 1999; 99: 1091-100.
75. Martin AB, Webber S, Fricker FJ, et al. Acute myocarditis. Rapid diagnosis by PCR in children. *Circulation* 1994; 90: 330-9.
76. Hufnagel G, Pankuweit S, Richter A, Schonian U, Maisch B. The european study of epidemiology and treatment of cardiac inflammatory diseases (ESETCID). First epidemiological results. *Herz* 2000; 25: 279-85.
77. Marin-Neto JA, Marzullo P, Marcassa C, et al. Myocardial perfusion abnormalities in chronic Chagas' disease. Assessment with thallium-201 scintigraphy. *Am J Cardiol* 1992; 69: 780-4.
78. Kühl U, Lauer B, Souvatzoglou M, Vosberg H, Schultheiss HP. Antimyosin scintigraphy and immunohistologic analysis of endomyocardial biopsy in patients with clinical suspected myocarditis - evidence of myocardial cell damage and inflammation in the absence of histologic signs of myocarditis. *J Am Coll Cardiol* 1998; 32: 1371-6.
79. Baccara F, Blanchard-Lemoine B, Sarda L, Bardet J, Le Guludec D, Cohen A. Diagnostic strategy in acute myocarditis. *Arch Mal Coeur Vaiss* 1998; 91: 1151-8.
80. Jolles PR, Tatum JL. SLE myocarditis. Detection by Ga-67 citrate scintigraphy. *Clin Nucl Med* 1996; 21: 284-6.
81. Lagana B, Schillaci O, Tubani L, et al. Lupus carditis: evaluation with technetium-99m MIBI myocardial SPECT and heart rate variability. *Angiology* 1999; 50: 143-8.
82. Agostini D, Babatasi G, Manrique A, et al. Impairment of cardiac neuronal function in acute myocarditis: iodine-123-MIBG scintigraphy study. *J Nucl Med* 1998; 39: 1841-4.
83. Simões MV, Pintya AO, Marin GB, et al. Relation of regional sympathetic denervation and myocardial perfusion disturbances to wall motion impairment in Chagas' cardiomyopathy. *Am J Cardiol* 2000; 86: 975-81.
84. Alexander C, Oberhausen E. Myocardial scintigraphy. *Semin Nucl Med* 1995; 25: 195-201.
85. Pisani B, Taylor DO, Mason JW. Inflammatory myocardial diseases and cardiomyopathies. *Am J Med* 1997; 102: 459-69.
86. II Diretrizes da Sociedade Brasileira de Cardiologia para o Diagnóstico e Tratamento da Insuficiência Cardíaca. *Arq Bras Cardiol* 1999; 72: Suplemento I.
87. Camargo EE, Marin-Neto JA, Naccarato JA, et al. Consenso sobre Métodos em Cardiologia: medicina nuclear. *Arq Bras Cardiol* 1995; 65: 469-74.
88. Dunn R, Uren R, Sadick N, Bautovich G, et al. Comparison of thallium-201 scanning in idiopathic dilated cardiomyopathy and severe coronary artery disease. *Circulation* 1982; 66: 804-10.
89. Eichhorn EJ, Koinski EJ, Lewis SM, Hill TC, Emond LH, Leland OS. Usefulness of dipyridamole-thallium-201 perfusion scanning for distinguishing ischemic from nonischemic cardiomyopathy. *Am J Cardiol* 1988; 62: 945-51.
90. Iskandrian AS, Hakki AH, Kane S. Resting thallium-201 myocardial perfusion patterns in patients with severe left ventricular dysfunction: differences between patients with primary cardiomyopathy, chronic coronary artery disease or acute myocardial infarction. *Am Heart J* 1986; 111: 760-7.
91. Iskandrian AS, Helfeld H, Lemlek J, Iskandrian B, Heo J. Differentiation between primary dilated cardiomyopathy and ischemic cardiomyopathy based on right ventricular performance. *Am Heart J* 1992; 123: 768-73.
92. Bery JJ, Joffman JM, Steenbergen C, et al. Human pathologic correlation with PET in ischemic and nonischemic cardiomyopathy. *J Nucl Med* 1993; 34: 39-47.
93. Eisenberg JD, Sobel BE, Geltman EM. Differentiation of ischemic from nonischemic cardiomyopathy with positron emission tomography. *Am J Cardiol* 1987; 59: 1410-4.
94. van den Heuvel AF, van Veldhuisen DJ, van der Wall, et al. Regional myocardial blood flow reserve impairment and metabolic changes suggesting myocardial ischemia in patients with idiopathic dilated cardiomyopathy. *J Am Coll Cardiol* 2000; 35: 19-28.
95. Dec GW, Palacios I, Yasuda T, et al. Antimyosin antibody cardiac imaging: its role in the diagnosis of myocarditis. *J Am Coll Cardiol* 1990; 16: 97-104.
96. O'Connell JB, Henkin RE, Robinson JA, Subramanian R, Scanlon PJ, Gunnar RM. Gallium-67 imaging in patients with dilated cardiomyopathy and biopsy-proven myocarditis. *Circulation* 1984; 70: 58-62.
97. Lotze U, Kaeplinger S, Kober A, Richartz BM, Gottschild D, Figulla HR. Recovery of the cardiac adrenergic nervous system after long-term beta-blocker therapy in idiopathic dilated cardiomyopathy: assessment by increase in myocardial 123I-metaiodobenzylguanide uptake. *J Nucl Med* 2001; 42: 49-54.
98. Sociedade Brasileira de Cardiologia - Critérios para Solicitação de Exames Complementares do Aparelho Cardiovascular. *Arq Bras Cardiol* 1997; 68(3).
99. Bulkeley BH, Rouleau J, Strauss HW, Pitt B. Idiopathic hypertrophic subaortic stenosis: detection by thallium-201 myocardial perfusion imaging. *N Engl J Med* 1975; 293: 1113-6.
100. Maron BJ, Epstein SE. Hypertrophic cardiomyopathy: Recent observations regarding the specificity of three hallmarks of the disease: Asymmetric septal hypertrophy, septal disorganization and systolic anterior motion of the anterior mitral leaflet. *Am J Cardiol* 1980; 45: 141-54.
101. Maron BJ, Bonow RO, Cannon RO III, Leon MB, Epstein SE. Hypertrophic cardiomyopathy: Interrelations of clinical manifestations, pathophysiology and therapy (1) (2). *N Engl J Med* 1987; 316: 780-9, 844-52.
102. Pohost GM, Vignola PA, McKusick KE, et al. Hypertrophic cardiomyopathy: evaluation by gated cardiac blood pool scanning. *Circulation* 1977; 55: 92-9.
103. Suzuki Y, Kadota K, Nohora R, et al. Recognition of regional hypertrophy in hypertrophic cardiomyopathy using thallium-201 emission computed tomography: Comparison with two dimensional echocardiography. *Am J Cardiol* 1984; 53: 1095-102.
104. Grover-Mc Kay M, Schwaiger M, Krivokapitch J, Perloff JK, Phelps ME, Schelbert HR. Regional myocardial blood flow and metabolism at rest in mildly symptomatic patients with hypertrophic cardiomyopathy. *J Am Coll Cardiol* 1989; 13: 317-24.
105. Kurata C, Tawaraha K, Taniguchi T, et al. Myocardial emission computed tomography with iodine-123-labeled beta-methyl-branched fatty acid in patients with hypertrophic cardiomyopathy. *J Nucl Med* 1992; 33: 6-13.
106. Nienaber CA, Gambhir SS, Mody FV, et al. Regional myocardial blood flow and glucose utilization in symptomatic patients with hypertrophic cardiomyopathy. *Circulation* 1993; 87: 1580-90.
107. Perrone-Filard P, Bacharach SL, Dilsizian V, Panza JA, Maurea S, Bonow RO. Regional systolic function, myocardial blood flow and glucose uptake at rest in hypertrophic cardiomyopathy. *Am J Cardiol* 1993; 72: 199-204.
108. Ito Y, Hasegawa S, Yamaguchi H, Yoshiaki J, Uehara T, Nishimura T. Relation between thallium-201/iodine 123-BMIPP subtraction and fluorine 18 deoxyglucose polar maps in patients with hypertrophic cardiomyopathy. *J Nucl Cardiol* 2000; 7: 16-22.
109. Li ST, Tack CJ, Fananapazir L, Goldstein DS. Myocardial perfusion and sympathetic innervation in patients with hypertrophic cardiomyopathy. *J Am Coll Cardiol* 2000; 35: 1867-73.
110. Nakajima K, Bunko H, Taki J, Shimizu M, Muramori M, Hisada K. Quantitative analysis of ¹²³I-meta-iodobenzylguanidine (MIBG) uptake in hypertrophic cardiomyopathy. *Am Heart J* 1990; 119: 1329-37.
111. Schwaiger M, Hutchins GD, Das SK. C-11 hydroxy-ephedrine kinetics in patients with hypertrophic cardiomyopathy. *J Am Coll Cardiol* 1991; 17: 343A.
112. O'Gara PJ, Bonow RO, Maron BJ, et al. Myocardial perfusion abnormalities in patients with a hypertrophic cardiomyopathy: Assessment with thallium-201 emission computed tomography. *Circulation* 1987; 76: 1214-23.
113. Pitcher D, Wainwright R, Maisey M, Curry P, Sowton E. Assessment of chest pain in hypertrophic cardiomyopathy using exercise thallium-201 myocardial scintigraphy. *Br Heart J* 1980; 44: 650-6.
114. Rubin KA, Morrison J, Padnick MB, et al. Idiopathic hypertrophic subaortic stenosis: Evaluation of anginal symptoms with thallium-201 myocardial imaging. *Am J Cardiol* 1979; 44: 1040-5.
115. Bonow RO, Rosing DR, Bacharach SL, et al. Effects of verapamil on left ventricular systolic function and diastolic filling in patients with hypertrophic cardiomyopathy. *Circulation* 1981; 64: 787-96.

116. Cannon RO 3rd, Dilsizian V, O' Gara PT, et al. Impact of surgical relief of outflow obstruction on thallium perfusion abnormalities in hypertrophic cardiomyopathy. *Circulation* 1992; 85: 1039-45.
117. Udelson JE, Bonow RO, O' Gara PJ, et al. Verapamil prevents silent myocardial perfusion abnormalities during exercise in asymptomatic patients with hypertrophic cardiomyopathy. *Circulation* 1989; 79: 1052-60.
118. Estorch M, Carrio I, Berna L, et al. Indium 111In-antimyosin scintigraphy after doxorubicin therapy in patients with advanced breast cancer. *J Nucl Med* 1990; 31: 1965-9.
119. Lekakis J, Prassopoulos V, Athanassiadis P, Kostamis P, Mouloupoulos S Doxorubicin-induced cardiac neurotoxicity study with iodine-123-labeled metaiodobenzylguanidine scintigraphy. *J Nucl Cardiol* 1996; 3: 37-41.
120. Palmeri ST, Bonow RO, Myers CE, et al. Prospective evaluation of doxorubicin cardiotoxicity by rest and exercise radionuclide angiography. *Am J Cardiol* 1985; 58: 607-13.
121. Alexander J, Dainiak N, Berger HG, et al. Serial assessment of doxorubicin cardiotoxicity with quantitative radionuclide angiography. *N Engl J Med* 1979; 300: 278-83.
122. Mitani I, Jain D, Joska TM, Burtness B, Zaret BL. Doxorubicin induced congestive heart failure: Decreasing incidence with routine use of radionuclide angiography. *J Nucl Cardiol* 1999; 6: S-97.
123. Schwartz RG, McKenzie B, Alexander J, et al. Congestive heart failure and left ventricular dysfunction complicating doxorubicin therapy: seven-year experience using serial radionuclide angiography. *Am J Med* 1987; 82: 1109-18.
124. Jain D. Cardiotoxicity of doxorubicin and other anthracycline derivatives. *J Nucl Cardiol* 2000; 7: 53-62.
125. Bonow RO, Lakatos E, Maron BJ, Epstein SE. Long term serial changes in left ventricular function and reversal of ventricular dilatation after valve replacement for chronic aortic regurgitation. *Circulation* 1991; 84: 1625-35.
126. Parker JA, Treves S. Radionuclide detection, localization, and quantification of intracardiac shunts between the great arteries. *Prog Cardiovasc Dis* 1977; 20: 121-50.
127. Bjorkhem G, Evander E, White T, Lundstrom NR. Myocardial scintigraphy with 201thallium in pediatric cardiology: a review of 52 cases. *Pediatr Cardiol* 1990; 1: 1-7.
128. Fukazawa M, Fukushige J, Takeuchi T, et al. Discordance between thallium-201 scintigraphy and coronary angiography in patients with Kawasaki disease: myocardial ischemia with normal coronary angiogram. *Pediatr Cardiol* 1993; 14: 67-74.
129. Schamberger MS, Hurwitz RA. Course of right and left ventricular function in patients with pulmonary insufficiency after repair of Tetralogy of Fallot. *Pediatr Cardiol* 2000; 21: 244-8.
130. Brunotte F, Laurens MH, Marcon F, Cloez JL, Robert J, Pernot C. Current role of radionuclide imaging in pediatric cardiology. *Arch Mal Coeur Vaiss* 1987; 80: 470-482.
131. Schutz A, Breuer M, Kemkes BM. Antimyosin antibodies in cardiac rejection. *Ann Thorac Surg* 1997; 63: 578-81.
132. Johnson LL, Cannon PJ. Antimyosin imaging in cardiac transplant rejection. *Circulation* 1991; 84(3 Suppl): 1273-9.
133. Meneghetti JC, Camargo EE, Soares JJr, et al. Gallium-67 imaging in human heart transplantation: Correlation with endomyocardial biopsy. *J Heart Transplant* 1987; 6: 171-6.
134. Camargo PR, Mazzieri R, Snitcowsky R, et al. Correlation between gallium-67 imaging and endomyocardial biopsy. *Int J Cardiol* 1990; 28: 293-7.