

Relato de Caso

Adenoma de Conn. Uma Causa de Hipertensão e Hipocalemia

José Fernando Vilela Martin, Adriano Roberto Tarifa Vicente, Patrícia Maluf Cury, Jorge Adas Dib, José Paulo Cipullo
São José do Rio Preto, SP

Hipertensão secundária corresponde aproximadamente a 5 a 10% das causas de hipertensão arterial e, entre elas, o hiperaldosteronismo primário apresenta uma incidência variável de 0,05 a 2% em hipertensos, com quadro característico de hipocalemia, produção aumentada de aldosterona, redução ou supressão da renina, relação aldosterona/renina elevada e alcalose metabólica. Descrevemos um caso de paciente com hipertensão arterial primária controlada, que apresentou na sua evolução um adenoma de supra-renal com piora dos níveis tensionais.

O adenoma produtor de aldosterona (aldosteronoma) é a causa mais importante de hiperaldosteronismo e representa uma das poucas causas curáveis de hipertensão arterial de origem secundária. Os pacientes podem se apresentar de forma assintomática ou oligossintomática, com sintomas decorrentes do próprio quadro hipertensivo ou das complicações geradas pela hipocalemia (poliúria, noctúria, câimbras musculares, fraqueza muscular excessiva, parestesias, tetania e até paralisias musculares). Caracteriza-se por hipertensão arterial, hipocalemia, excreção urinária excessiva de potássio e alcalose metabólica. Descrevemos o caso de uma paciente com evolução de hipertensão primária há 31 anos, que apresentava controle satisfatório da pressão arterial e desenvolveu hipertensão secundária com piora acentuada dos níveis pressóricos.

Relato de Caso

Mulher de 52 anos, branca, casada, católica, do lar, natural de Potirendaba (SP) e procedente de Nova Itaipirema (SP), referia nunca ter sentido qualquer problema de saúde quando, há cerca de 31 anos, começou a apresentar crises de palpitações. Procurou médico que diagnosticou hipertensão arterial e prescreveu hidroclorotiazida 50 mg/dia e metildopa 1,5 g/dia com controle satisfatório da pressão arterial, conforme demonstra a monitorização ambulatorial da pressão arterial (MAPA), realizada em 1992 (fig. 1). Exames laboratoriais para avaliação da hipertensão arterial mostraram-se normais (potás-

sio, creatinina, glicemia, colesterol total, triglicérides, urina tipo I e eletrocardiograma), na mesma época.

Em 1999, em uso de hidroclorotiazida e metildopa, evoluiu com pior controle da pressão arterial e passou a usar indapamida 2,5 mg/dia, perindopril 4 mg/dia e nadolol 80 mg/dia e, mesmo assim, não obteve controle satisfatório da pressão arterial, iniciando quadro de fraqueza intensa caracterizada por incapacidade de realização de suas atividades normais, como varrer o chão, lavar a roupa e até atender ao telefone.

Antecedentes pessoais - hipertensão arterial há 31 anos, gastrite há 8 anos e hipertrigliceridemia há 4 anos. Negava diabetes mellitus, doença de Chagas, acidente vascular encefálico, infarto agudo do miocárdio ou qualquer outra doença.

Como antecedentes familiares possuía 4 tios paternos hipertensos, 2 com trombose venosa profunda, 1 com infarto do miocárdio e outro com acidente vascular encefálico. A mãe era hipertensa.

Ao exame físico encontrava-se em bom estado geral, eufórica, afebril, acianótica, hidratada e corada. Pulso = 76 bpm; PA sentada (MSD) = 170 x 110 mmHg; PA supina (MSD) = 190 x 120 mmHg; PA supina (MSE) = 180 x 120 mmHg; PA ortostática (MSD) = 170 x 110 mmHg.

Pulmões: limpos sem ruídos adventícios; precórdio: ritmo cardíaco regular em 2 tempos com bulhas normofonéticas, sem sopros e frequência cardíaca = 76 bpm; abdome: ruídos hidroaéreos presentes e ausência de visceromegalia, sem sopro abdominal; extremidades: ausência de edema de membros inferiores e pulsos palpáveis simétricos.

Diferentemente dos resultados das várias dosagens de potássio sérico normais anteriores, em 1999, o potássio mostrou-se bastante alterado ($K^+ = 1,5$ mEq/l; normal = 3,5 – 5,3), estando nessa ocasião em uso de indapamida, perindopril e nadolol. Todos os outros exames de rotina estavam dentro da normalidade (glicemia, creatinina, colesterol total e exame do sedimento urinário). Radiografia de tórax mostrava área cardíaca normal sem alterações do parênquima pulmonar. O eletrocardiograma apresentava ritmo sinusal e alteração da repolarização ventricular em parede ântero-lateral, o ecocardiograma mostrava hipertrofia de ventrículo esquerdo (SIV = 13; PPVE = 13; massa VE = 292,8 g; índice de massa VE = 160,9 g/m²).

O achado laboratorial de hipocalemia importante chamou a atenção para duas situações: hipocalemia secundária ao uso do diurético ou hipocalemia decorrente de um quadro de hiperaldosteronismo primário agravada pelo uso do diurético. Desse modo, procedeu-se à investigação diagnóstica.

A dosagem de sódio e potássio em urina de 24h foi 192 mEq/l

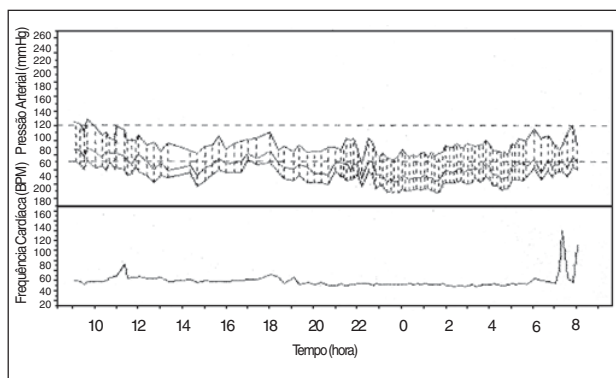


Fig. 1 - Monitorização ambulatorial da pressão arterial realizado em 1992 mostrando controle da pressão nas 24h com nível pressórico médio de 113x67 mmHg, presença de descenso noturno e carga pressórica sistólica e diastólica de 5% durante a vigília.

(normal = 50 a 250 mEq/l) e 59 mEq/l (normal = 25 a 125 mEq/l), respectivamente. Com a retirada de indapamida houve melhora importante do quadro clínico da paciente e do potássio sérico sem reposição (K^+ = 3,2 mEq/l). A dosagem de Na^+ e K^+ em urina de 24h após 10 dias sem diurético mostrou 135 mEq/l e 24 mEq/l, respectivamente. Renina plasmática foi de 0,6 ng/ml/h e aldosterona 56,2 ng/100 ml (normal = 1-16 ng/100 ml) e a relação aldosterona/renina igual a 93,6. Foi realizado outro exame de MAPA (fig. 2). A gasometria arterial evidenciou: pH = 7,50; pO_2 = 90; pCO_2 = 35; HCO_3^- = 30 mEq/l; BE = + 6,0; Sat O_2 = 98%.

Após o uso de espironolactona 100 mg/dia + amlodipino 5mg/dia + nadolol 80 mg/dia houve normalização da PA (PA = 130/90 mmHg), o quadro de astenia e fraqueza apresentou melhora evidente e a dosagem de Na^+ e K^+ séricos foi de 147 mEq/l e 4,8 mEq/l, respectivamente.

Foi submetida a ultra-som e tomografia de abdome que mostraram imagem nodular em topografia de adrenal direita medindo cerca de 1cm de diâmetro (fig. 3). Foi encaminhada ao serviço de cirurgia endocrinológica e submetida à exérese da glândula supra-renal direita e da vesícula biliar. A supra-renal pesava 7,2 g e media 4,7 x 4,5 x 1,5 cm. Aos cortes, apresentava nódulo único bem delimitado, medindo 1,5 cm de diâmetro, de coloração alaranjada (fig. 4). À microscopia da supra-renal, observou-se neoplasia epitelial encapsulada com células de citoplasma amplo e claro e ocasionais núcleos bizarros, porém não foram encontradas mitoses (fig. 5). O diagnóstico anatomopatológico foi de adenoma de supra-renal.

Cerca de 3 anos após a cirurgia, a paciente permanece estável clinicamente em uso de indapamida 1,5 mg/dia e nadolol com controle adequado da pressão arterial, observado através da MAPA, com nível pressórico médio nas 24h de 138 x 71 mmHg. (fig. 6).

Discussão

Nossa paciente apresentava uma história de hipertensão arterial de longa evolução com controle satisfatório dos níveis pressóricos em 24h conforme MAPA realizada em 1992 (fig. 1), favorecendo o diagnóstico inicial de uma hipertensão primária controlada, apesar do seu início ter ocorrido numa faixa etária sugestiva de hipertensão secundária, que não foi investigada, pois os exames básicos (potássio, glicemia, colesterol total, triglicérides, urina

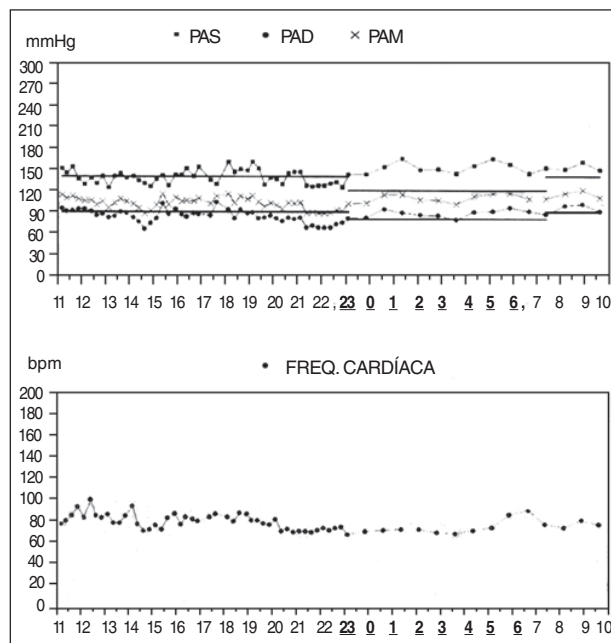


Fig. 2 - Monitorização ambulatorial da pressão arterial mostrando oscilação pressórica com níveis acima da normalidade em vigília e sono, com nível pressórico médio nas 24 h de PA = 142 x 85 mmHg, ausência de descenso noturno, carga pressórica sistólica em vigília de 44% e carga pressórica sistólica e diastólica durante o sono de 100% e 91%, respectivamente.

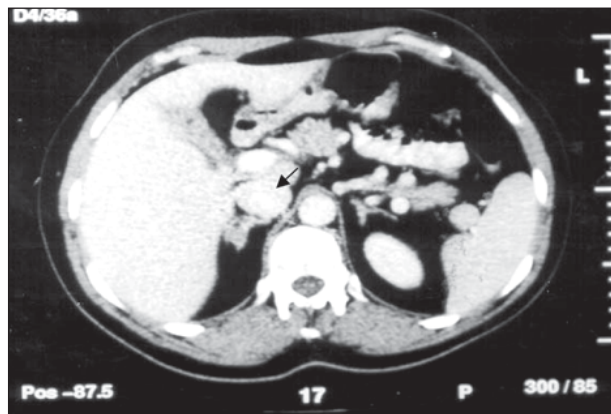


Fig. 3 - Corte tomográfico do abdome mostrando imagem nodular em topografia de adrenal direita com aumento das suas dimensões (seta).

tipo I e eletrocardiograma) estavam dentro da normalidade, além da resposta favorável à terapêutica instituída, com normalização da pressão arterial, critérios que deixaram a hipótese de hipertensão secundária muito remota à época. O quadro de descontrole pressórico, com níveis elevados de pressão arterial, detectado em 1999 junto com o quadro de intensa fraqueza, adinamia e hipocalemia importante fez-nos pensar em uma causa de hipertensão de origem secundária superposta à hipertensão primária. É importante salientar que a paciente não apresentou hipocalemia durante o acompanhamento inicial em nosso serviço, outro fato contrário à presença de hipertensão por hiperaldosteronismo primário ou secundário, na ocasião. Por outro lado, a hipocalemia grave induzida pelo uso do diurético, mais discreta após a sua interrupção, caracterizou um quadro sugestivo de hiperaldosteronismo. O uso de espironolactona com bom controle da pressão arterial e da normalização dos níveis de potássio, o potássio urinário > 30 mEq/l/24 h, a alcalose metabólica por aumento no nível

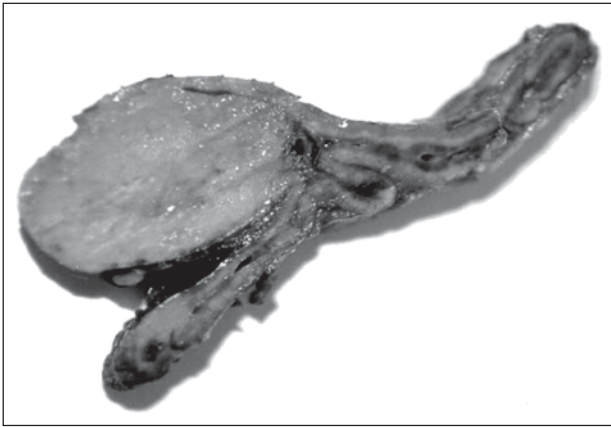


Fig. 4 - Aspecto macroscópico da glândula supra-renal e vesícula biliar. A supra-renal mediu 4,7 x 4,5 x 1,5 cm e apresentou nódulo único medindo 1,5 cm de diâmetro. A vesícula biliar não apresentou alterações.

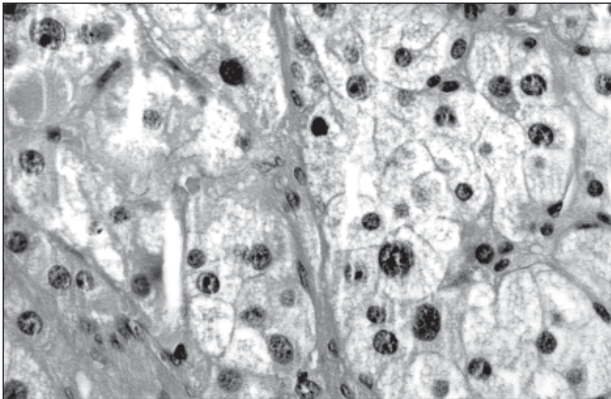


Fig. 5 - Aspecto microscópico da glândula supra-renal. Observa-se neoplasia epitelial encapsulada com células de citoplasma amplo e claro e ocasionais núcleos bizarros. O diagnóstico anátomo-patológico foi de adenoma de supra-renal. HE, 400X.

sérico de bicarbonato decorrente da perda urinária de íons potássio e hidrogênio, a aldosterona plasmática elevada com hiporeninemia, também, constituíram-se em fatores indicativos para o diagnóstico de um quadro de hiperaldosteronismo primário, confirmado através da tomografia de abdome.

O adenoma produtor de aldosterona (aldosteronoma), causa mais importante de hiperaldosteronismo (60% dos casos), foi descrito pela primeira vez por Conn em 1954^{1,2}. Atualmente é uma das poucas causas potencialmente curáveis de hipertensão arterial. Estes tumores são normalmente pequenos (menos de 2cm de diâmetro), benignos, têm cor amarelada em sua cápsula com diferentes tipos celulares adrenais visíveis à microscopia^{3,4}. Após a descrição por Conn, várias outras causas de hiperaldosteronismo foram relatadas como hiperaldosteronismo idiopático, por exemplo, a hiperplasia adrenal bilateral (20 a 40% dos casos)^{1,3,5} ou a unilateral (com menor frequência)^{6,7}. A ocorrência de carcinoma adrenocortical é rara, e poucos pacientes com tumor ectópico produtor de aldosterona foram descritos⁸. Existem também formas genéticas de hiperaldosteronismo que respondem aos glicocorticóides com uma herança autossômica dominante³.

A incidência de aldosteronismo primário varia entre 0,05 e 2% da população de hipertensos^{4,9-16}. Alguns pacientes são completamente assintomáticos ou têm sintomas mínimos decorrentes da hipertensão (ex: cefaléia) e da hipocalcemia (poliúria, noctúria,

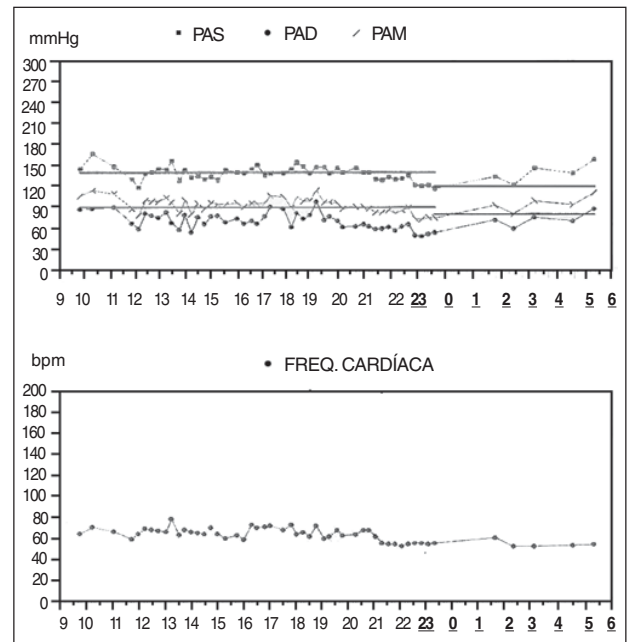


Fig. 6 - Monitorização ambulatorial da pressão arterial realizada após a exérese da supra-renal. Nota-se controle mais satisfatório da pressão arterial nas 24h (média 138 x 71 mmHg), atenuação do descenso noturno e carga pressórica sistólica durante o sono (83%).

câimbras musculares). Ocasionalmente, ocorre fraqueza muscular excessiva, parestesias, tetania e até paralisias musculares^{1,3,4}. Caracteriza-se, freqüentemente, por hipertensão, hipocalcemia, excreção urinária excessiva de potássio, hipernatremia e alcalose metabólica⁴.

Resumimos as dez principais situações nas quais deve-se suspeitar de hiperaldosteronismo primário^{13,14}: 1) hipocalcemia espontânea ($K < 3.5$ mEq/l); 2) hipocalcemia grave ($K < 3.0$ mEq/l) ou induzida por diurético; 3) dificuldade de se manter o potássio normal apesar do uso concomitante de suplementos ou diuréticos poupadores de potássio; 4) potássio que não se normaliza após 04 semanas de retirada do diurético; 5) hipertensão refratária; 6) resposta terapêutica satisfatória à espironolactona em relação aos níveis pressóricos e o potássio sérico e urinário; 7) níveis elevados de aldosterona plasmática (> 20 ng/ml); 8) calíurese inapropriada (potássio na urina > 30 mEq/l); 9) renina < 1 ng/ml/h; 10) presença de imagem tumoral na adrenal visualizada pela tomografia.

Embora a presença de hipocalcemia espontânea em paciente com hipertensão seja um forte indicador de aldosteronismo, menos de 20% dos pacientes com hiperaldosteronismo primário possuem níveis de potássio abaixo do normal, e outros pacientes hipertensos têm hipocalcemia sem aldosteronismo primário, fato que pode ser explicado pelo uso de diuréticos ou pela presença de hiperaldosteronismo secundário³.

A atividade de renina plasmática é suprimida na maioria dos pacientes com hiperaldosteronismo primário não tratado e em alguns pacientes com hipertensão primária¹⁵, enquanto no hiperaldosteronismo secundário os níveis plasmáticos de renina estão elevados. Atualmente, preconiza-se que a mensuração do potássio sérico e da renina plasmática seja o método mais fidedigno na investigação inicial para o hiperaldosteronismo primário^{3,16}.

A relação entre aldosterona plasmática e a atividade da renina plasmática em hipertensos não tratados permanece o teste de

screening mais aceito para distinguir pacientes com hipertensão primária dos casos de aldosteronismo primário; o ponto de corte (*cut off*) permanece em torno de 30 ou 50 na maioria dos casos de aldosteronismo primário^{11,12,16,17}.

Revisões recentes apontam que todo quadro de hipocalcemia importante espontânea ou induzida por uso de diuréticos deve ser investigado^{3,13,16}. Pacientes com hipertensão de difícil controle terapêutico com nível sérico de potássio baixo ($\leq 3,5$ mEq/l) devem ser avaliados e uma relação aldosterona plasmática/renina plasmática maior que 30 deve indicar uma avaliação mais intensa³.

O diagnóstico definitivo bioquímico de aldosteronismo também pode ser feito tanto pela inibição como pela estimulação da secreção de renina e aldosterona utilizando-se de manobras fisiológicas de sobrecarga e depleção de sódio, respectivamente. Em pacientes hipertensos (sem tratamento ou após 2 semanas de suspensão dos medicamentos), uma alta taxa de excreção urinária de aldosterona, com uma dieta rica em sódio (2 a 3 g de sal em cada refeição por 2 ou 3 dias) ou um nível alto de aldosterona após infusão endovenosa de solução salina, juntamente com uma baixa atividade de renina em condições de baixo consumo de sódio ou uso de diurético, são altamente sugestivos de hiperaldosteronismo primário^{3,5}.

Concluindo, o aldosteronismo primário é o termo genérico de uma série de desordens associadas com o excesso crônico de aldosterona. A causa mais comum é um adenoma solitário produtor de aldosterona. Não é raro pacientes hipertensos que se queixam de fraqueza e indisposição, serem rotulados como portadores de síndrome somatiforme e encaminhados a profissionais de saúde mental. Nossa paciente tinha uma história de 31 anos de evolu-

ção da hipertensão, com controle adequado da pressão até 1999. A hipocalcemia induzida por diurético, nesse caso a indapamida na dose de 2,5 mg/dia (única apresentação comercializada na ocasião), levou-nos a pensar numa hipertensão secundária (hiperaldoesteronismo primário) e a proceder a investigação para o seu diagnóstico. O teste terapêutico com o uso de espironolactona normalizou a pressão arterial, fato que *per se* é um dado presuntivo importante do excesso de aldosterona.

Na evolução pós-operatória, a paciente apresentou controle adequado da pressão arterial com o uso de dois anti-hipertensivos em dose baixa, conforme a MAPA (fig. 6). É importante reconhecer que a hipertensão arterial secundária não equivale à hipertensão curável, em todos os casos. Pode ser possível reduzir ou mesmo eliminar anti-hipertensivos em hipertensos, quando uma causa curável for encontrada. Todavia, alguns portadores de hipertensão primária podem apresentar posteriormente estenose de artéria renal ou adenoma de adrenal produtor de aldosterona associados, e nesses casos, apesar da remoção da causa secundária, não ocorre normalização da PA, uma vez que existe um componente de hipertensão "essencial" (primária) subjacente, com possível alteração estrutural e funcional já instalada, o que justifica o uso posterior de anti-hipertensivos para controle da pressão arterial, como ocorreu no presente caso. As características que ajudam a identificar os indivíduos com maior probabilidade de permanecerem hipertensos após uma intervenção, nos casos de hipertensão arterial secundária, incluem idade mais avançada do paciente, duração conhecida da hipertensão acima de 5 anos e história familiar de hipertensão arterial em parentes de primeiro grau, dados encontrados na história deste caso de hiperaldosteronismo primário.

Referências

- Weinberger MH. Primary aldosteronism: diagnosis and differentiation of subtypes. *Ann Intern Med* 1984; 100: 300-7.
- Conn JW. Primary aldosteronism: a new clinical syndrome. *J Lab Clin Med* 1955; 45: 3-17.
- Ganguly A. Primary aldosteronism. *N Eng J Med* 1998; 339: 1829-34.
- Steward PM. Mineralocorticoid hypertension. *Lancet* 1999; 353: 1341-7.
- Vallotton MB. Primary aldosteronism. Differential diagnosis of hyperaldosteronism and pseudoaldosteronism. *Clin Endocrinol* 1996; 45: 53-60.
- Irony I, Kater CE, Biglieri EG, Shackleton CHL. Correctable subsets of primary aldosteronism: primary adrenal hyperplasia and renin responsive adenoma. *Am J Hypertens* 1990; 3: 576-82.
- Ganguly A, Zager PG, Luetscher JA. Primary aldosteronism due to unilateral adrenal hyperplasia. *J Clin Endocrinol Metab* 1980; 51: 1190-4.
- Farge D, Chatellier G, Pagny J-Y et al. Isolated clinical syndrome of primary aldosteronism in four patients with adrenocortical carcinoma. *Am J Med* 1987; 83: 635-40.
- Ganguly A, Donohue JP. Primary aldosteronism: pathophysiology, diagnosis and treatment. *J Urol* 1983; 129: 241-7.
- Puccini M, Iacconi P, Bernini G, Miccoli P, Lynn JA. Conn Syndrome: 14-year's experience from two European centres. *Eur J Surg* 1998; 164: 811-7.
- Hiramatsu K, Yamada T, Yukimura Y et al. A screening test to identify aldosterone-producing adenoma by measuring plasma renin activity: results in hypertensive patients. *Arch Intern Med* 1981; 141: 1589-93.
- Streeten DHP, Tomycz N, Anderson GH. Reliability of screening methods for the diagnosis of primary aldosteronism. *Am J Med* 1979; 67: 403-13.
- Cohen DL, Townsend RR. Secondary Hypertension: Diagnosis and Management of an Adrenal Adenoma. *JCOM* 2002; 09: 525-31.
- Ganguly A, Weinberg MH. Low renin hypertension: a current review of definitions and controversies. *Am Heart J* 1979; 98: 642-52.
- Carey RM. Screening for surgically correctable hypertension caused by primary aldosteronism. *Arch Intern Med* 1981; 141: 1594.
- Young WF Jr, Hogan MJ, Klee GG, Grant CS, Van Heerden JA. Primary aldosteronism: diagnosis and treatment. *Mayo Clin Proc* 1990; 65: 96-110.
- Blumenfeld JD, Scaley JE, Schlussek Y et al. Diagnosis and treatment of primary hyperaldosteronism. *Ann Intern Med* 1994; 121: 877-85.