

Tratamento Percutâneo da Úlcera Penetrante de Aorta

Percutaneous Management of Penetrating Aortic Ulcer

Gustavo Carvalho, Maurício de Nassau Machado, Robson B. de Carvalho, Antônio Carvalho Leme Neto
Faculdade de Medicina de São José do Rio Preto e Santa Casa de Misericórdia de Goiânia - São José do Rio Preto, SP - Goiânia, GO

A úlcera penetrante de aorta é uma variante da dissecação aórtica clássica, que apresenta características histopatológicas peculiares e, quando não tratada adequadamente, evolui com taxas de morbimortalidade tão elevadas quanto as da dissecação clássica, merecendo, desta forma, atenção especial com diagnóstico e tratamento precisos. Há a preferência para o tratamento percutâneo com o uso de endopróteses, pois estes pacientes são idosos e apresentam co-morbidades, as quais elevariam as taxas de complicações da cirurgia convencional. Mulher de 78 anos, admitida com queixa de dor torácica com irradiação para região interescapular e lombar à esquerda, com evolução de quatro meses. Na investigação diagnóstica, foi encontrada uma úlcera penetrante de aorta, que foi tratada de forma percutânea, com o implante de *stent*, com sucesso, estando a paciente em acompanhamento ambulatorial, assintomática.

Penetrating aortic ulcer is a variant of classic aortic dissection having distinct histopathological characteristics. If not appropriately treated, it evolves to combined morbidity and mortality rates as high as those of classic dissection. This condition, therefore, warrants special attention with accurate diagnosis and treatment. Percutaneous management using endoprosthesis is the method of choice, since the patients are usually elderly and have comorbidities that would increase the complication rates of traditional surgery. A 78-year-old woman complaining of thoracic pain was admitted to the hospital; her pain had been radiating to the interscapular and left lumbar regions for four months. Upon diagnostic investigation, a penetrating aortic ulcer was found, and after being successfully treated percutaneously with stent implantation, the patient became asymptomatic and is under outpatient follow-up.

Com o crescente desenvolvimento tecnológico nos métodos de aquisição de imagens, pode-se caracterizar as variantes da dissecação aórtica: a úlcera penetrante e o hematoma intramural¹⁻³. A primeira trata-se de uma situação grave, em que se não tratada adequadamente pode acarretar a hemorragias maciças e levar a dor rebelde e refratária, extremamente limitante.

Define-se dissecação da aorta como a delaminação de suas paredes, produzida pela infiltração de sangue em um espaço entre a adventícia e a íntima. As doenças da aorta são responsáveis por elevadas taxas de morbimortalidade cardiovasculares e, mesmo com todo avanço tecnológico dos meios diagnósticos e terapêuticos, permanece um desafio para os cardiologistas clínicos, intervencionistas e cirurgiões cardiovasculares. Se não tratada, a mortalidade inicial é estimada em 1% por hora, nas primeiras 48 horas, chegando a 75% ao final da segunda semana¹⁻⁶.

A úlcera penetrante de aorta é definida como uma lesão

aterosclerótica, apresentando ulceração que invade a lâmina elástica interna da parede da aorta. Esta condição predispõe à formação de hematomas junto à camada média do vaso em questão⁷. Trata-se de uma lesão semelhante à úlcera péptica vista na seriografia esôfago-gastroduodenal.

As úlceras ateroscleróticas penetrantes ocorrem, com maior frequência, na aorta torácica, mais especificamente nos terços médio e distal deste vaso. Os achados radiológicos de úlcera focal com hematoma subintimal adjacente na tomografia computadorizada são corroborativos desta condição⁸.

Na atualidade, levando-se em consideração o perfil dos pacientes com úlcera penetrante de aorta, no que se refere a sua faixa etária e às co-morbidades associadas, prefere-se que sua abordagem terapêutica seja realizada com o implante de endopróteses de sustentação luminal por via femoral, reservando o procedimento cirúrgico clássico para os casos mais graves de difícil abordagem percutânea^{3,6}.

RELATO DO CASO

Mulher de 78 anos, branca, natural e procedente de São José do Rio Preto (SP), com história de hipertensão arterial sistêmica de longa data, em uso regular de medicação há 25 anos. Foi admitida com queixa de dor contínua na região interescapular, que teve início insidioso há mais ou menos 2 anos e com piora progressiva nos últimos 4 meses, com irradiação para região lombar esquerda flanco ipsilateral, não havia relação da dor com esforço físico. Procurou atendimento médico por várias vezes, sendo medicada em todas elas com antiinflamatórios não hormonais, sem sucesso.

Ao exame físico, encontrava-se em regular estado geral, com fácies de dor, corada, hidratada, eupnéica, afebril e cooperativa. PA = 150 x 80 mmHg; FC = 90 bpm. Apresentava ritmo cardíaco regular em dois tempos, bulhas normofonéticas, pulsos periféricos amplos e simétricos. Pulmões limpos, sem ruídos adventícios; abdome com ruídos presentes, flácido, indolor e sem massas palpáveis.

Diante do quadro descrito, foram feitas as seguintes hipóteses diagnósticas: síndrome coronária aguda com apresentação atípica, radiculopatia compressiva por hérnia de disco intervertebral e urolitíase (mesmo sendo a dor contínua).

O hemograma e a bioquímica do sangue eram normais, assim como os marcadores de lesão miocárdica. Os radiogramas de tórax e abdome foram inespecíficos com alguns osteófitos e calcificações parietais da aorta. Os eletrocardiogramas seriados demonstraram ritmo sinusal com alterações difusas e inespecíficas da repolarização ventricular, sem alterações dinâmicas do segmento ST. O ecocardiograma evidenciou disfunção diastólica tipo relaxamento anormal. A ultra-sonografia abdominal total foi normal, excluindo-se a hipótese de urolitíase. A tomografia tóraco-abdominal evidenciou ausência de radiculopatia compressiva e a presença de dilatação aneurismática no terço distal da aorta torácica descen-

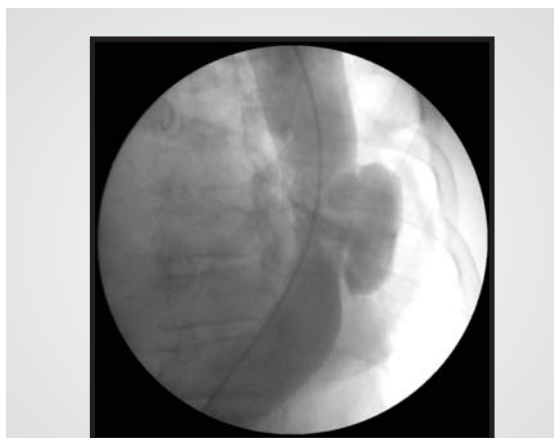

Fig. 2 - Aortografia com úlcera penetrante de aorta torácica descendente.

dente, com imagem sugestiva de úlcera penetrante da aorta ou aneurisma sacular com trombo no seu interior ao nível da oitava vértebra torácica (fig. 1).

Assim sendo, foi realizada a aortografia que confirmou a presença da úlcera penetrante da aorta torácica descendente na sua parede postero-lateral esquerda com trombo no seu interior, considerando que, por uma questão semântica, seu diagnóstico diferencial viria a ser um aneurisma sacular da aorta (fig. 2).

Diante do quadro clínico sintomático persistente e considerando o perfil da paciente, no que se refere às suas co-morbidades, optou-se pela abordagem percutânea e implante de endoprótese aórtica auto-expansível, que foi realizado com sucesso (figs. 3, 4 e 5).

No seguimento clínico, houve melhora completa dos sintomas com redução dos riscos de complicações hemorrágicas.

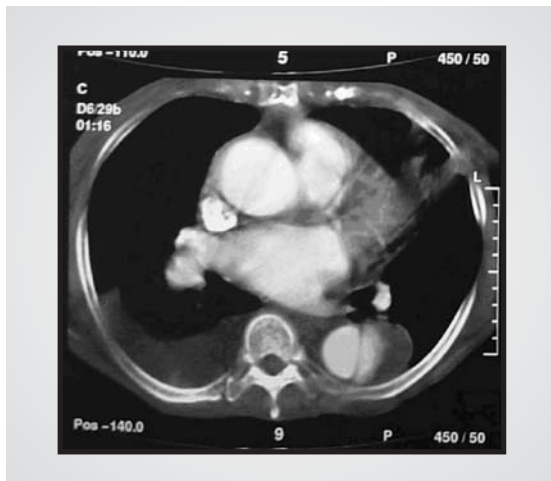

Fig. 1 - Tomografia de tórax, demonstrando uma úlcera penetrante de aorta, uma forma variante da dissecção de aorta clássica.

DISCUSSÃO

A dissecção de aorta é uma das emergências cardiovasculares mais temidas, em que ocorre a degeneração da camada média, resultando na delaminação de suas paredes, criando uma falsa luz entre a adventícia e a íntima. Estima-se que a incidência anual seja em torno de 15 casos por milhão de habitantes/ano. Nos casos não tratados, apresenta mortalidade de 1% por hora, nas primeiras 48 horas, 74%, em duas semanas e de 90%, em três meses^{2,6}.

No final do século XX, com o surpreendente avanço tecnológico dos métodos de aquisição de imagem, observou-se o redescobrimiento das variantes da dissecção de aorta. Descritas inicialmente por Shennan em 1934, as úlceras penetrantes da aorta foram, posteriormente, caracterizadas por Stanson, em 1986^{3,4}.

As úlceras de aorta são lesões compostas por placas ateroscleróticas, que se ulceram e desorganizam as camadas da parede aórtica, penetrando profundamente, atingindo até mesmo a adventícia. Segundo Stanson e cols., a maioria das úlceras de aorta são lesões únicas⁴.

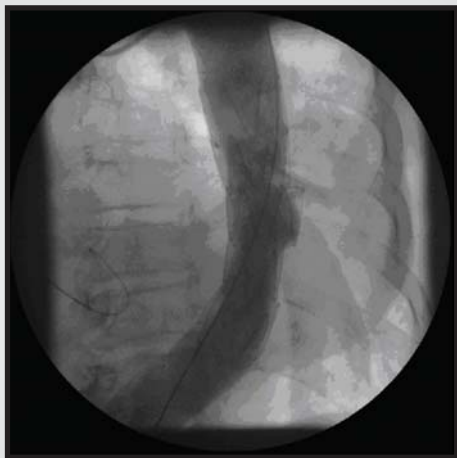


Fig. 3 - Aortografia com úlcera penetrante de aorta torácica descendente, tratada com implante de endoprótese auto-expansível de aorta.

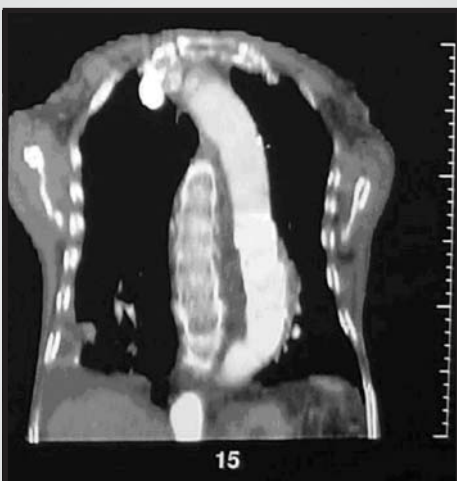

Fig. 4 - Tomografia de tórax de controle após implante do stent de aorta.

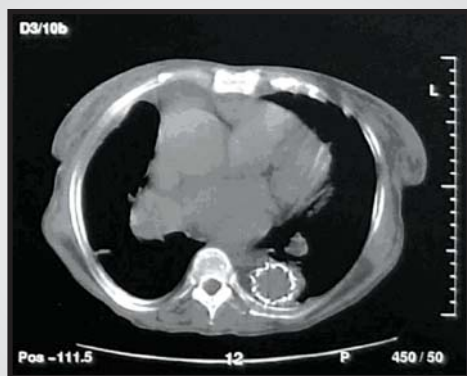


Fig. 5 - Tomografia de tórax de controle após implante do stent de aorta.

Os pacientes acometidos por esta variante de dissecação de aorta estão, na sua grande maioria, entre a sexta e oitava décadas de vida, diferente do perfil etário dos pacientes acometidos pela dissecação de aorta tipo A clássica e semelhante àqueles acometidos pela dissecação do tipo B. São portadores de hipertensão arterial sistêmica, enfisema pulmonar, dislipidemias, insuficiência renal crônica e diabetes melito. Geralmente acometem aorta descendente com maiores diâmetros e não tem predileção por sexo. Clinicamente, a dor torácica constitui um achado comum com irradiação para as regiões caudais, acompanhando o envolvimento da aorta torácica descendente^{3,6}.

Os métodos de imagem são essenciais para o diagnóstico da úlcera penetrante de aorta. Uma questão frequente é quanto ao exame que deve ser realizado em primeiro lugar, que na verdade dependerá do quadro clínico em questão e a disponibilidade no serviço que estiver recebendo o paciente. A angiografia, apesar de ser um método invasivo, é considerada o padrão-ouro para o diagnóstico das doenças vasculares. Alguns serviços dispõem de métodos tão bons quanto a angiografia e menos invasivos, como a ressonância magnética e a tomografia computadorizada helicoidal ultra-rápida (*multi-slice*), que são extremamente úteis no diagnóstico destas afecções^{3,6,9}.

Reconhece-se, hoje, a gravidade das úlceras de aorta como fonte de hemorragia maciça em potencial, ou mesmo dor crônica refratária. Sendo assim, trata-se de uma situação em que o tratamento deve ser instituído a medida do possível, da forma cirúrgica clássica ou com a colocação percutânea de endopróteses por via femoral. Este último procedimento tem sido adotado com maior segurança, com menores taxas de complicações para estes pacientes, uma vez que apresentam alto risco operatório por serem idosos e pelas co-morbidades associadas^{3,5}.

No caso em questão, trata-se de uma paciente idosa e hipertensa, com dor torácica crônica refratária ao uso de antiinflamatórios não hormonais em que, incidentalmente, foi diagnosticada uma úlcera penetrante de aorta no seu segmento torácico descendente, sendo devidamente investigadas e descartadas as hipóteses diagnósticas de síndrome isquêmica miocárdica instável, hérnia de disco intervertebral e urolitíase.

O diagnóstico diferencial entre a úlcera aterosclerótica penetrante de aorta e um aneurisma sacular, que em muitas ocasiões se confundem, é confirmado com o estudo anatomopatológico e, além disso, podem estar associados. No entanto, seu tratamento e suas complicações respeitam a mesma linha de raciocínio, merecendo, assim, reconhecimento diagnóstico e tratamento rápidos e adequados.

Considerando-se a faixa etária e as co-morbidades, foi optado pelo tratamento percutâneo com implante de *stent* auto-expansível de aorta, que foi realizado com sucesso angiográfico e clínico, estando a paciente em acompanhamento ambulatorial sem queixas e livre do risco iminente de complicações hemorrágicas inerentes à úlcera penetrante de aorta.

A úlcera penetrante de aorta, apesar de ser infreqüente em nosso meio, deve ser sempre considerada como hipótese diagnóstica em pacientes idosos com cardiopatias e hipertensão arterial sistêmica, que se apresentam com dor torácica subaguda e crônica de difícil

controle clínico, sem indícios de isquemia miocárdica. Nesses casos, prefere-se o tratamento percutâneo com o implante de endopróteses via femoral, observando-se ótimos resultados angiográficos e clínicos, como no caso anteriormente discutido.

REFERÊNCIAS

1. Carvalho AC, Almeida DR, Lima GP. Quadro clínico e classificação das dissecções aórticas. *Rev Soc Cardiol Estado de São Paulo*. 2001; 11(6): 1044-50.
2. Carvalho ACC, Souza AJM. Doenças da Aorta. Manual de Cardiologia: SOCESP. São Paulo: Editora Ateneu, 2000: 222-8.
3. Buffolo E, Pessa CJN. Variantes da dissecção aórtica: úlcera penetrante de aorta e hematoma intramural de aorta - uma análise contemporânea. *Rev Soc Cardiol Estado de São Paulo*. 2001; 11(6): 1053-1059.
4. Stanson AW, Kazmier FJ, Hollier LH. Penetrating atherosclerotic ulcers of the thoracic aorta: natural history and clinicopathologic correlations. *Ann Vasc Surg* 1986; 1: 15-23.
5. Brittenden J, MacBride K, McInnes G, Gillespie I, Bradbury AW. The use of endovascular stents in the treatment of penetrating ulcers of the thoracic aorta. *J Vasc Surgery*. 1999; 30(5): 946-9.
6. Albuquerque LC, Palma JH, Braile D. Diretrizes para a cirurgia das doenças da aorta. *Arq Bras Cardiol* 2004; 82 (Supl.V): 35-50.
7. Stanson AW, Kazmier FJ, Hollier LH et al. Penetrating atherosclerotic ulcers of the thoracic aorta: natural history and clinicopathologic correlations. *Ann Vasc Surg* 1986; 1: 15-23.
8. Kazerooni EA, Bree RL, Williams DM. Penetrating atherosclerotic ulcers of the descending aorta: evaluation with CT and distinction from aortic dissection. *Radiology* 1992; 183: 759-65.
9. Sebastia C, Pallisa E, Quiroga S, Alvarez-Castells A, Dominguez R, Evangelista A. Aortic dissection: diagnosis and follow-up with helical CT. *Radiographics* 1999; 19(1): 45-60; quiz 149-50. PMID: 9925391.