

Mixoma Auricular Esquerdo Multicavitado com Dupla Irrigação Coronariana

Multicavitated Left Atrial Myxoma with Dual Coronary Supply

Mariana Couto Vasconcelos e Luís Filipe Vilela Pereira Macedo

Hospital São João, Porto - Portugal

Paciente do sexo masculino, 68 anos de idade, admitido por síncope. A ecocardiografia transesofágica revelou presença de massa ovóide na aurícula esquerda com 30 mm x 35 mm, multicavitada e aderente ao septo interauricular, na fossa oval (A). O estudo Doppler identificou fluxo no interior, com predomínio em diástole (B). Antes da exérese cirúrgica foi realizada coronariografia, que mostrou irrigação a partir do ramo do *conus* da artéria coronária direita (C) e da artéria circunflexa (D). O exame histológico confirmou o diagnóstico de mixoma. Este caso descreve a situação rara de um mixoma cardíaco com aparência cística e dupla irrigação coronariana.

Potencial Conflito de Interesses

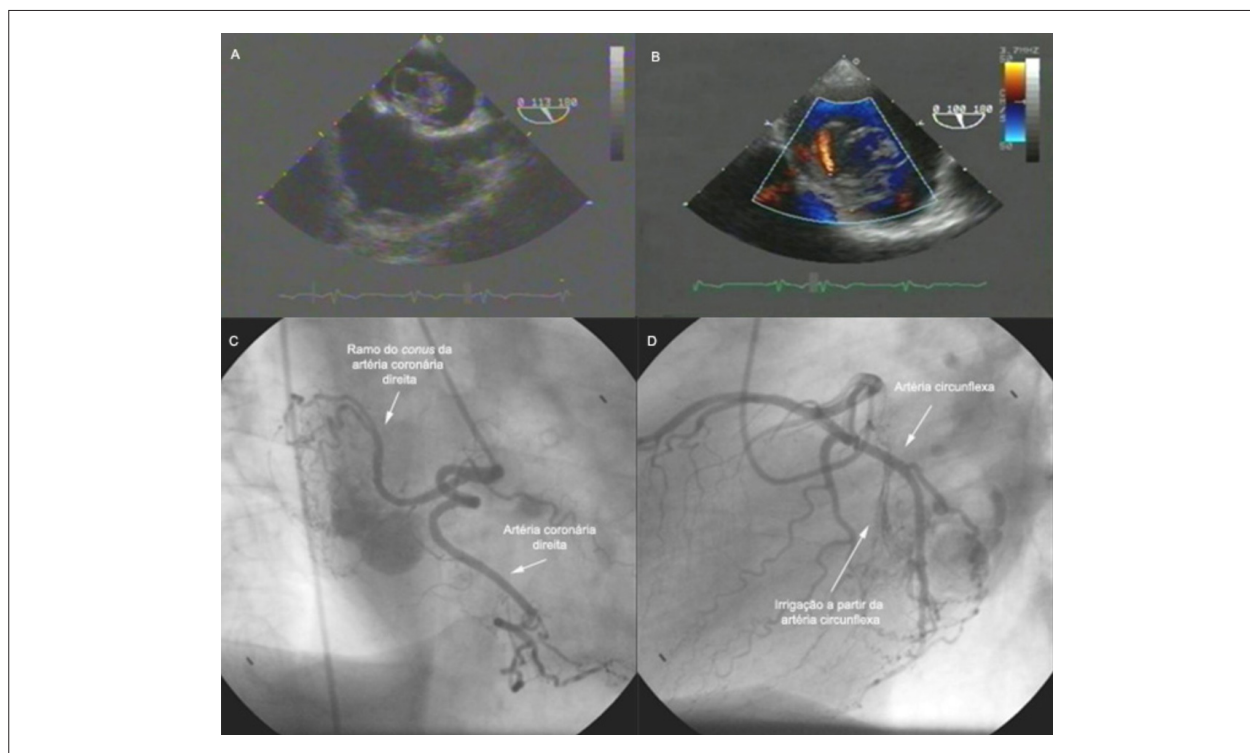
Declaro não haver conflito de interesses pertinentes.

Fontes de Financiamento

O presente estudo não teve fontes de financiamento externas.

Vinculação Acadêmica

Não há vinculação deste estudo a programas de pós-graduação.



Palavras-chave

Mixoma, ecocardiografia transesofágica, cateterismo cardíaco.

Correspondência: Mariana Couto Vasconcelos •

Serviço de Cardiologia do Hospital São João - Alameda Professor Hernani Monteiro, 4200/319 - Porto - Portugal

E-mail: marvasmed@hotmail.com

Artigo recebido em 22/04/2007; revisado recebido em 15/05/2007; aceito em 15/05/2007.