

## Aorta após Endoprótese para Aneurisma Micótico

*Aorta after Stent Grafting for Mycotic Aneurysm*

Ufuk Alpagut, Murat Ugurlucan, Emin Tireli, Izzet Rozanes, Enver Dayioglu

Istanbul University Istanbul Medical Faculty, Department of Cardiovascular Surgery, Istanbul, Turkey

Endopróteses vasculares são atualmente utilizadas no tratamento de diferentes patologias da aorta. Podem salvar a vida de pacientes com comorbidades e virtualmente inoperáveis quando da utilização de técnicas convencionais. Esse manuscrito relata o caso de um paciente de 40 anos, que havia sido previamente tratado de um aneurisma micótico sacular no arco aórtico e que apresentou ruptura da aorta descendente no seguimento de médio prazo. O tratamento da ruptura da aorta descendente também foi realizado através de medidas endovasculares, com sucesso.

*Endovascular stent grafting is applied for the treatment of different aortic pathologies in the current medical era. It may be lifesaving in patients with comorbidities and virtually inoperable when adopting conventional techniques. This manuscript reports on a 40-year-old patient, who was previously treated for a mycotic sacular aneurysm at the aortic arch and who presented with a descending aortic rupture at the mid-term follow-up. The descending aortic rupture was also managed successfully by endovascular measures.*

### Introdução

Aneurismas a nível do arco aórtico e da aorta torácica são mais frequentemente encontrados atualmente. A despeito de avanços nas técnicas cirúrgicas e nas instalações de cuidados de reanimação pós-operatória e anestesiológicos, o tratamento cirúrgico dos aneurismas de segmentos críticos, isto é, o arco aórtico e suas ramificações ainda são responsáveis por consideráveis taxas de mortalidade e morbidade<sup>1</sup>.

Os resultados promissores do reparo por endoprótese vascular de aneurismas da aorta abdominal tem se mostrado atraente para os médicos e então, especial interesse tem sido direcionado ao uso da técnica para o tratamento de aneurismas em diferentes segmentos da árvore arterial. No presente, o procedimento é aplicado no tratamento de diferentes tipos de aneurismas em quase todas as regiões da rede arteriovenosa<sup>2</sup>.

Embora, a princípio, a técnica proposta tenha sido direcionada para pacientes de alto risco cirúrgico, o sucesso de médio prazo da modalidade desafiou os limites de indicação do tratamento endovascular. Apesar da natureza contraditória do tratamento de aneurismas infectados, o

uso de próteses endoluminais também é aplicado para o tratamento de aneurismas micóticos<sup>2-8</sup>. Resultados de longo prazo não estão disponíveis atualmente; entretanto, resultados de curto e médio prazo do tratamento tem se mostrado promissores<sup>2-8</sup>, quando comparados com o extenso desbridamento convencional e substituição de enxerto artificial ou procedimentos de revascularização extra-anatômicos<sup>1,2</sup>.

Esse Relato de Caso apresenta os resultados de um paciente de 40 anos após um período de seguimento de médio prazo, que foi previamente tratado com prótese endovascular para aneurisma micótico sacular no arco aórtico.

### Relato de Caso

O paciente era um homem de 40 anos com histórico de leucemia linfoblástica aguda (LLA), espondilite anquilosante e infecção crônica pelo vírus da hepatite B. Na sua primeira hospitalização, ele havia sido diagnosticado com Síndrome de Ortner, secundária ao aneurisma micótico sacular no arco aórtico distal (Figura 1) há um ano e meio. Ele precedeu pneumonia após a primeira dose de quimioterapia para o tratamento da leucemia. Ele havia sido submetido à tratamento com prótese endoluminal cobrindo o arco aórtico distal e a porção proximal da aorta descendente a fim de excluir o aneurisma. Múltiplas hemoculturas realizadas antes e depois do tratamento, naquela época, não revelaram qualquer resultado positivo para possíveis microorganismos. Entretanto, a decisão foi tomada para iniciar terapia vitalícia com antibióticos utilizando cotrimoxazol<sup>2</sup>. Desde então, o paciente permaneceu livre de sintomas e foi acompanhado de forma regular tratado pelos serviços de cirurgia cardiovascular e hematologia. Devido ao seu estado de comorbidade, em sua maior parte causado pela leucemia, o uso preliminar da endoprótese vascular utilizada no

### Palavras-chave

Aorta torácica/anormalidades, prótese vascular, aneurisma da aorta torácica, aneurisma infectado.

#### Correspondência: Murat Ugurlucan •

Bozkurt Caddesi, No: 110-112, Benli Apt. Daire: 6 - 80250 Kurtulus/Istanbul - Turkey

E-mail: muratugurlucan@yahoo.com

Artigo recebido em 11/02/10; revisado recebido em 04/07/10; aceito em 15/07/10.

tratamento de aneurisma micótico sacular no arco aórtico não foi considerado uma ponte para o tratamento definitivo.

Entretanto, inesperadamente, o paciente foi admitido com dor no flanco de início agudo e foi submetido à angiografia toracoabdominal por tomografia computadorizada. O diagnóstico foi ruptura da aorta descendente, da região imediatamente no término da prótese endovascular (Figura 2A-B). A decisão foi tratá-lo com prótese endovascular.

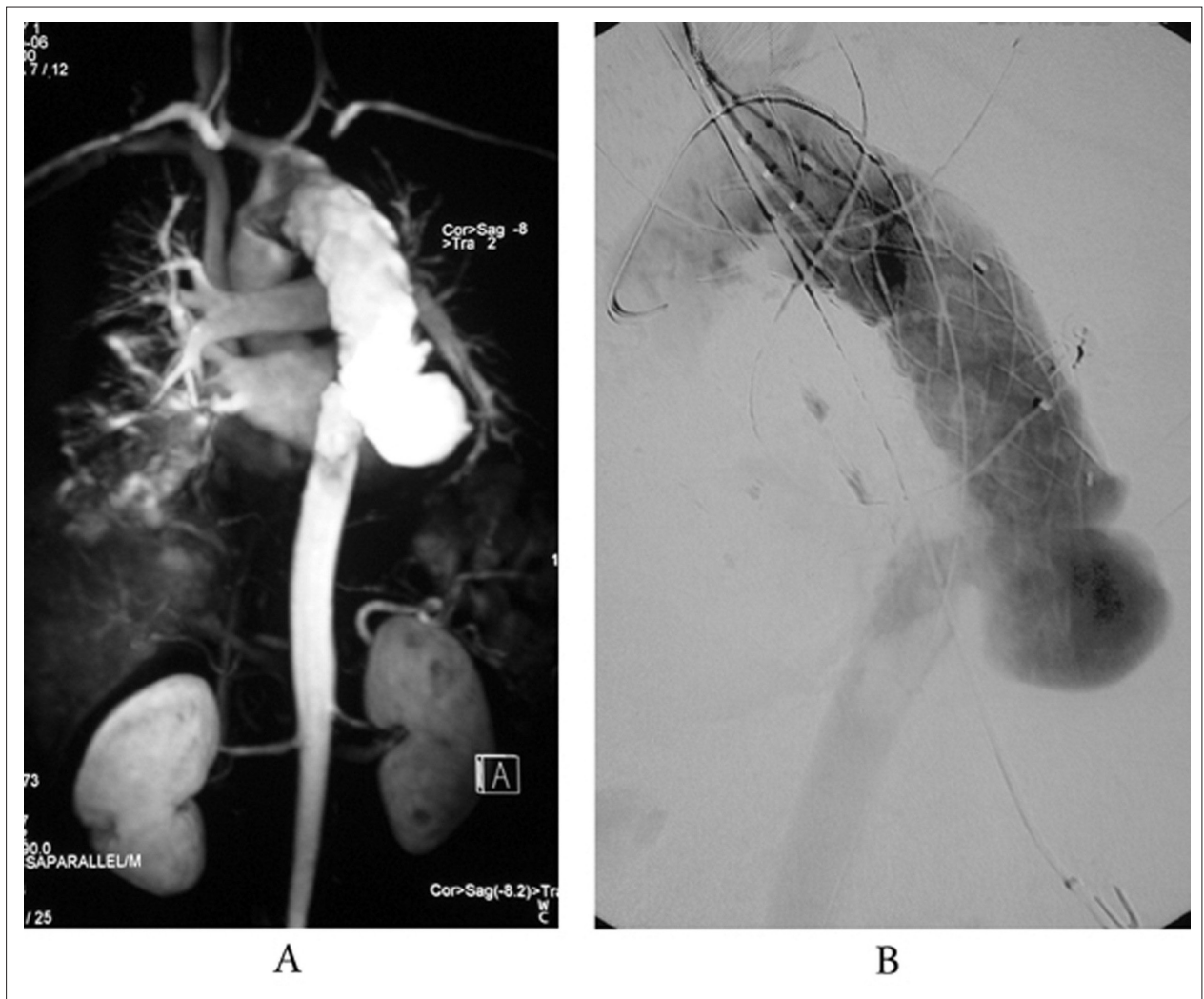
A intervenção foi realizada sob anestesia geral. O sistema de prótese endovascular (Talent Thoracic Stent Graft, Medtronic AVE, Coil Track TDS) foi posicionado a partir da artéria femoral direita, ancorado na prótese endovascular anterior na aorta descendente e a região de ruptura foi excluída com sucesso (Figura 3A-B). Múltiplas hemoculturas foram obtidas assim que o diagnóstico foi feito, antes e depois do reparo com a prótese endovascular. Entretanto, um possível agente causador não foi identificado nas culturas.

O curso pós-operatório não apresentou intercorrências e o paciente recebeu alta com recomendação de terapia vitalícia com antibióticos utilizando cotrimoxazol.

O paciente permaneceu assintomático por um período de um ano após o tratamento, mas infelizmente morreu devido à complicações da LLA.

## Discussão

Aneurismas micóticos aórticos constituem aproximadamente 1% de todos os aneurismas<sup>2</sup>. O tratamento clássico da doença inclui procedimentos cirúrgicos abertos com extenso desbridamento dos tecidos na vizinhança do aneurisma e ressecção do segmento aórtico afetado. A revascularização do leito vascular distal pode ser mediada com enxertos *in situ* ou procedimentos de revascularização extra-anatômicos. Entretanto, esse procedimento traz o risco de aumento na mortalidade e morbidade<sup>1-3</sup>.



**Fig. 1 - A -** Angiografia por tomografia computadorizada mostrando prévio tratamento endovascular com endoprótese vascular para aneurisma micótico sacular do arco aórtico e a ruptura da aorta descendente a partir da margem distal da endoprótese. **B -** Angiografia mostrando prévio tratamento endovascular com endoprótese vascular para aneurisma micótico sacular do arco aórtico e a ruptura da aorta descendente a partir da margem distal da endoprótese.

## Relato de Caso

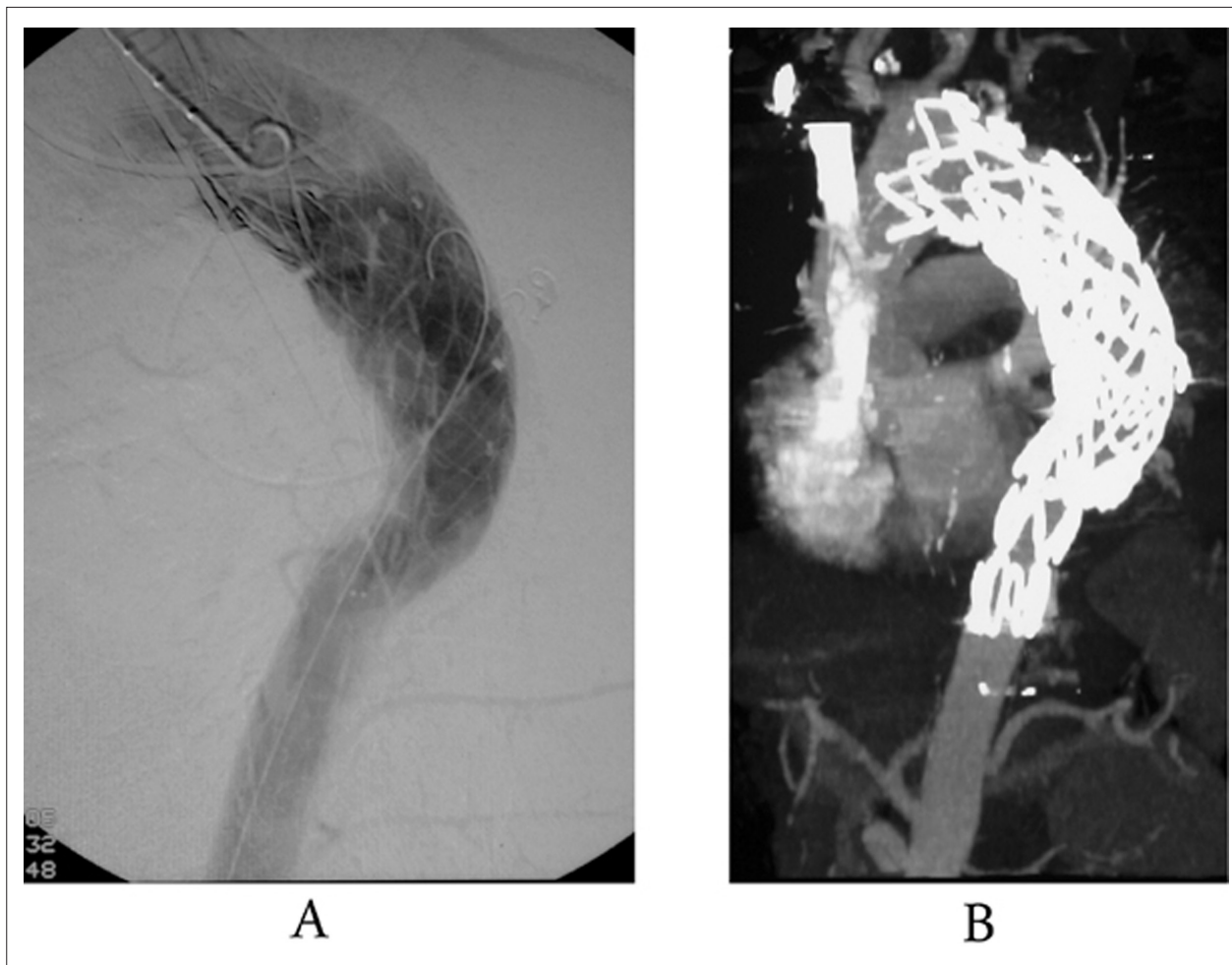
Com os avanços nas modalidades de tratamento utilizando endopróteses vasculares e a despeito das controvérsias, o tratamento endovascular é atualmente utilizado para tratar aneurismas micóticos<sup>2-7</sup>. Embora os resultados a curto prazo possam preservar a vida, os resultados de longo prazo ainda não estão disponíveis, a fim de se estabelecer o método como a terapia-padrão para reparo de aneurisma micótico.

A literatura mostra resultados de médio prazo bem sucedidos do reparo endovascular de aneurisma micótico em até 33 meses<sup>3</sup>. Entretanto, casos similares também tem se apresentado com propagação periférica<sup>6</sup> ou ruptura do pseudo-aneurisma próxima à prótese endovascular<sup>7</sup>. Nosso paciente tinha sido submetido à tratamento com prótese endovascular para aneurisma micótico sacular do arco aórtico<sup>2</sup> e tinha estado assintomático por 18 meses, até apresentar ruptura da aorta descendente a partir da margem distal da prótese endovascular.

Outra questão referente ao reparo endovascular

de aneurisma micótico é o tratamento pós-operatório dos pacientes. Considerando que a etiologia ainda permanece após a exclusão com a prótese endovascular, a antibioticoterapia é uma questão preocupante. É difícil detectar um agente causador em um caso onde a hemocultura é negativa<sup>2</sup> e assim, decidir sobre o tipo apropriado de antibiótico a ser utilizado é complicado. Dessa forma, não há consenso na literatura sobre o tipo e duração do tratamento com antibióticos. Muitos autores recomendam o uso pós-operatório de antibioticoterapia<sup>2-7</sup>, que pode ser vitalício<sup>2-6</sup>.

O uso de próteses endovasculares também pode ser preferido como uma ponte para o reparo cirúrgico. Quando usadas no tratamento de aneurismas micóticos, fístulas aorto-entéricas, aorto-esofágicas ou aorto-brônquicas, há uma alta probabilidade de que o mais recente implante endovascular possa se tornar infectado e isso possa levar a um problema maior. Sendo assim, alguns autores preferem o uso de próteses endovasculares como o procedimento inicial para preservar a vida e realizar o tratamento



**Fig. 2** – **A** - Angiografia mostrando o bem sucedido reparo da ruptura aórtica através da endoprótese endovascular, ancorando o corpo do novo sistema de endoprótese à prótese anteriormente implantada. **B** - Tomografia computadorizada mostrando o bem sucedido reparo da ruptura aórtica através da endoprótese endovascular, ancorando o corpo do novo sistema de endoprótese à prótese anteriormente implantada.

definitivo quando os pacientes estiverem em condições estáveis<sup>8</sup>. Em nosso caso, o paciente apresentava múltiplos fatores de comorbidade, o mais importante deles sendo a leucemia ativa.

Intervenções invasivas adicionais, tais como reparo cirúrgico, não eram planejadas e então a estratégia foi prescrever antibioticoterapia vitalícia e acompanhar o paciente de perto com controle clínico ambulatorial regular.

Em conclusão, o tratamento endovascular pode preservar a vida em pacientes com comorbidades que sejam virtualmente inoperáveis quando técnicas convencionais são adotadas. Um seguimento cuidadoso é obrigatório após o reparo endovascular de aneurisma micótico. A criação de um banco de dados multicêntrico compreendendo dados sobre a referida patologia com a modalidade de tratamento proposto ajudará a estabelecer diretrizes para o método.

## Referências

1. Hsu RB, Lin FY. Surgery for infected aneurysm of the aortic arch. *J Thorac Cardiovasc Surg.* 2007; 134 (5): 1157-62.
2. Alpagut U, Ugurlucan M, Kafali E, Surmen B, Sayin OA, Guven K, et al. Endoluminal stenting of mycotic saccular aneurysm at the aortic arch. *Tex Heart Inst J.* 2006; 33 (3): 371-5.
3. Kpodonu J, Williams JP, Ramaiah VC, Diethrich EB. Endovascular management of a descending thoracic mycotic aneurysm: mid-term follow-up. *Eur J Cardiothorac Surg.* 2007; 32 (1): 178-9.
4. Razavi MK, Razavi MD. Stent-graft treatment of mycotic aneurysms: a review of the current literature. *J Vasc Interv Radiol.* 2008; 19 (6 Suppl): S51-6.
5. Tiesenhausen K, Hessinger M, Tomka M, Portugaller H, Swanidze S, Oberwalder P. Endovascular treatment of mycotic aortic pseudoaneurysms with stent-grafts. *Cardiovasc Intervent Radiol.* 2008; 31 (3): 509-13.
6. Parkinson TJ, Rosales C, Wyatt MG. Peripheral seeding of mycotic aneurysms from an infected aortic stent graft. *Eur J Vasc Endovasc Surg.* 2007; 33 (6): 684-6.
7. Aziz S, McWilliams R, Rashid A, Gosney JR, Harris PL, Stables RH. Late aortic rupture due to stent margin pseudoaneurysm formation complicating endovascular stent graft repair of a thoracic aortic mycotic aneurysm. *Eur J Vasc Endovasc Surg Extra.* 2006; 12 (3): 30-4.
8. Sessa C, Costache V, Porcu P, Thony F, Blin D, Brichon PY, et al. Tracheoinnominate artery fistula: combined endovascular and surgical management by emergency stent-graft placement followed by cryopreserved arterial allograft repair. *Ann Vasc Surg.* 2006; 20 (6): 731-5.

## Agradecimentos

Os autores gostariam de agradecer a Toni Spring pela revisão linguística do manuscrito.

## Potencial Conflito de Interesses

Declaro não haver conflito de interesses pertinentes.

## Fontes de Financiamento

O presente estudo não teve fontes de financiamento externas.

## Vinculação Acadêmica

Não há vinculação deste estudo a programas de pós-graduação.