

## Diagnóstico Complicado: Uma Corda Aberrante da Valva Mitral

*Tricky Diagnosis: An Aberrant Mitral Valve Chord*

Marina Santos,<sup>1</sup> Mariana Paiva,<sup>2</sup> Joana Ferreira,<sup>3</sup> Sara Guerreiro<sup>2</sup>

Dr. Nélio Mendonça Hospital,<sup>1</sup> Madeira – Portugal

Santa Cruz Hospital,<sup>2</sup> Lisboa – Portugal

Setúbal Hospital Centre,<sup>3</sup> Setúbal – Portugal

### Caso

Apresenta-se o caso de um homem de 52 anos, com antecedentes de hepatite-C e abuso de drogas endovenosas, que estava internado no serviço de infectologia de outro hospital por espondilodiscite e abscesso no músculo psoas. Durante o internamento isolou-se *Staphylococcus aureus* em culturas de sangue, urina e líquido cefalorraquidiano, pelo que se iniciou antibioterapia dirigida. Realizou-se ecocardiograma transtorácico, que não mostrou sinais de vegetações, abscessos ou fístulas. Por manutenção de febre e suspeita de endocardite infecciosa (EI), foi submetido a ecocardiograma transesofágico (ETE). O ETE, por sua vez, apresentava uma estrutura filamentosa e móvel apenas à superfície atrial da valva mitral (VM). O diagnóstico de EI foi assumido e após sete dias de terapêutica o doente foi referenciado ao nosso hospital (terciário) para repetição de ETE. Nas imagens bidimensionais (2D) encontrou-se uma estrutura fina, bem delineada, com origem no septo interatrial (SIA) até à ponta do folheto anterior da VM, não condicionando regurgitação significativa (Figura 1, vídeo suplementar 1). Com imagem tridimensional (3D) confirmou-se a presença de uma corda anómala conectando o segmento A2 da VM à região média do SIA (Figura 2, vídeo suplementar 2). Não havia evidência de EI e esta estrutura era compatível com uma corda da VM com inserção anómala no átrio esquerdo.

A inserção atrial aberrante de corda mitral é uma anomalia congénita rara, com relevância clínica incerta. Alguns relatos de caso destacam esta anomalia como causa de regurgitação mitral importante, onde a cirurgia pode estar indicada.<sup>1,2</sup> Além disso, está descrito um caso de endocardite infecciosa envolvendo uma corda anómala da VM.<sup>3</sup> No

entanto em doentes sem insuficiência mitral significativa ou infecção ativa, o reconhecimento adequado dessa anomalia é essencial para evitar tratamentos desnecessários ou diagnósticos incorretos.<sup>4,5</sup>

### Contribuição dos autores

Concepção e desenho da pesquisa e Redação do manuscrito: Santos M; Obtenção de dados: Santos M, Paiva M, Ferreira J, Guerreiro S; Análise e interpretação dos dados: Santos M, Guerreiro S; Revisão crítica do manuscrito quanto ao conteúdo intelectual importante: Paiva M, Ferreira J, Guerreiro S.

### Potencial conflito de interesses

Declaro não haver conflito de interesses pertinentes.

### Fontes de financiamento

O presente estudo não teve fontes de financiamento externas.

### Vinculação acadêmica

Não há vinculação deste estudo a programas de pós-graduação.

### Aprovação ética e consentimento informado

Este artigo não contém estudos com humanos ou animais realizados por nenhum dos autores.

### Palavras-chave

Cardiopatas Congenitas; Septo Interatrial; *Staphylococcus Aureus*; Insuficiência da Valva Mitral; Endocardite Bacteriana; Diagnóstico por Imagem/métodos.

#### Correspondência: Marina Santos •

Hospital Dr. Nélío Mendonça - Av. Luís de Camões, 6180, 9000-177.

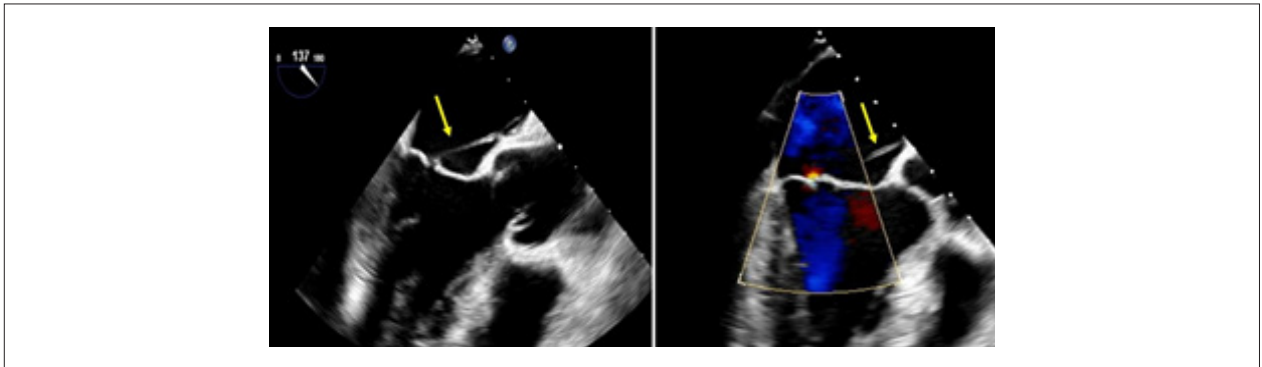
Funchal - Portugal

Email: m.raquel.santos1992@gmail.com

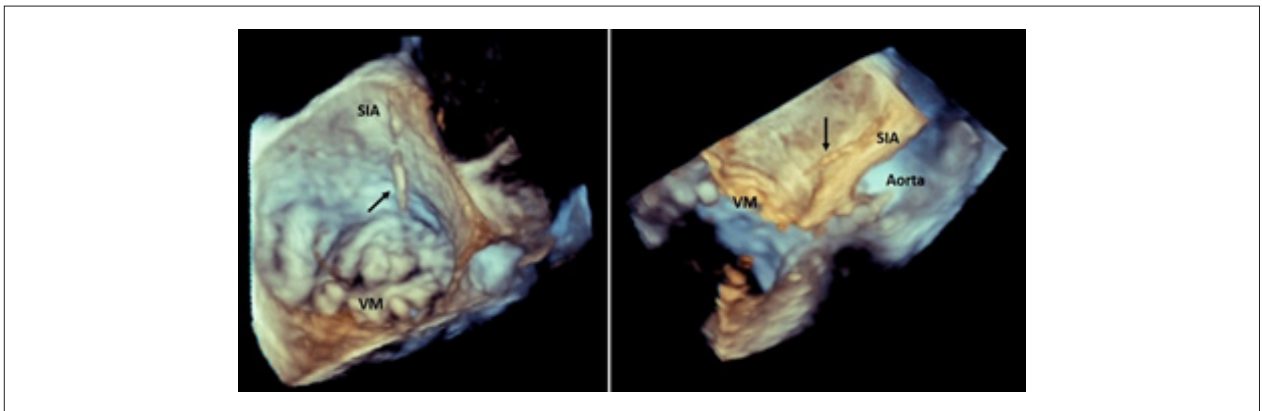
Artigo recebido em 08/08/2022, revisado em 28/10/2022,

aceito em 14/12/2022

DOI: <https://doi.org/10.36660/abc.20220573>



**Figura 1** – Imagens 2D de ecocardiograma transesofágico que mostram estrutura fina e bem delineada (seta amarela), com origem no septo interatrial até à ponta do folheto anterior da valva mitral. Ausência de regurgitação significativa através de Doppler cor (à direita).



**Figura 2** – Imagens 3D de ecocardiograma transesofágico confirmando a presença de corda anômala conectando o segmento A3 da valva mitral (VM) à região média do septo interatrial (SIA).

## Referências

1. Brown A, Fung K, Ma G, Ripley DP. Image of the Quarter: Clinical Aberrant atrial insertion of the mitral valve chord. J R Coll Physicians Edinb. 2019; 49(2):139–40. doi: 10.4997/JRCP.2019.212
2. Khan H, Chaubey S, Kenny C, MacCarthy P, Wendler O. A rare case of an aberrant anterior mitral valve chord resulting in severe mitral regurgitation. J Surg Case Reports. 2011; (5):1. 10.1093/jscr/2011.5.1
3. Chhabra SK, Bogar LJ, Decaro MV, Cohen IS. Complex mitral valve endocarditis involving a left atrial false tendon. J Am Coll Cardiol. 2012; 60(22):2330. doi: 10.1016/j.jacc.2012.03.084
4. Floria M, Gerard M, Marchandise B, Schroeder E. Aberrantly inserted chordae tendineae without significant mitral regurgitation. J Clin Ultrasound. 2014; (42):57–8. doi: 10.1002/jcu.22001
5. Bertrand PB, Churchill TW, Passeri JJ. A Left Atrial Mitral Valve Chord. JACC Case Reports. 2020; (2):526-7. doi: 10.1016/j.jaccas.2019.11.079

