

SÍNDROME DE POLAND: RELATO DE CASO E REVISÃO DA LITERATURA *

Flávio Augusto Ataliba Caldas¹, Hellen Luiza V. Ribeiro Isa¹, Andréia Cristina Trippia¹, Ana Carolina Ferraz P.J. Bíscao², Eliane Rosin Cassiano Martinez², Luciana Martins Tajara²

Resumo A síndrome de Poland é uma anomalia congênita caracterizada principalmente por hipoplasia ou aplasia da musculatura torácica unilateral e alterações no membro superior ipsilateral. Este caso refere-se a uma paciente do sexo feminino, sem alterações ao exame físico, mostrando a correlação de achados de imagem (mamografia e ressonância magnética) desta condição rara.

Unitermos: Síndrome de Poland; Deformidades da parede torácica; Mamografia; Ressonância magnética.

Abstract *Poland's syndrome: a case report and review of the literature.*

Poland's syndrome is a congenital pathology characterized by unilateral chest wall hypoplasia or aplasia and ipsilateral hand abnormalities. The authors report a case report of a female patient presenting without changes on physical examination, and show the correlated imaging findings (mammography and magnetic resonance imaging) of this rare condition.

Key words: Poland's syndrome; Chest wall deformities; Mammography; Magnetic resonance imaging.

INTRODUÇÃO

O espesso músculo peitoral maior, também chamado de grande peitoral, recobre em formato de leque a porção superior do tórax, estando imediatamente inferior à mama (Figura 1). Sua borda lateral forma a prega axilar anterior e a maior parte da parede anterior da axila. A origem do músculo peitoral maior está na metade esternal da clavícula e face anterior do esterno, e sua inserção localiza-se na crista do tubérculo maior do úmero. A principal função deste músculo é a abdução e rotação medial do úmero e movimentação ântero-inferior da escápula⁽¹⁾.

A síndrome de Poland é uma anomalia congênita rara, com risco de menos de 1% de recorrência na mesma família⁽²⁾. Há considerações, na literatura científica atual, de que essa síndrome possa ter caráter hereditário do tipo autossômico dominante com penetração variável; no entanto, a ocorrência é tipicamente um processo es-

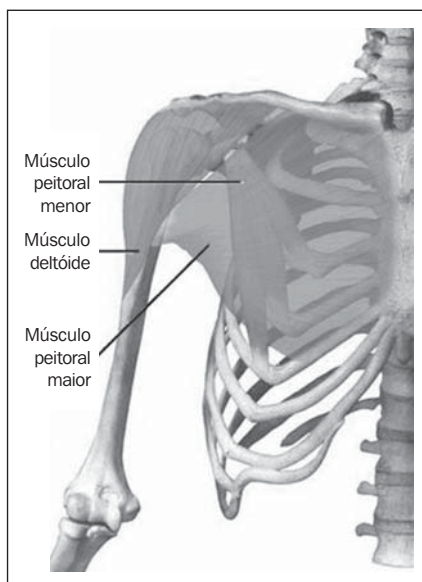


Figura 1. Visão esquemática anatômica da musculatura peitoral (modificado de Teitz *et al.*⁽³⁾).

porádico^(4,5). Sua manifestação clínica é extremamente variável, podendo ser caracterizada por ausência parcial ou total dos músculos peitoral maior, peitoral menor, serrátil e da mama, e do complexo areolo-papilar⁽⁶⁾. Menos comumente, pode-se encontrar defeitos em cartilagens e costelas (presentes em 15% dos casos com acometimento do lado direito), hipoplasia de tecidos subcutâneos da parede torácica, braquissindactilia ipsilateral^(2,7,8) e alopecía da

região axilar e mamária⁽²⁾. Os achados podem ser bilaterais não simultâneos, mais frequentes do lado direito.

RELATO DO CASO

Paciente do sexo feminino, 53 anos de idade, branca, procurou este serviço para realização de mamografia de rotina, sem queixas. Ao exame físico não foi observada assimetria torácica e mamária ou outra alteração. A mamografia revelou musculatura peitoral visualizada somente no lado esquerdo (Figura 2A) e diminuição acentuada da radiodensidade do músculo peitoral maior à direita (Figura 2B). Foi realizada ressonância magnética (Figura 3), que revelou músculo peitoral maior de aspecto habitual à esquerda e acentuadamente hipoplásico à direita.

DISCUSSÃO

Apesar de parte da literatura recente relatar que a síndrome de Poland foi descrita, originalmente, pelo então demonstrador de estudos de anatomia Alfred Poland, em 1841, em um cadáver do sexo masculino de 27 anos de idade com deficiência dos músculos peitoral maior e menor, parte do músculo serrátil e sindactilia ipsilateral, através de um relato do hospital londrino Guy⁽²⁾, trabalhos mais antigos indicam que

* Trabalho realizado no Instituto de Radiodiagnóstico Rio Preto S/C Ltda. – Ultra-X, São José do Rio Preto, SP.

1. Médicos Residentes de Radiologia e Diagnóstico por Imagem do Ultra-X.

2. Médicas Radiologistas do Ultra-X.

Endereço para correspondência: Dr. Flávio Augusto Ataliba Caldas. Rua Benjamim Constant, 3334, ap. 75, Vila Imperial. São José do Rio Preto, SP, 15015-600. E-mail: flavioalcaldas@hotmail.com

Recebido para publicação em 3/9/2003. Aceito, após revisão, em 12/11/2003.

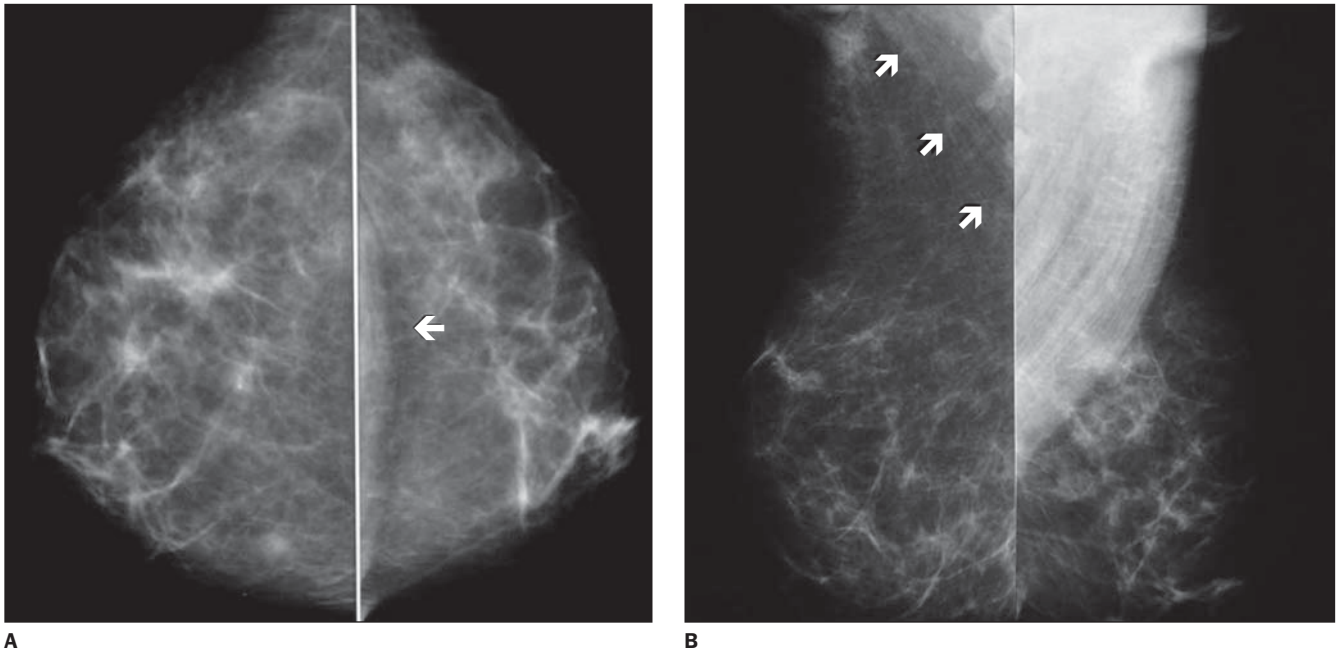
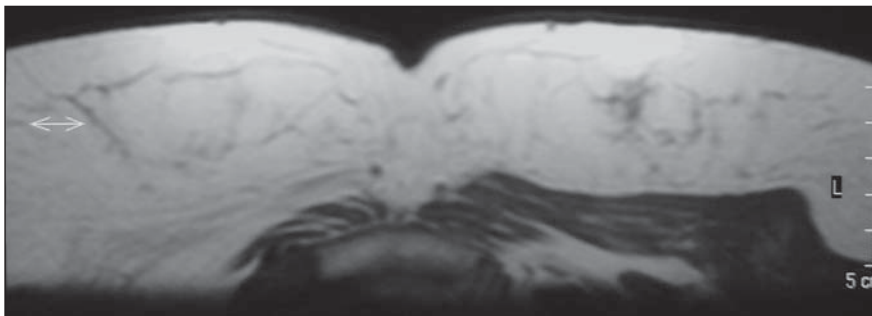
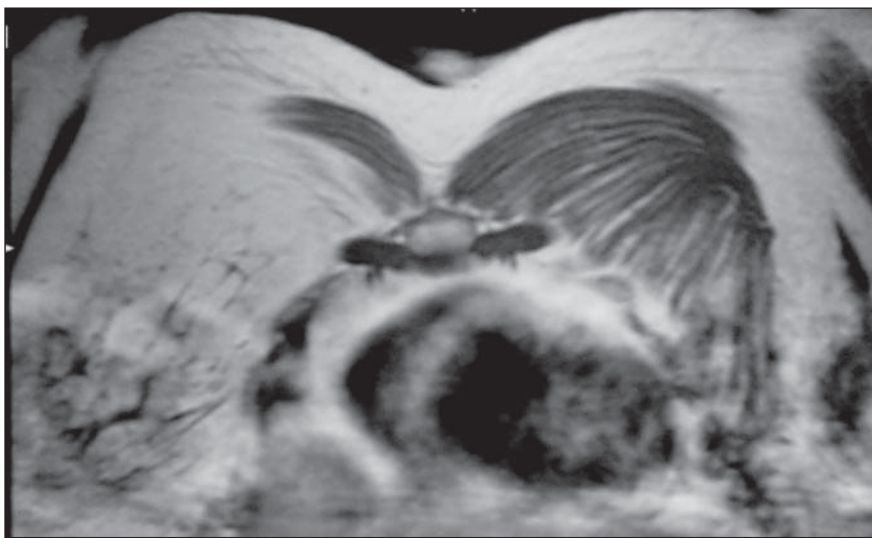


Figura 2. A: Mamografia em incidência crânio-caudal, sem alterações radiológicas evidentes. Notar que a musculatura peitoral é visualizada apenas no lado esquerdo (seta). **B:** Mamografia em incidência médio-lateral oblíqua evidenciando assimetria da musculatura peitoral, com diminuição acentuada da radiodensidade do músculo peitoral maior à direita (setas).



A



B

Figura 3. Ressonância magnética, cortes axial (**A**) e coronal (**B**) ponderados em T1, demonstra músculo grande peitoral de aspecto habitual à esquerda e acentuadamente hipoplásico à direita.

esta anormalidade já havia sido relatada. Em 1826, Lallemand descreveu alterações na musculatura peitoral e em arcos costais (nenhuma referência foi feita em relação às mãos) em um homem de 60 anos de idade, e em 1839 Froriep, num relato intitulado “Observação de um caso de ausência da mama”, referiu ter observado, numa autópsia de uma mulher com amastia, ausência de cartilagens e arcos costais e hipoplasia da musculatura peitoral e serrátil^(9,10).

Em 1962, em um artigo com o título de “Sindactilia de Poland”, Clarkson utilizou pela primeira vez o epônimo síndrome de Poland, que mais tarde se consagraria, para uma criança com sindactilia associada à ausência da cabeça esternal do músculo peitoral maior⁽⁹⁾.

Segundo dados da literatura, a prevalência da síndrome de Poland varia, em média, entre 1:30.000 e 1:50.000^(2,7,8), sendo mais freqüente em mulheres^(2,7).

Apesar de não haver causa conhecida, a etiologia mais aceita da síndrome de Poland é que no final da sexta semana de gestação, quando o broto do membro superior adjacente à parede torácica ainda está em desenvolvimento, ocorra interrupção do suprimento sanguíneo pela hipoplasia da artéria subclávia ou de seus ramos, determinando mudança no desenvol-

vimento embrionário da musculatura torácica e da mão correspondente^(2,11,12).

Vale ressaltar que pela compensação muscular regional não há perda funcional⁽⁸⁾, e normalmente não requer correção cirúrgica, exceto nos casos de herniação pulmonar, hipoplasia mamária ou grande deformidade da parede torácica^(7,12).

A importância do reconhecimento desta condição pelo imaginologista está em diferenciar, em exames de imagem, esta anomalia benigna de afecções como hipertransparência unilateral à radiografia de tórax e assimetria à mamografia. A síndrome de Poland tem sido diagnosticada em 1 em 19.000 mamografias⁽²⁾.

Agradecimento

À Dra. Bárbara Lania Pereira.

REFERÊNCIAS

1. Moore KL. Anatomia orientada para a clínica. 3ª ed. Rio de Janeiro, RJ: Guanabara Koogan, 1992: 459–61.
2. Fokin AA, Robicsek F. Poland's syndrome revisited. *Ann Thorac Surg* 2002;74:2218–25.
3. Teitz C, Graney D, Robertson JE, Holmberg R. A musculoskeletal atlas of the human body. Seattle, WA: University of Washington, 2003. <http://eduser.v.hscer.washington.edu/hubio553/atlas/index.html>
4. Román J. Anomalia de Poland de caráter hereditário. *Acta Pediatr Esp* 1994;52:428.
5. Lago ERL. Secuencia de Poland. *Rev Cubana Med Inegr* 1996;(12)4.
6. Jeung MY, Gangi A, Gasser B, *et al.* Imaging of chest wall disorders. *RadioGraphics* 1999;19:617–37.
7. Miranda TCC. Fibroadenoma em portadora de síndrome de Poland. *Rev Bras Mastol* 2002;12:51–3.
8. Samuels TH, Haider, MA, Kirkbride P. Poland's syndrome: a mammographic presentation. *AJR* 1996;166:347–8.
9. Ravitch MM. Poland's syndrome – a study of an eponym. *Plast Reconstr Surg* 1977;59:508–12.
10. McDowell F. On the propagation, perpetuation, and parroting of erroneous eponyms such as "Poland's syndrome". *Plast Reconstr Surg* 1977;59:561–3.
11. Mentzel HJ, Seidel J, Sauner D, *et al.* Radiological aspects of the Poland syndrome and implications for treatment: a case study and review. *Eur J Pediatr* 2002;161:455–9.
12. Fernandez Gonzalez AL, Garcia Redondo A, Garcia Castro A. Síndrome de Poland. Presentación de un caso. *Rev Med Univ Navarra* 1990;34:21–3.