

# ANGIOGRAFIA COM GÁS DIÓXIDO DE CARBONO

## CARBON DIOXIDE GAS ANGIOGRAPHY

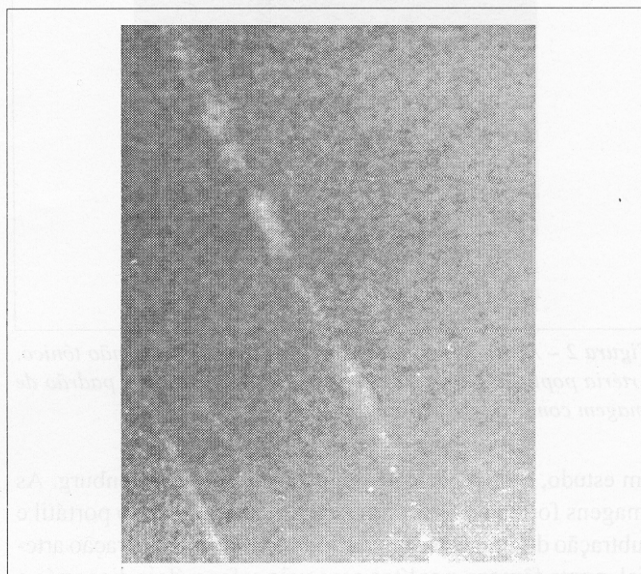
Marcelo Toledo Piza Baiocchi<sup>1</sup>  
Fábio Hüsemann Menezes<sup>2</sup>  
George Carchedi Luccas, TCBC-SP<sup>3</sup>

### INTRODUÇÃO

A angiografia ainda é o padrão ouro no planejamento cirúrgico para pacientes com doenças vasculares. Embora o uso de contraste iodado seja seguro na grande maioria dos pacientes, reações sérias podem ocorrer em um ou dois por mil exames.<sup>1</sup> Existe ainda o risco do uso do contraste iodado em pacientes com insuficiência renal ou hipersensibilidade ao mesmo. Embora o mapeamento dúplex e a angiorressonância sejam métodos de imagem seguros para tais pacientes, outra alternativa descrita é a angiografia com subtração digital usando-se injeção intravascular do gás dióxido de carbono (CO<sub>2</sub>).<sup>2-4</sup> Angiografia com CO<sub>2</sub> pode também ser combinada com contraste convencional para reduzir a quantidade do material utilizado. Neste artigo relatamos o uso deste material como contraste e sua técnica em um caso onde o paciente apresentava insuficiência renal crônica e o mapeamento dúplex foi inconclusivo.

### RELATO DO CASO

Um homem de 48 anos de idade foi admitido no Hospital de Clínicas da Faculdade de Ciências Médicas da Universidade Estadual de Campinas com hipertensão arterial sistêmica e lesão trófica em hálux direito (classe IV de Fontaine). O paciente era diabético não insulino-dependente, dislipidêmico, ex-tabagista e portador de insuficiência renal crônica. Após exame vascular completo, concluiu-se tratar de uma oclusão arterial crônica fêmoro-distal com índice tornozelo/braço igual a 0,5. Na admissão, os níveis séricos de uréia e creatinina eram 129 mg/dl e 3,59 mg/dl, respectivamente. A avaliação com duplex da extremidade não foi suficiente para o planejamento cirúrgico. Uma angiografia transfemoral com subtração digital usando 250ml de gás dióxido de carbono e 10ml de contraste não iônico foi realizada neste paciente (Figuras 1 e 2).



**Figura 1** – Arteriografia com CO<sub>2</sub>. Artéria femoral superficial com irregularidades e oclusão distal

O procedimento foi realizado em sala cirúrgica com anestesia raquidiana e monitorização do paciente. Os níveis de pCO<sub>2</sub> sanguíneos foram verificados ao início e final do exame, 31,8 mmHg e 40,5 mmHg, respectivamente.

Utilizamos o CO<sub>2</sub> de um cilindro conectado ao insuflador que produz pneumoperitônio nas cirurgias videolaparoscópicas. O CO<sub>2</sub> era aspirado lentamente para uma seringa plástica de 60 ml, protegida por um sistema fechado montado a partir de duas conexões em três vias, onde podíamos aspirar o contraste, solução salina e fazer a injeção do gás em bolo, sem que para isso precisássemos desconectar a seringa, onde desse modo poderíamos contaminar o sistema com ar ambiente.

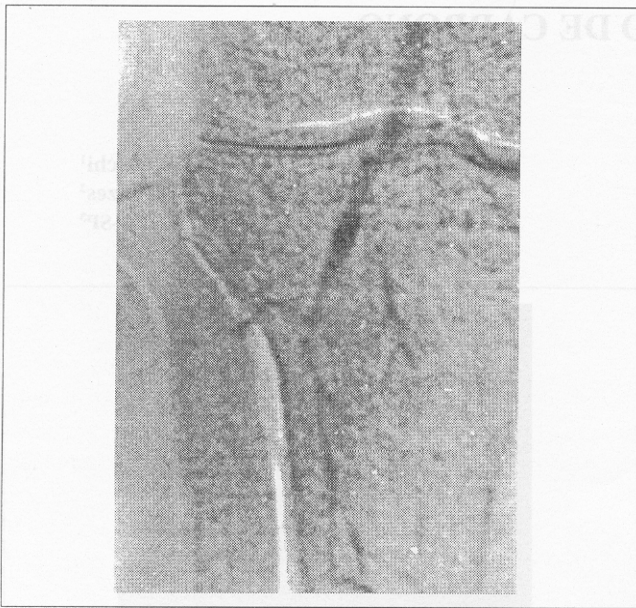Cinco bolos separados de gás foram injetados durante um período de vinte minutos de forma anterógrada no leito arterial

1. Médico Residente de Cirurgia Vascular do HC – UNICAMP.
2. Doutor em Cirurgia pela FCM – UNICAMP. Médico Contratado do HC – UNICAMP.
3. Professor Livre-Docente da Disciplina de Moléstias Vasculares Periféricas do HC – UNICAMP.

Recebido em 15/1/98

Aceito para publicação em 5/10/98

Trabalho realizado na Disciplina de Moléstias Vasculares Periféricas da Faculdade de Ciências Médicas do Hospital de Clínicas da Universidade Estadual de Campinas – HC – UNICAMP.



**Figura 2** – Arteriografia com CO<sub>2</sub> e contraste iodado não tônico. Artéria poplíteia e colaterais. Nota-se aqui um melhor padrão de imagem com a adição de contraste

em estudo, com o paciente em posição de Trendelenburg. As imagens foram obtidas com intensificador em arco portátil e subtração digital. O paciente foi submetido a restauração arterial, ponte fêmoro-poplíteia com veia safena, dois dias após o exame, com sucesso. Não houve complicações inerentes ao procedimento de diagnóstico utilizando o CO<sub>2</sub> e a função renal permaneceu inalterada.

## DISCUSSÃO

O dióxido de carbono é um gás altamente solúvel, de baixo custo, não alergênico e não nefrotóxico e produz um meio alternativo para imagens vasculares. Um bolo de CO<sub>2</sub> injetado produz diferenças de densidade e contraste radiográfico suficientes para permitir subtração digital de imagens.

Existem problemas potenciais com o uso da angiografia com CO<sub>2</sub>. As injeções são feitas a mão, usando-se uma seringa grande, expondo o examinador a radiação ionizante durante a aquisição das imagens. O CO<sub>2</sub> é invisível, e embora mais pesado do que o ar, extremo cuidado deve ser tomado para que não ocorra injeção inadvertida de ar ambiente não solúvel. Por ser facilmente comprimido, existe o risco da liberação do gás de maneira explosiva no interior do vaso, quando se utilizam bombas injetoras convencionais. Existe uma bomba injetora desenhada exclusivamente para o CO<sub>2</sub> que está sendo testada na Universidade da Flórida e que trará imagens angiográficas de melhor qualidade e um padrão mais estável.<sup>4</sup>

Complicações menores são relatadas com o uso do CO<sub>2</sub> intravascular e incluem náusea transitória e desconforto no local da injeção. Complicações maiores são extremamente raras. Foram descritas diarreia, insuficiência respiratória e infarto do miocárdio quando a injeção do gás foi feita diretamente na aorta.<sup>2-5</sup> A angiografia com CO<sub>2</sub>, portanto, mostrou ser uma alternativa que oferece um diagnóstico vascular seguro e permite economizar o uso de contraste iodado não iônico fornecendo imagens de qualidade razoável e minimizando os riscos potenciais deste último para pacientes com função renal reduzida.

## ABSTRACT

Carbon dioxide gas (CO<sub>2</sub>) is generally considered a safe alternative contrast media for digital subtraction angiography in patients with renal insufficiency or hypersensitivity to iodinated contrast material. In this article we report one case in which this technique was used successfully in a 48 years old man with elevated levels of creatinine and blood urea nitrogen suffering from a trofic ischemic lesion in the right toe. The method was used preoperatively after an inconclusive duplex scan of the limb. No complications related to the method of imaging were found and the patient submitted to a bypass grafting revascularization procedure.

**Key Words:** Carbon dioxide gas; Angiography.

## REFERÊNCIAS

1. *Manual of iodinated contrast*. American College of Radiology 1991;10.
2. Weaver FA, Pentecost MJ, Yellin AE, et al – Clinical applications of carbon dioxide digital subtraction arteriography. *J Vasc Surg* 1991; 13:266-73.
3. Seeger JM, Self S, Harward TR, et al – Carbon dioxide gas as an arterial contrast agent. *Ann Surg* 1993;217:688-98.
4. Hawkins IF, Akins EW, Seeger JM – Carbon dioxide (CO<sub>2</sub>) as a contrast agent for angiography and angioscopy. In: Moore W, editor. *Endovascular Surgery* 1993;473-80.
5. Collins MB, Wu VH – Digital subtraction carbon dioxide angiography [abstract]. *Radiology* 1994;193:322.

## ENDEREÇO PARA CORRESPONDÊNCIA

Dr. Marcelo Toledo Piza Baiocchi  
Caixa Postal: 6111  
FCM/DC/VASCULAR/UNICAMP  
13083-970 – Campinas – SP